This is a digital copy of a book that was preserved for generations on library shelves before it was carefully scanned by Google as part of a project to make the world's books discoverable online.

It has survived long enough for the copyright to expire and the book to enter the public domain. A public domain book is one that was never subject to copyright or whose legal copyright term has expired. Whether a book is in the public domain may vary country to country. Public domain books are our gateways to the past, representing a wealth of history, culture and knowledge that's often difficult to discover.

Marks, notations and other marginalia present in the original volume will appear in this file - a reminder of this book's long journey from the publisher to a library and finally to you.

Usage guidelines

Google is proud to partner with libraries to digitize public domain materials and make them widely accessible. Public domain books belong to the public and we are merely their custodians. Nevertheless, this work is expensive, so in order to keep providing this resource, we have taken steps to prevent abuse by commercial parties, including placing technical restrictions on automated querying.

We also ask that you:

+ *Make non-commercial use of the files* We designed Google Book Search for use by individuals, and we request that you use these files for personal, non-commercial purposes.

+ *Refrain from automated querying* Do not send automated queries of any sort to Google's system: If you are conducting research on machine translation, optical character recognition or other areas where access to a large amount of text is helpful, please contact us. We encourage the use of public domain materials for these purposes and may be able to help.

+ *Maintain attribution* The Google "watermark" you see on each file is essential for informing people about this project and helping them find additional materials through Google Book Search. Please do not remove it.

+ *Keep it legal* Whatever your use, remember that you are responsible for ensuring that what you are doing is legal. Do not assume that just because we believe a book is in the public domain for users in the United States, that the work is also in the public domain for users in other countries. Whether a book is still in copyright varies from country to country, and we can't offer guidance on whether any specific use of any specific book is allowed. Please do not assume that a book's appearance in Google Book Search means it can be used in any manner anywhere in the world. Copyright infringement liability can be quite severe.

About Google Book Search

Google's mission is to organize the world's information and to make it universally accessible and useful. Google Book Search helps readers discover the world's books while helping authors and publishers reach new audiences. You can search through the full text of this book on the web at `http://books.google.com/`

9056 E9T0 5h 2
LANE MEDICAL LIBRARY STANFORD

BEITRÄGE ZUR CHIRURGIE

ANSCHLIESSEND AN DIESE

BERICHT ÜBER DIE THÄTIGKEIT DER CHIRURGISCHEN UNIVERSITÄTS-KLINIK ZU HALLE

IM JAHRE 1873

VON

RICHARD VOLKMANN

MIT XXI HOLZSCHNITTEN UND XIV TAFELN

LEIPZIG,
DRUCK UND VERLAG VON BREITKOPF UND HÄRTEL.
1875.

M34
V91
1875


LANE
MEDICAL
LEVI COOPER
LANE MEDICAL
STANFORD UNI
MEDICAL CE
STANFORD

ITRÄGE ZUR CHIRURGIE.

BEITRÄGE ZUR CHIRURGIE.

BEITRÄGE ZUR CHIRURGIE

ANSCHLIESSEND AN EINEN

BERICHT ÜBER DIE THÄTIGKEIT DER CHIRURGISCHEN UNIVERSITÄTS-KLINIK ZU HALLE

IM JAHRE 1873

THE PROPERTY OF THE N. YORK HOSPITAL.

LANE LIBRARY

RICHARD VOLKMANN

D. Z. ERSTEM SCHRIFTFÜHRER DER DEUTSCHEN GESELLSCHAFT FÜR CHIRURGIE.

LANE MEDICAL LIBRARY 17335 SAN FRANCISCO

MIT XXI HOLZSCHNITTEN UND XIV TAFELN.

LEIPZIG,

DRUCK UND VERLAG VON BREITKOPF UND HÄRTEL.

1875.

Ka

LANE LIBRARY

Das Recht der Uebersetzung in fremde Sprachen vorbehalten.

34
51
575

THE PROPERTY OF THE N. YORK HOSPITAL.

Vorbemerkungen.

In den folgenden Blättern lege ich zum erstenmale den Fachgenossen einen Jahresbericht über die chirurgische Universitätsklinik zu Halle vor. Er umfasst sämmtliche im Jahre 1873 behandelte Kranke, die stationären ebensowohl als die ambulatorischen und poliklinischen. Eine scharfe Trennung beider Kategorien würde der eigenthümlichen hiesigen Verhältnisse halber weder gut möglich noch vortheilhaft sein. Die Räume der chirurgischen Klinik sind sehr beschränkt und geben nur nothgedrungen Raum zur Aufstellung von einigen funfzig Betten; der Krankenandrang aber ist infolge der zahlreichen Fabrikanlagen, des sehr ausgedehnten Bergbaues und der aufs äusserste angespannten landwirthschaftlichen Industrie ein ausserordentlich grosser und wird durch ein sehr engmaschiges Eisenbahnnetz, in dessen Hauptknotenpunkte die gegenwärtig circa 60,000 Einwohner zählende Stadt liegt, in hohem Grade erleichtert. Obwohl daher fast immer alle Lagerstellen belegt sind, so dass einzelne Kranke oft Tage lang auf ein freiwerdendes Bett warten müssen, oft genug selbst mein Directorialzimmer dazu benutzt wird, um in ihm ein Bett aufzuschlagen, so können doch eine grosse Zahl von Kranken, die ausschliesslich auf unsere Hülfe angewiesen sind, theils überhaupt nicht, theils nur vorübergehend Aufnahme finden und müssen, entweder zum Verband in die Klinik kommen oder in ihren Privatwohnungen von den Assistenzärzten behandelt werden. So werden denn z. B. Verletzungen der oberen Extremität, selbst schwererer Art, gewöhnlich ambulatorisch behandelt, Kranke mit Fracturen an der unteren Extremität oft in der Klinik eingegypst und dann wieder in ihr Logis getragen, eine grosse Zahl von Operirten vor vollendeter Heilung, sobald nur die erste Gefahr vorüber ist und eine fortwährende Controle entbehrlich erscheint, aus der Klinik entlassen und in der Stadt weiter behandelt, um bei unerwartet eintretenden Störungen aufs neue aufgenommen zu werden. Mit welchem Verluste von Kraft und Zeit und mit welchen sonstigen Uebelständen ein derartiges Verfahren verbunden ist, brauche ich nicht zu erörtern. Doch hebe ich um Missverständnissen vorzubeugen hervor, dass sämmtliche Operationen mit Ausnahme von zweien oder dreien in der Klinik selbst ausgeführt, sämmtliche complicirteren Verbände an den, eventuell auf Tragbahren zugeführten Kranken ebenfalls in der Klinik angelegt sind.

Die Zahl der in die stationäre Klinik aufgenommenen Kranken betrug im Jahre 1873 552, die der poliklinisch Behandelten 2799, so dass die Gesammtsumme, wenigstens der in den Journalen verzeichneten Fälle sich auf 3351 beläuft. Auf absolute Vollständigkeit können diese Aufzeichnungen allerdings keinen Anspruch machen, und mag bei der fortwährenden Ueberbürdung mit Arbeit, deren Umfang der Sachverständige leicht aus der Zahl der behandelten schweren Ver-

letzungen und der ausgeführten grossen Operationen ersehen mag, so mancher Kranke und vielleicht selbst der eine oder der andere der Erwähnung besonders werthe Fall übersehen worden sein. In späteren Berichten hoffe ich derartige Ungenauigkeiten zu vermeiden. Der diesjährige war, wie ich bekennen muss, doch nicht hinreichend vorbereitet; denn, wie ich bei der Ausarbeitung erfahren, so würde es, um einen strengeren Anforderungen genügenden Jahresbericht zu liefern, nothwendig sein, denselben bei allen Aufzeichnungen schon im voraus ins Auge zu fassen. Ich bin daher auch nicht im Stande gewesen überall an dem *Billroth*'schen Schema festzuhalten, dessen Vorzüge ich bereitwillig anerkenne. Unter den grossen Verdiensten, die sich *Billroth* um die Förderung der modernen Chirurgie erworben hat, rechne ich die Herausgabe seiner klinischen Berichte nicht zu den geringsten. Die Beantwortung einer grossen Zahl der einschneidendsten Fragen, die sich, trotz ihrer Einfachheit, unsere Väter gar nicht vorzulegen gewagt, wird durch derartige Arbeiten angebahnt.

Eine wie tiefe Ueberzeugung von dem Ernst des eigenen Strebens, welch eine rücksichtslose Ehrlichkeit und Liebe zur Wissenschaft dazu gehörten, um es zuerst zu wagen dem ärztlichen Publikum eine offene Einsicht in Alles was man innerhalb eines grösseren Zeitraums gethan und unterlassen, erreicht und gefehlt zu geben, dies wird man in wenigen Jahren, Gott sei Dank, kaum noch verstehen. Den älteren Chirurgen lag nichts ferner als derartige Bekenntnisse. Aengstlich wachten sie über ihren Ruf, den sie durch das weitere Bekanntwerden von Misserfolgen und begangenen Fehlern bedroht glaubten. Unglücklich abgelaufene Kuren und Operationen wurden nur mitgetheilt, wo sie glücklicheren Erfolgen als Folie dienten. Nicht bloss ein *Siebold* hielt es für räthlich, eine Kranke, an der er eine missliche Operation vorzunehmen hatte, zuvor aufs Land zu schaffen, um sich, für den Fall eines unglücklichen Ausganges nicht allzusehr zu schaden. Selbst in den Schriften der ersten Coryphäen unserer Wissenschaft aus dem Anfange dieses Jahrhunderts zeigt sich überall die Scheu dem Leser die volle Einsicht in die Acten zu gewähren. In der berüchtigten Anekdote von dem Stein, den man in der Tasche haben müsse, um ihn, falls man die Blase beim Steinschnitt leer fände, zeigen zu können, liegt ein bitterer Ernst. Er geisselt in der That die Stellung, die unsere Väter in diesen Fragen — und zwar nicht bloss dem Publikum gegenüber — einnahmen. Ich erinnere mich noch lebhaft aus meiner Studienzeit des Eindruckes den es machte, als *Pirogoff* in einem Aufsatze über das »Glück in der Chirurgie« eine grosse Zahl von ihm begangener diagnostischer Irrthümer, von denen mancher dem betreffenden Kranken das Leben gekostet, veröffentlichte. Es hat für mich noch heute ein grosses Interesse diesen Artikel zu lesen. So sehr sich auch *Pirogoff* von all den überkommenen Rücksichten frei zu machen gewusst, so sehr man seinen Muth und seine Offenheit bewundern muss, so weht doch in jener Arbeit eine Luft, die der jüngsten Generation geradezu wie antediluvianisch vorkommen muss. Diese ausführlichen Expositionen über das was der Chirurg aus Klugheit thun und lassen soll; was ihm im Beginn, was ihm am Ende seiner Laufbahn gestattet ist; diese subtilen Rücksichten immer wieder auf den eigenen Ruf!. Und wie oft, ihnen gegenüber zurück in den weitesten Hintergrund geschoben die erste Frage: was für den Kranken das Beste sei! Mit Stolz können wir es sagen, dass die Chirurgie auch in der Moral und in der ethischen Auffassung ihrer Aufgaben in den letzten fünfzig Jahren Fortschritte gemacht hat, die ihren wissenschaftlichen und technischen nicht nachstehen. Was der einen Generation undenkbar erschien, was die andere unter schwerer Selbstverläugnung langsam sich erkämpfte, erscheint uns selbstverständlich und ist für uns kein Verdienst mehr.

Wir haben nicht mehr das Bedürfniss für unfehlbar zu gelten, nicht einmal unseren Schülern gegenüber, geschweige denn den Mitarbeitern und Fachgenossen. Wer nicht aufhört zu lernen, übersieht, wo er auch auf seiner Laufbahn Halt macht, eine continuirliche Reihe von Fehlern und Missgriffen, die er gemacht. Sind sie mit der Zeit kleiner und seltener geworden, so darf er mit ruhigem Gewissen auf sie zurückschauen. Ein Glück in der Chirurgie aber, wie *Pirogoff* will, privilegirte Chirurgen, die immer gute Karten haben, wie er meint, giebt es nicht. Wissen und Können sind die einzigen Factoren, welche die Resultate entscheiden. Für jeden Pyämiefall, für jedes Erysipel, für jede einzelne Eitersenkung und für jede Amputationsstumpfnecrose ist der behandelnde Chirurg verantwortlich.

In diesem Sinne lasse ich das vorliegende Werk getrost vom Stapel laufen. Es wird dem Leser nicht schwer werden, mancherlei Unterlassungs- und Begehungs-Sünden in ihm aufzufinden, und er wird auch auf einige recht grobe und bedauerliche Fehler stossen, die bei der Behandlung von Kranken unterliefen. Möge er es besser machen, wie auch ich es in der Folge besser zu machen gedenke. — —

Von den 552 stationär verpflegten Kranken sind 51 gestorben, also 9,23 %. Doch hat eine solche Berechnung wohl ausserordentlich wenig Werth. Sobald der in Aussicht genommene Neubau der Klinik zu Stande gekommen sein, die Zahl der Betten verdoppelt oder verdreifacht werden wird und ich nicht mehr gezwungen bin, fast nur schwere Verletzungen und operative Fälle aufzunehmen, Kranke mit chronischen Affectionen, Geschwüren, Hautkrankheiten etc. aber zurückzuweisen, wird die Mortalitätsziffer eine sehr viel niedrigere werden, selbst wenn mir von den Operirten und Verletzten sehr viel mehr sterben sollten, als es in dem Berichtsjahre der Fall gewesen ist. Ich verweise daher inbetreff der Mortalität auf die einzelnen Abschnitte dieses Werkes und die Besprechung der verschiedenen Krankheitsformen, wo das gesammte Krankenmaterial berücksichtigt worden ist.

Von grösserem Interesse dürfte die Zusammenstellung der sämmtlichen in der stationären Klinik vorgekommenen Todesfälle mit Angabe der Todesursachen sein, namentlich mit Rücksicht auf den Vergleich späterer Berichte. Ich habe derartige Uebersichten in den analogen Arbeiten der Fachgenossen zu meinem Bedauern vermisst. Es ist sehr nützlich, rasch übersehen zu können, welchen Affectionen und chirurgischen Eingriffen die Mehrzahl der Kranken in den chirurgischen Spitälern erliegt.

Uebersicht sämmtlicher im Jahre 1873 in der Chirurgischen Klinik vorgekommenen Todesfälle.

No.	Name etc.	Art der Krankheit, derentwegen Patient aufgenommen wurde.	Etwa vorgenommene Operationen.	Todestag.	Todesursache.
1.	Gustav Thieme, 37 Jahr, aufgen. 30. Jan. 73.	Zermalmung des rechten Oberschenkels. Eisenbahnunfall.	Amputatio femoris subtrochanterica.	31. Jan. 73.	Shoc. Anämie. Todesfälle vor Beginn der Reaction nach schweren Verletzungen.
2.	Carl Thümmel, 41 Jahr, aufgen. 29. April 73.	Complicirte Luxation der rechten Schulter, Maschinenverletzung.	—	1. Mai 73.	

No.	Name etc.	Art der Krankheit, derentwegen Patient aufgenommen wurde.	Etwa vorgenommene Operationen.	Todestag.	Todesursache.
3.	Andreas Deichmann, 64 Jahr, aufgen. 12. Dec. 73.	Multiple schwere Verletzungen, Zermalmung des einen Unterschenkels, Luxation des andern Knies. Eisenbahnunfall.	Amputatio femoris dextri.	13. Dec. 73.	Shoc. Anämie. Todesfälle vor Beginn der Reaction nach schweren Verletzungen.
4.	Friedr. Voigtmann, 31 Jahr, aufgen. 30. Dec. 73.	Zermalmung der rechten Unterextremität. Eisenbahnunfall.	Exarticulatio coxae.	30. Dec. 73.	
5.	August Schneider, 46 Jahr, aufgen. 5. Aug. 73.	Enchondroma sarcom. myxomat. genu.	Amputatio femoris.	3. Sept. 73.	Nachblutungen.
6.	Wilhelm Vittges, 24 Jahr, aufgen. 27. Mai 73.	Ausgedehnte Verbrennung.	—	5. Juni 73.	Ausgedehnte Verbrennungen und deren directe Folgen.
7.	Gottlieb Dittmar, 49 Jahr, aufgen. 6. Sept. 73.	Ausgedehnte Verbrennung.	—	7. Sept 73.	
8.	Friedrich Grude, 43 Jahr, aufgen. 12. Juni 73.	Caries der linken grossen Zehe.	Amputatio os. metatars. hallucis.	21. Juni 73.	Erysipel.
9.	Friedrich Franke, 14 Jahr, aufgen. 9. Jan. 73.	Maschinenverletzung des rechten Fusses.	Amput. des Fusses nach Pirogoff (bei schon bestehender Pyämie).	12. Febr. 73.	Pyämie.
10.	Adalbert Elchlepp, 13 Jahr, aufgen. 17. Jan. 73.	Coxitis.	Resectio coxae.	19. Juni 73.	
11.	Carl Schubarth, 52 Jahr, aufgen. 9. Febr. 73.	Sehnenscheiden- und Handgelenkvereiterung. Bei bestehender Pyämie aufgenommen.	Amputatio humeri (bei schon bestehender Pyämie).	15. Febr. 73.	
12.	Selma Fischer, 3 Jahr, aufgen. 11. Mai 73.	Caries des Fussgelenks.	Ausschabung und Drainage des Fussgelenks.	18. Juli 73.	
13.	Wilhelm Kirchhof, 23 Jahr, aufgen. 17. Mai 73.	Pseudarthrose des Vorderarms.	Einschlagung von Elfenbeinstiften.	3. Aug. 73.	
14.	Wilhelm Brode, 48 Jahr, aufgen. 23. Juni 73.	Quetschwunde des Fusses.	—	13. Juli 73.	
15.	Julius Dietrich, 22 Jahr, aufgen. 27. Juni 73.	Fusswurzelcaries. Erysipelas phlegmonosum.	Amput des Fusses nach Chopart (bei jedenfalls schon bestehender Pyämie).	5. Aug. 73.	

No.	Name etc.	Art der Krankheit, derentwegen Patient aufgenommen wurde.	Etwa vorgenommene Operationen.	Todestag.	Todesursache.
29.	Lucius Zimmermann, 9 Jahre, aufgen. 8. März 73.	Tuberkulöse Kniegelenksentzündung.	Resectio genu.	30. April 73.	Tuberculosis.
30.	Richard Klingner, 2 Jahr, aufgen. 17. März 73.	Dasselbe.	—	8. Mai 73.	
31.	Christiane Glaubrecht, 32 Jahr, aufgen. 26. Febr. 73.	Fussgelenksvereiterung; Fisteln am Knie.	Resectio pedis. Amputatio femoris.	18. April 73.	Albuminurie.
32.	Anna Oehring, 23 Jahr, aufgen. 18. März 73.	Caries des Fusses.	Amput. des Fusses nach Pirogoff.	23. März 73.	
33.	Wilhelm Thieme, 37 Jahr, aufgen. 30. Jan. 73.	Contusio cerebri. Zerschmetterung des Oberschenkels.	Amputatio femoris.	31. Jan. 73.	Hirnverletzungen und ihre Folgen.
34.	Friedrich Stock, 47 Jahr, aufgen. 20. Mai 73.	Fractur der Schädelbasis.	—	23. Mai 73.	
35.	Carl Besser, 40 Jahr, aufgen. 5. Sept. 73.	Schädelbruch, Contusio cerebri.	—	5. Sept. 73.	
36.	Therese Goedecke, 7 Jahr, aufgen. 9. Sept. 73.	Schussfractur des Schädels.	—	15. Sept. 73.	
37.	Karl Büttner, 53 Jahr, aufgen. 4. Sept. 73.	Schädelbruch.	—	4. Sept. 73.	
38.	Gustav Hörold, $3^3/_4$ Jahr, aufgen. 19. Nov. 73.	Schädelbruch.	—	4. Dec. 73.	
39.	Ida Seiffert, 5 Jahr, aufgen. 31. Jan. 73.	Diphtheritis.	Tracheotomie.	1. Febr. 73.	Larynx- und Trachealstenosen.
40.	Emil Sachs, 5 Jahr, aufgen. 23. Febr. 73.	Diphtheritis.	Tracheotomie.	28. Febr. 73.	
41.	Paul Knopf, $3^1/_2$ Jahr, aufgen. 25. Febr. 73.	Diphtheritis.	Tracheotomie.	25. Febr. 73.	
42.	Friedrich Füssler, 5 Jahr, aufgen. 2. April 73.	Croup.	Tracheotomie.	5. April 73.	

No.	Name etc.	Art der Krankheit, derentwegen Patient aufgenommen wurde.	Etwa vorgenommene Operationen.	Todestag.	Todesursache.
43.	Emma Grundmann, 6 Jahr, aufgen 17. Mai 73.	Croup.	Tracheotomie.	21. Mai 73.	Larynx- und Trachealstenosen.
44.	Heinrich Trübe, 12 Jahr, aufgen. 10. Oct. 72.	Tuberculöses Geschwür der Trachea.	Tracheotomie.	20. Jan. 73	
45.	Friedrich Bock, 52 Jahr, aufgen. 30. Mai 73.	Multiple Rippenbrüche, Zertrümmerung der Scapula.	—	2. Juni 73.	Traumatische Pneumonie und Pleuritis nach schweren Lungenverletzungen.
46.	Robert Weichel, 16 Jahr, aufgen. 22 Dec. 73.	Multiple Rippenbrüche, Clavicularbruch, Zermalmung der linken Unterextremität	Amputatio femoris.	31. Dec. 73.	
47.	August Dietze, 20 Jahr, aufgen. 26. Oct. 73.	Penetrirende Brustwunde.	—	2. Nov. 73.	
48.	Karl Riedel, 44 Jahr, aufgen. 1. Mai 73.	Eingeklemmter Leistenbruch.	Herniotomie.	2. Mai 73.	Peritonitis.
49.	Wilhelmine Limmer, 32 Jahr, aufgen. 11. März 73.	Ovarialcyste.	Ovariotomie.	14. März 73.	
50.	Louis Eckardt, 25 Jahr, aufgen. 13. Dec. 73.	Quetschung des Abdomens. Eisenbahnverletzung.	—	16. Febr. 73.	
51.	Christiane Krüger, 36 Jahr, aufgen. 4. Sept. 73.	Carcinoma mammae.	Ablatio mammae.	27. Sept. 73.	Abortus.

Ich lasse dieser Tabelle eine Uebersicht der gesammten Krankenbewegung und der Vertheilung der im Berichtsjahre beobachteten Krankheitsfälle auf die verschiedenen Körperregionen und Organe folgen. Eine tabellarische Ordnung des Materiales war aus verschiedenen Gründen nicht möglich. Inbetreff der Mortalität muss ich auch hier wieder auf die einzelnen Abschnitte des Werkes verweisen:

Syphilis		176
Kopf		87
	Verletzungen	61
	Entzündliche Processe	14
	Neubildungen	11
	Angeb. Deformitäten	1
		87

Ohr		6
Gesicht, Nasen- und Mundhöhle		741
Verletzungen	41	
Entzündliche Processe, incl. Zahnkrankheiten	556	
Krankheiten der Gesichtsnerven	4	
Neubildungen	134	
Angeborene und erworbene Deformitäten und Defecte	12	
	750	
Davon ab 9 bereits anderweit verrechnete Fälle	741	
Hals		81
Entzündliche Processe	35	
Neubildungen, Strumen	20	
Affectionen des Kehlkopfs und der Trachea	19	
Verschiedenes	7	
	81	
Brust und Thorax		93
Verletzungen	35	
Entzündliche Processe	22	
Neubildungen	36	
	93	
Rücken und Wirbelsäule		129
Verletzungen	9	
Entzündliche Processe	53	
Geschwülste	6	
Angeborene und acquirirte Deformitäten und Defecte	61	
	129	
Abdomen		68
Verletzungen	1	
Entzündliche Processe	5	
Hernien	60	
Neubildungen	2	
	68	
Becken und Lumbalgegend		12
Verletzungen	2	
Entzündliche Processe	7	
Neubildungen	3	
	12	

Anus und Rectum			15
	Entzündliche Processe	8	
	Neubildungen	7	
		15	
Harnorgane			66
	Verletzungen	1	
	Entzündliche Processe	57	
	Blasensteine	7	
	Fremdkörper	1	
		66	
Geschlechtsorgane			82
	Verletzungen	2	
	Entzündliche Processe	46	
	Neubildungen	10	
	Bildungsfehler	21	
	Verschiedenes	3	
		82	
Extremitäten			1795
	Verletzungen	695	
	Entzündliche Processe der Knochen und der Gelenke	407	
	Entzündliche Processe der Weichtheile. Hautkrankheiten. Krankheiten der Gefässe und Nerven	436	
	Krankheiten der Muskeln, Schleimbeutel und Schleimscheiden. Acquirirte und congenitale Deformitäten. Rachitis	235	
	Neubildungen	22	
		1795	
	Total		3351
	Davon in der Station behandelt	552	
	Ambulatorisch und poliklinisch behandelt	2799	
	Summa	3351	

Dass ich mich nicht auf die einfache Mittheilung der statistischen Ergebnisse und der Casuistik beschränkt, bezeugt schon der Titel. Eine ausführlichere Besprechung des antiseptischen Occlusivverbandes bildet den Eingang. Auch in die einzelnen Abschnitte des Werkes selbst sind eine Anzahl selbstständiger Arbeiten oder kurzer Essays eingeschoben.

Die Anordnung des Stoffes ist die topographische; doch sind die Extremitäten vorausgestellt, deren Erkrankungen mehr als die Hälfte sämmtlicher zur Behandlung gekommener Fälle

betragen (1795 : 1556 oder nach Abzug der Zahnkrankheiten 1795 : 1162). Ein am Schluss des Buches befindliches Register wird die Auffindung einzelner Gegenstände, soweit sie sich nicht aus der topographischen Einrichtung des Werkes von selbst ergiebt, erleichtern.

Zum Schluss bitte ich den Leser um Nachsicht, wenn in die statistischen Zusammenstellungen und Tabellen irgendwo Fehler betreffs der Zahlenberechnungen sich eingeschlichen hätten. Es hat diese ungewohnte Arbeit mir mehr Mühe gemacht, als ich erwartet.

Halle, März 1875.

Richard Volkmann.

Inhalt.

Seite

I. Ueber den antiseptischen Occlusivverband und seinen Einfluss auf den Heilungsprocess der Wunden 3

II. Bericht über die im Jahre 1873 in der chirurgischen Klinik zu Halle behandelten Krankheitsfälle

1. Accidentelle Wundkrankheiten. Syphilis 41
   - Erysipel 41
   - Pyämie 58
   - Septicämie 61
   - Tetanus 61
   - Syphilis 62

2. Krankheiten der Extremitäten 70
   - Verletzungen der Extremitäten 70
   - Entzündungen der Knochen und der Gelenke 137
   - Entzündliche Processe der Weichtheile der Extremitäten. Hautkrankheiten. Krankheiten der Gefässe und der Nerven 201
   - Krankheiten der Muskeln, Schleimbeutel und Schleimscheiden. Acquirirte und congenitale Deformitäten. Rachitis 205
   - Neubildungen an den Extremitäten 240

3. Krankheiten des Kopfes 253
   - Verletzungen 253
   - Entzündliche Processe 257
   - Geschwülste 259
   - Angeborene Deformitäten 261
   - Krankheiten des Ohrs 261

4. Krankheiten des Gesichtes, der Nasen- und Mundhöhle 262
   - Verletzungen 262
   - Entzündliche Processe 263
   - Affectionen der Nerven im Gesicht 271
   - Neubildungen des Gesichts, der Nasen- und Mundhöhle sowie der Kiefer 272
   - Angeborene und erworbene Defecte und Deformitäten. Hasenscharte. Ectropium. Plastische Operationen 296

5. Krankheiten des Halses 300
   - Entzündliche Processe der Weichtheile des Halses 300
   - Geschwülste am Halse 301
   - Affectionen des Kehlkopfes und der Trachea 303
   - Verschiedenes 306

6. Krankheiten der Brust und des Thorax 307
   - Verletzungen 307
   - Entzündliche Processe 309
   - Geschwülste der Mamma 310

7. Krankheiten der Rückengegend und der Wirbelsäule 335
   - Verletzungen der Rückengegend und der Wirbelsäule 335
   - Entzündliche Processe am Rücken und an der Wirbelsäule 337
   - Geschwülste, Neubildungen der Rückengegend 348
   - Deformitäten der Wirbelsäule 349
   - Angeborene Missbildungen der Wirbelsäule 349

	Seite
8. Krankheiten des Abdomen	350
Verletzungen	350
Entzündliche Processe	350
Unterleibsbrüche	351
Neubildungen	353
9. Krankheiten des Beckens und der Lumbalgegend	354
Verletzungen	354
Entzündliche Processe	354
Geschwülste	356
10. Krankheiten des Anus und Rectum	357
Entzündliche Processe	357
Neubildungen des Rectum	358
11. Krankheiten der Harnorgane	362
Verletzungen	362
Entzündliche Processe und ihre Folgen	362
Blasensteine	363
Fremde Körper in der Harnblase	367
12. Krankheiten der Geschlechtsorgane	368
I. Männliche Geschlechtsorgane	368
Verletzungen	368
Entzündliche Processe	368
Neubildungen an den männlichen Genitalien	370
Bildungsfehler der männlichen Genitalien	383
II. Krankheiten der weiblichen Genitalien	383

Errata.

Seite 59, Zeile 29 von oben lies: **29.** Juni statt 19. Juni.
„ 61, vorletzte Zeile lies: Beobachtung **2** statt 5.
„ 86, letzte Zeile lies: Gypsverband **bei** starker Supination.
„ 105, in der Mitte lies: pag. **104,** Beob. 10 statt 105, Beob. 10.
„ 113, Zeile 16 von unten lies: 3. **März** statt 3. December.
„ 120, Zeile 23 von oben lies: lig. laterale **externum** statt internum.
„ 121, Zeile 13 von unten lies: **21.** Juli statt 20. Juli.
„ 125, vorletzte und letzte Zeile lies: 10 bis 12 **Tage** statt Wochen.
„ 134, Zeile 24 von unten lies: **261** statt 211.
„ 150, Zeile 2 von oben lies **42** Jahr alt statt 51 Jahr alt.
„ 157, Zeile 14 u. 15 von unten lies: Amputation dicht **über** dem Ellenbogen, statt dicht unter.
„ 219, Zeile 13 von oben lies: **Schwere** statt Scheere.
„ 221, Zeile 9 von unten lies: **rechten** Darmbeinkamm statt linken.
„ 225, Zeile 5 von oben lies: **allzuoft** statt oft allzu.
„ 249, Zeile 22 von unten lies: pag. **170** statt 176.
„ 253, Zeile 13 von oben lies: **Mortificirung** statt Modificirung.
„ 283, Beob. No. 25 lies: 19. October **69** statt 63.

I.

Ueber den antiseptischen Occlusivverband und seinen Einfluss auf den Heilungsprocess der Wunden.

Und doch sollte man meinen, dass es für uns praktische Chirurgen vor allen Dingen nothwendig wäre zu constatiren, wie es sich mit den von Lister behaupteten Thatsachen verhält. Seine Angaben sind so positiver Art, dass man sich bei gewissenhafter Prüfung bald pro oder contra wird entscheiden können, wenn man die Entscheidung nur überhaupt ernsthaft sucht. Es handelt sich einfach darum, ob es wahr ist, dass seine Verbandmethode, wenn derselben eine frische Wunde von Anfang an unterworfen wird, die Entstehung jeder Jauchung und jedes Zersetzungsvorganges ausschliesst, und die bösartigen und namentlich die progredienten Formen der acuten Eiterung selbst in den schwersten Fällen niemals zur Entwickelung kommen lässt. Ob es ferner wahr ist, dass das Reinigungsstadium mitsammt seinen Zersetzungs- und localen Reactionsphänomenen unter der Anwendung dieser Verbände ganz, oder so gut wie ganz, in Wegfall kommt, die Secretion eine auffallend geringe bleibt und Prima intentio und namentlich ausgedehnte Tiefenverklebungen an den grössten Wunden das Gewöhnliche sind; und endlich, ob accidentelle Wundkrankheiten entweder ebenfalls ganz ausbleiben, oder doch wenigstens so selten sind, dass die Frage gerechtfertigt erscheint, ob ihre Entstehung, wo sie trotzdem zum Ausbruch kommen, nicht auf vermeidbare Fehler bei der Anlegung dieser Verbände und bei der typischen Behandlung der Wunden zurückzuführen sei.

Die Behauptung ist eine so exorbitante, dass mir noch in dem Augenblicke, wo ich mich nach einer funfzehnmonatlichen*) täglichen Controle anschicke, Lister im Wesentlichen beizustimmen, wieder der Muth zu sinken beginnt und ich mir noch einmal die Frage vorlege, ob ich denn auch wirklich, unbeeinflusst von aller vorgefassten, theoretisirenden Meinung und unangesteckt von dem in diesem Theile der Medicin jetzt herrschenden Gründungsfieber an das Experiment gegangen bin. Ich glaube es ernstlich versichern zu können.

Um so mehr muss ich mich aber im Voraus dagegen verwahren, als ob ich damit der Theorie irgend welche weitergehende Concession zu machen bereit wäre, und besonders als wenn ich mich bereits von der Richtigkeit der Ansicht überzeugt hätte, nach welcher die deletären Formen der Eiterung und die accidentellen Wundkrankheiten ausschliesslich parasitären Ursprungs seien. Im Gegentheil sind einzelne Erfahrungen, die wir bei Anwendung der Lister'schen Verbände gewonnen haben, der parasitären Hypothese, zum mindesten in der Form, in der sie uns bisher geboten wurde, nicht günstig.**) Ebensowenig fürchte ich, dass die Methode, welche ich als die der antiseptischen oder aseptischen Occlusivverbände bezeichnen möchte — dauernd an die Benutzung der Carbolsäure geknüpft sein wird. Es ist nichts mehr zu wünschen, als dass wir dieses in vielen Beziehungen fatale und nicht einmal ungefährliche Mittel möglichst bald wieder aus der Chirurgie los werden, und ich hoffe, dass wir davon nicht allzuweit sind.

So wolle man denn in den nächstfolgenden Blättern nicht mehr als eine die directesten praktischen Interessen berührende Mittheilung erwarten, und mir es nachsehen, wenn ich es nicht versuche, die Wirkungsweise des Lister'schen Verbandes theoretisch zu erklären. Wollte man diesen Versuch machen, so würde es neben vielem Anderen nothwendig sein, den in seiner gegenwärtigen Form sehr complicirt gewordenen Verband in seine einzelnen Bestandtheile zu zerlegen

---

*) seit ich dies geschrieben habe »zweijährigen«.

**) Es gehört hierher vor Allem der Nachweis, dass der Lister'sche Verband die Anwesenheit von Micrococcen in den Wundflüssigkeiten nicht ausschliesst, und dass diese Anwesenheit unbeschadet der ausserordentlichen Wirkungen des Verbandes auch in den nach früheren Begriffen ganz »abnorm günstig« verlaufenden Fällen mit fast absoluter Regelmässigkeit constatirt wird. Siehe Centralblatt für Chirurgie 1874. No. 13: »Die Bacterien-Vegetation unter dem Lister'schen Verbande von *H. R. Ranke*, Assistenzarzt an der chir. Klinik zu Halle.

und dieselben einer gesonderten Prüfung am Krankenbette zu unterwerfen. Auf welche Schwierigkeiten derartige Untersuchungen stossen, wie sie irgendwelchen Werth nur dann beanspruchen könnten, wenn die verschiedenen Experimentreihen, auf ein möglichst gleichartiges und möglichst grosses Krankenmaterial ausgedehnt, mindestens ein oder ein paar Jahre fortgesetzt würden, braucht nicht erörtert zu werden. Nur in Betreff eines hier in Betracht kommenden Punktes halte ich mich nach mehrjähriger Prüfung zu einem bestimmten Ausspruche berechtigt: die Carbolsäure für sich allein und nicht in Verbindung mit dem kunstvollen *Lister*'schen Occlusivverbande, sondern in irgend einer anderen Weise der bedingt oder unbedingt offenen Wundbehandlung in Anwendung gezogen, übt den eigenthümlichen Einfluss auf den Wundheilungsprocess nicht aus, den wir dem Lister'schen Verbande als Ganzem zuerkennen werden. Die Benutzung der Carbolsäure als Desinficiens bei offener Wundbehandlung hat uns irgend welche Besonderlichkeiten und Vorzüge ihrer Wirkung gegenüber anderen antiseptischen Mitteln bei mehrjähriger Prüfung nicht erkennen lassen.

Bis zu Ende November 1872 ist von mir bei Behandlung von Verletzten und Operirten die offene Wundbehandlung consequent durchgeführt worden; in den letzten Jahren stets in Verbindung mit einer regelmässigen Desinfection der Wunden durch Lösungen von Kali hypermanganicum oder Chlorkalk, später von Carbolsäure. Meine ersten Versuche schlossen sich unmittelbar den *Burow*'schen Mittheilungen über die offene Behandlung von Amputationswunden an, und, wie ich glaube, so habe ich mit zu den Ersten gehört, die dieser Methode praktisch eine grösstmögliche Ausdehnung zu geben suchten. Im Feldzuge von 1866 habe ich keinen Amputirten anders als offen behandelt. Auch versuchte ich, gleichzeitig mit *Billroth*, durch Construction einfacher Suspensionsapparate die Anwendung der offenen Wundbehandlung an den Extremitäten zu erleichtern. Schwere frische Hand- und Fussverletzungen wurden der permanenten Immersion unterworfen und dem Wasser in der letzten Zeit Carbolsäure zugesetzt.

Nur in einzelnen Fällen, wo ich die Prima intentio grösserer Wundflächen erzwingen wollte, zog ich anfangs, unter Benutzung besonderer Cautelen, noch comprimirende Watteverbände in Anwendung. Die Hauptcautele bestand darin, dass während der Anlegung des Verbandes Luft und Blut aus der meist sorgfältig zugenähten Wunde durch eine starke gerinnte Sonde oder Troicart-Canüle herausgetrieben wurden. Indess verliess ich auch dies Verfahren bald wieder ganz, weil es auf eine Reihe geradezu glänzender Resultate dann und wann einen schweren Misserfolg gab, insofern sich infolge der nicht verhinderten Zurückhaltung zersetzten Blutes, acute septische Processe entwickelten. In den letzten vier Jahren kam die offene Wundbehandlung ausschliesslich zur Anwendung.

So günstig nun auch die Resultate erschienen, welche diese Behandlungsweise in den ersten Jahren uns lieferte, und so sicher ich mich auch später immer wieder überzeugte, dass jeder Versuch, zu irgend einer der älteren Behandlungsweisen zurückzugreifen, minder gute Erfolge gab, so hielt die Methode doch nicht Stand, als sich in der Klinik aus den verschiedensten Gründen, besonders aber infolge der gänzlichen Umgestaltung unserer industriellen Verhältnisse völlig abnorme Zustände entwickelten. Der zunehmenden Ueberfüllung der Klinik habe ich bereits in dem Vorworte gedacht; als ganz und gar abnorm bezeichne ich es aber, dass wegen der räumlichen Insufficienz der Klinik mehr und mehr nur die schwersten Fälle aufgenommen werden konnten, die leichteren immer mehr zurückgewiesen werden mussten; dass von den circa 50 Betten der Station jetzt sehr gewöhnlich 40, ja 45 mit Schwerverletzten und Kranken, die grosse

Operationen erlitten haben, belegt sind, und dass die Meisten lange vor vollendeter Benarbung der Wunden zur poliklinischen oder ambulatorischen Weiterbehandlung entlassen werden müssen um den Neueintretenden Platz zu machen. Die mit der Steigerung dieser ungünstigen Verhältnisse proportionale Zunahme der accidentellen Wundkrankheiten war nicht zu verkennen: die Mortalität bei grösseren Amputationen und bei complicirten Fracturen nahm von Jahr zu Jahr zu. Im Sommer 1871, nachdem die Klinik während meiner Abwesenheit auf dem Kriegsschauplatze acht Monate hindurch mit einer Masse von Verwundeten vollgepfropft gewesen war, so wie im Winter 1871 auf 72, war die Zahl der Opfer, welche Pyämie und Erysipele forderten, eine so grosse, dass ich nahe daran war, die vorübergehende Schliessung der Anstalt zu beantragen und habe ich in eindringlichen Schreiben das Curatorium der Universität auf diese Eventualität aufmerksam gemacht. Die Anführung derartiger Details darf ich, um die Erfolge, die wir seitdem bei Anwendung der Lister'schen Verbandmethode erzielt haben, in das richtige Licht zu setzen, nicht unterlassen, und so füge ich hinzu, dass die gesammten Einrichtungen der chirurgischen Universitäts-Klinik zu Halle — deren Neubau übrigens in nächster Aussicht steht — den Anforderungen, die man heutzutage an ein derartiges Institut zu stellen gewohnt ist, in keiner Weise entsprechen. In einer Zeit erbaut, wo die jetzt so industrielle und bevölkerte Stadt sich noch in sehr stillen und bescheidenen Verhältnissen bewegte und die Staatsmittel auf das spärlichste flossen, ist sie ursprünglich nur auf einige dreissig Betten berechnet und die Vermehrung der Lagerstellen bis zu der erwähnten Zahl von 50 — im Nothfall selbst gegen 60 — Betten ohne räumliche Erweiterungen fast nur dadurch zu Stande gebracht, dass einfach mehr Betten in die Zimmer gestellt wurden. Der Platz, auf dem die Klinik steht — geradezu unter dem Dach der hohen Domkirche, auf der einzigen freien Seite das chemische Institut bis zum fast unmittelbaren Contact herangeschoben, — ist so ungünstig wie denkbar. Besondere Ventilationsvorrichtungen fehlen ganz. Zwischen je zwei der glücklicherweise kleinen, nur 2—6 Betten fassenden Zimmer ist je ein Closet eingefügt, welches in die beiden betreffenden Zimmer hineinmündet. Ueber den parterre gelegenen Räumen der chirurgischen Station befindet sich im ersten Stock die medicinische (innere) Abtheilung. Ein Leichenhaus fehlte bis vor einem halben Jahre, seit welcher Zeit erst die Gestorbenen in das pathologische Institut geschafft werden können, ganz, vielmehr blieben die Leichen auch im Sommer bis zu ihrer Beerdigung im Souterrain unmittelbar unter den Krankenzimmern der chirurgischen Klinik liegen u. s. w. Und mit diesen Hülfsmitteln musste ein Krankenmaterial bewältigt werden, welches, wie diese Beiträge und besonders die auf pag. 8 u. folg. gegebene Tabelle zeigen, hinsichtlich der Zahl der schweren Verletzungen und der grossen Operationen mit den grössten Spitälern Deutschlands concurriren kann.

Dies also sind die Verhältnisse, unter denen ich Ende November 1872, in der bestimmten Ueberzeugung, dass es sich um ein nur wenige Wochen dauerndes vergebliches Experiment handeln werde, und lediglich von dem Gesichtspunkte einer lästigen, aber unabweislichen Pflichterfüllung aus an die Prüfung der neuesten Lister'schen Methode ging, zu der ich damals etwa so stand, wie, seinen neuesten Publicationen nach zu urtheilen, heute noch *Billroth*. Aber nur wenige Wochen einer genau den Vorschriften ihres Urhebers folgenden Anwendung der Methode genügten, um in mir das lebhafteste Interesse für diese Form der antiseptischen Wundbehandlung zu erregen, und mich zu vergewissern, dass durch dieselbe der Heilungsprocess offener Wunden in der auffälligsten Weise modificirt, die chemische Qualität der Secrete wesentlich verändert und die traumatische Reaction der Gewebe nach schweren Verletzungen und grossen Operationen in allen Fällen ausserordentlich herabgesetzt werde, und dass daher, ganz abgesehen von den praktischen Schlussresultaten und dem etwa zu erhoffenden günstigen Einflusse auf die

Mortalität, eine genaue Bekanntschaft mit dieser Methode schon aus rein wissenschaftlichen Gründen fortan keinem von uns erspart werden könne.

Heute aber, im Rückblick auf das durch einen Zeitraum von mehr als funfzehn Monaten fortgesetzte klinische Experiment, stehe ich nicht an, die ausserordentliche Leistungsfähigkeit der Lister'schen Methode auch in Betreff der praktischen Endresultate anzuerkennen. Nach meiner Ueberzeugung ist in der That durch das Lister'sche Verfahren der Weg angebahnt, der uns, rüstig verfolgt, mit Sicherheit zu dem grössten Ziele führen muss, welches die Chirurgie sich überhaupt stecken kann: offenen Wunden den Schutz und die Vortheile zu sichern, welche subcutane Gewebstrennungen darbieten. Dieser Schutz ist kein absoluter; dass er relativ ein ungeheuer grosser ist, wird Niemand in Abrede stellen wollen.

Wenn ich im Folgenden den Versuch mache, diese meine persönliche Ueberzeugung durch eine detaillirte Besprechung der am Krankenbette gewonnenen Erfahrungen zu begründen, so muss ich vor Allem hervorheben, dass ich den unter Anwendung der Lister'schen Verbandmethode gewonnenen sehr viel günstigeren Mortalitätsziffern vor der Hand nur einen untergeordneten objectiven Werth beimesse, den weitaus wesentlicheren aber dem Nachweise einer fast specifischen Einwirkung derselben auf den Gang des Wundheilungsprocesses. Denn selbstverständlicher Weise lassen sich zwei klinische Jahre, oder selbst etwas grössere Zeiträume nicht ohne Weiteres mit einander vergleichen, weil Art und Schwere der zur Behandlung kommenden chirurgischen Krankheitsfälle einem grossen Wechsel unterworfen, auch die gewonnenen Vergleichungszahlen an und für sich zu klein sind. Auf uns selbst freilich, dies leugnen wir nicht, haben die niedrigen Mortalitätsziffern oder selbst ganz ausgebliebenen Todesfälle, zumal bei einzelnen schweren Verletzungsformen, einen ungeheueren Eindruck gemacht, weil wir die feste Ueberzeugung hegen, dass uns noch nie ein klinisches Jahr vorgekommen, in dem die Zahl der schweren Traumen und der ungünstigen, geradezu hoffnungslosen Fälle eine so grosse gewesen wäre. Für uns steht es fest, dass sich ohne den Lister'schen Verband die Mortalitätsziffern zu der höchsten bisher von uns erlebten Höhe erhoben haben würden.

Ich habe, um ein möglichst grosses Material zu gewinnen, die nachstehende Tabelle noch etwas über das Jahr 1873 ausgedehnt und in derselben alle diejenigen Fälle schwerer Verletzungen und eingreifender Operationen verzeichnet, welche in dem Zeitraum vom ersten December 1872 bis zum letzten Februar 1874 — also innerhalb eines Zeitraumes von 15 Monaten — zur Beobachtung gekommen sind, so weit dieselben ein besonderes Interesse für die hier zu beantwortenden Fragen darbieten. Diejenigen Verletzungen, Operationen und Krankheitsformen, die nur ausnahmsweise zur Entstehung von accidentellen Wundkrankheiten geben — also beispielshalber die Necrotomien, Tracheotomien u. s. w., alle spontanen, nicht traumatischen Eiterungen sind ausser Betracht gelassen. Hingegen sind in derselben alle in dem genannten Zeitraum beobachteten accidentellen Wundkrankheiten vollständig aufgeführt.

Uebersicht

derjenigen bei principieller Durchführung des Lister'schen Verbandes vom 1. December 1872 bis zum 28. Februar 1874. also innerhalb eines Zeitraumes von 15 Monaten, behandelten schweren Verletzungen und grösseren Operationen. welche erfahrungsgemäss leicht zu accidentellen Wundkrankheiten führen*.

Es wurden überhaupt behandelt:

Stationär . . . . . 716 Kranke.

Poliklinisch und ambulatorisch etwas über 4000 -

A. Verletzungen.

1. Conservativ behandelte **complicirte Fracturen**:	Zahl der Fälle.	davon gestorben**).
Humerus (gleichzeitig eine schwere complicirte Fractur am Vorderarm derselben Seite	1	—
Vorderarm	3	—
Penetrirende Kniegelenksfractur (mit voller Beweglichkeit trotz Vereiterung des Gelenks geheilt	1	—
Unterschenkel	12	—
Fibula	1	—
Summa der conservativ behandelten Fracturen	18	—
2. Frisch in Behandlung gekommene **penetrirende Gelenkwunden**:	7	—
5 mal des Knies. 2 mal des Handgelenks. In allen Fällen Auswaschung des Gelenks mit Carbolsäure.		
Dazu zwei Fälle von Operation von Gelenkmäusen. die eine breit gestielt aufsitzend	2	—
Summa	9	—
3. **Reisskörperchenhaltige Hygrome** der Sehnenscheiden der Hand. mit Doppelincision und Durchziehen eines Drainagerohrs behandelt. In keinem Falle Entstehung einer Phlegmone oder Eitersenkung: in keinem Behinderung der Beweglichkeit der Finger	3	—
4. **Schwere Verletzungen der Hand und der Finger** mit Zerreissung der Sehnen. offenen Fracturen und Eröffnung der Gelenke. Keine einzige acute progrediente Phlegmone	79	—

*) Die genauere Geschichte dieser Fälle ist, soweit dieselben dem Jahre 1873 zugehören, in den folgenden Abschnitten zu finden.

**) Ich zähle hier, um unnöthige Erörterungen zu vermeiden, nicht die Zahl der Heilungen, sondern nur die der Todesfälle. Denn es ist für Beurtheilung des Werthes der Lister'schen Verbandmethode völlig gleichgültig, ob z. B. bei einer Pseudarthrosenresection mit Knochennaht die Consolidation erreicht wurde oder nicht, oder ob ein Resecirter noch mit einer Fistel entlassen wurde. Trotzdem konnten solche Fälle natürlich nicht schlechthin als »Heilungen« bezeichnet werden.

B. Operationen.

1) **Amputationen und Exarticulationen.**	Zahl der Fälle.	davon gestorben.
Exarticulatio humeri: Zermalmung	1	—
Amputatio humeri: Zermalmungen, Maschinenverletzungen	4	—
Amputatio humeri: Ellenbogenvereiterung	1	—
(Amputatio humeri bei ausserhalb des Spitals entstandener Pyämie nach acuten traumatischen Handgelenksvereiterungen	(2)	(2)
Amputation des Vorderarms: Zermalmungen, Maschinenverletzungen	5	—
Amputation des Vorderarms wegen Neubildung	1	—
Amputation des Vorderarms wegen Handgelenkvereiterung	1	—
Summa der Amputationen an der oberen Extremität	13	—
Exarticulatio femoris. Die beiden Todesfälle vor Beginn der Reaction	3	2
Amputatio femoris. Schwere Eisenbahn- und Maschinenverletzungen, sämmtlich im oberen Drittel amputirt, darunter eine Doppelamputation beider Oberschenkel, beiderseits über der Mitte. Drei Kranke vor Beginn der Reaction gestorben, einer an Tetanus bei prima intentione verheilter Wunde, der fünfte mit gleichzeitigen multiplen Rippenfracturen und Thoraxquetschung an nicht septischer Pneumonie	5	5
Besonders zu verrechnen ein Fall von doppelseitiger schwerer complicirter Fractur beider Oberschenkel mit Zerreissung des Scrotums und Damms. Zunächst das am schlimmsten zermalmte Femur amputirt; Septikämie von den nicht in den Lister'schen Verband einschliessbaren gequetschten und zerrissenen Wunden an Scrotum und Damm ausgehend	1	1
Amputation des Oberschenkels wegen Verletzungen nach *Carden* (transcondyläre Amputation)	3	—
Amputation des Oberschenkels wegen acuter Vereiterungen. Ein Kranker bereits pyämisch, einer an Albuminurie leidend	3	2
Amputationen des Oberschenkels wegen Geschwülsten, sämmtlich hohe Amputationen. 1 Todesfall an Nachblutung, 1 an Pyaemia simplex ohne Metastasen	3	2
Summa der Oberschenkelamputationen incl. 2 pyämisch Amputirter	15	10
Amputationen des Unterschenkels:		
Doppelamputation wegen Verletzung	1	—
Verletzung	3	—
Gangrän	1	—
Summa der Unterschenkelamputationen	5 [6]	—
Partielle Fussamputationen (Chopart, Pirogoff, Syme)	14	5
Die fünf Gestorbenen betrafen: einen Fall von Gangraena senilis bei einem Greise, einen von hochgradiger allgemeiner, amyloider Degeneration der inneren Organe, zwei Fälle, wo bei schon bestehender Pyämie operirt wurde (1 nicht nach Lister behandelte Fussquetschung und 1 Erysipelas phlegmonosum) und endlich einen Fall von chronischer, monatelang sich hinziehender Eiterung, wo der Tod an Marasmus erfolgte.		
Summa sämmtlicher Amputationen	51	19
oder nach Abzug von fünf Operationen, wo die Amputation wegen der bereits declarirten Pyämie gemacht wurde	46	13

	Zahl der Fälle.	davon gestorben.
2. Resectionen der Gelenke, Resectionen aus der Continuität der Diaphysen, Osteotomien.		
Die Necrotomien, darunter eine sehr grosse Zahl der eingreifendsten Operationen, nicht gerechnet, weil dieselben bei jeder Behandlungsart fast ausnahmslos günstige Resultate geben, und eine Entstehung tödtlicher accidenteller Wundkrankheiten infolge derselben fast unerhört ist. Die Kieferresectionen unter den Geschwulstexstirpationen verrechnet		
Resection der Schulter:		
Chronische Eiterung	2	—
Wunde des Gelenks mit Zersplitterung des Gelenkkopfs	1	—
Resection des Ellenbogens acute traumatische Gelenkvereiterungen . . .	2	—
Resection der Hüfte Abschaum von ziemlich genau 80 Fällen von Coxitis, die während des in Frage kommenden Zeitraums behandelt wurden. In sieben Fällen von acht mit Pfannenperforation und Beckenabscess complicirt	8	4
Von den vier Gestorbenen ging ein Kind bei schon vernarbter Wunde an Hirnaffection zu Grunde. Einmal Pyämie längere Zeit nach Aufhören des Lister'schen Verbandes; einmal neuer Beckenabscess, der über dem *Poupart*'schen Bande eröffnet werden musste: einmal endlich erfolgte der Tod unter eigenthümlichen Collapszuständen, wahrscheinlich an chronischer Carbolintoxication.		
Resection des Knies	3	1
Resection des Fussgelenks. Zwei traumatische, eine erysipelatöse Fussgelenksvereiterung	3	—
Exstirpation und Resection von Fusswurzelknochen (1 mal Totalexstirpation des Talus, 1 mal des Calcaneus. 1 Resection des Calcaneus	3	—
Osteotomien (mit dem Meissel, zwei am Femur — beidemal Resectio cuneiformis —; zwei an der Tibia	4	—
Resectionen aus der Continuität. Wegen Splitterbruch des Unterschenkels mit gleichzeitiger Knochennaht	2	—
Wegen Pseudarthrose des Femur	1	—
Wegen Pseudarthrose der Tibia mit gleichzeitiger Knochennaht	2	—
Summa der Resectionen und analogen Operationen an den Extremitäten	31	5
3. Mammaamputationen. Nur der kleinste Theil nach Lister, die anderen noch offen, doch mit Auswaschung der frischen Wunde mit starker Carbolsäurelösung behandelt. In zwei und zwanzig Fällen gleichzeitig typische Ausräumung der Achsel: Wegnahme des ganzen Fettes mit den Drüsen, unter Freipräparirung der Vene. Zum Theil ausserordentlich eingreifende Operationen	39	3
1 Todesfall an Septikämie bei offener Behandlung nach einfacher Brustamputation.		
2 Todesfälle nach grossen Operationen in Folge von Pleuritis.		
(Ein Todesfall bei noch weit offener Wunde an rasch fortschreitender allgemeiner Carcinose nicht gerechnet.)		
4) **Grössere Geschwulstexstirpationen** (incl. Kieferresectionen, Castrationen etc. etc.)	57	4
Nicht ausschliesslich, aber wo irgend möglich nach Lister behandelt. In allen Fällen Auswaschung der frischen Wunden mit starken Carbolsäurelösungen. Fast immer Bedeckung der Wunde mit Protective und Occlusivverbände mit stärkerem Druck.		
Zwei Todesfälle nach ausgedehnten Kieferresectionen mit Eröffnung der Schädelhöhle.		
1 Todesfall bei nur noch oberflächlich granulirender Wunde nach Exstirpation eines		

	Zahl der Fälle.	davon gestorben.
Leistentumors mit Excision der Vena cruralis und profunda, an Erysipel und consecutiver Pyaemia simplex.		
1 abgebrochene Operation, wegen Eindringens eines melanotischen Sarcoms am Rücken in den Pleurasack und die Lungen. Fortgesetzte Verjauchung der Geschwulst, Tod.		
Ovariotomien	2	2
5) Unterbindungen grosser Gefässe.		
A. iliaca	1	—
A. cruralis	3	—
(Darunter 1 Fall von Excision eines vier Zoll langen Stückes sowohl der Vena als der Art. cruralis wegen eines grossen Tumors des Oberschenkels.)		
A. axillaris	1	—
Summa	5	—
6) Acute Kniegelenkseiterungen mit querer Drainage des Gelenks behandelt.		
(Der eine Fall noch in Behandlung, jedoch ausser Gefahr. — Der tödtlich endende Fall ist sowohl bei den Oberschenkelamputationen als bei den Pyämiefällen noch einmal gerechnet.)	5	1

C. Vorgekommene traumatische Erysipele.

18 auf der Station; 13 bei poliklinisch behandelten Kranken	31	1
Acht Fälle entwickelten sich bei regulär (?) nach Lister behandelten Patienten; 23 bei nicht oder nicht mehr dieser Behandlung unterworfenen.		

D. Vorgekommene Pyämiefälle.

Davon 8 auf der Station, und 1 Fall bei einem poliklinisch behandelten Kranken; nur drei von ihnen waren angeblich »regulär« nach der Lister'schen Methode verbunden worden. Unter diesen drei Fällen befanden sich 2 metastasirende Pyämien und eine sogenannte Pyaemia simplex	9	9
(Drei Fälle ausserhalb des Spitals und nicht unter unserer Behandlung entstandener acuter traumatischer Gelenkvereiterungen, wo die Kranken schon pyämisch, zuletzt noch kurze Zeit von uns behandelt, zum Theil auch noch vergeblich amputirt wurden, sind nicht berechnet.)		

E. Bei Operirten oder Verletzten vorgekommene Septikämiefälle.

Ein Fall von Septikämie nach Amputatio mammae, ein Fall nach beiderseitiger complicirter Fractur des Oberschenkels mit Zerreissung von Scrotum und Damm sind bereits erwähnt. Ausserdem wurde noch eine tödtliche Septikämie nach Steinschnitt bei einem älteren Manne beobachtet (3 weitere Fälle von Steinschnitt geheilt). Im Uebrigen kam während der 15 Monate, auf die sich dieser Bericht erstreckt, bei nach Lister behandelten Kranken nicht ein einziger Fall von acuter progredienter Phlegmone, acut purulentem Oedem oder Aehnlichem vor	3	3
(Fälle von Septikämie nach Carbunkeln, bei Osteomyelitis acuta spontanea u. s. w. kamen mehrfach vor, sind jedoch hier aus begreiflichen Gründen auszuschliessen.)		

Ich darf die in dieser Tabelle enthaltenen Zahlen, ohne auf Widerspruch zu stossen, wohl als sehr günstige bezeichnen. Die einzige partie honteuse bilden die Oberschenkelamputationen. Die Mortalität betrug immer noch $66^2/_3$ Procent. Doch handelte es sich bei sämmtlichen Gestorbenen um sehr hohe Amputationen, und zwar ganz vorwiegend um solche nach schweren Eisenbahn- und Maschinenverletzungen; zweimal um Zermalmungen beider Oberschenkel. Hingegen befindet sich unter sämmtlichen 15 Oberschenkelamputationen kein einziger Fall, wo die Operation wegen einer chronischen Eiterung oder wegen Gelenkcaries unternommen wurde, den einzigen Affectionen, wo die Prognose eine sehr viel bessere zu sein pflegt. Aus den übrigen Zahlen hebe ich nur die conservativ behandelten complicirten Fracturen heraus: 18 Fälle, kein Todesfall, darunter 12 complicirte Unterschenkelfracturen*). Ob irgend Jemand bei Benutzung einer anderen Methode hintereinander einmal schon in einem klinischen Institute oder grösseren Krankenhause zwölf durch die stumpfen Gewalten des civilen Lebens herbeigeführte complicirte Unterschenkelbrüche geheilt hat, ohne dazwischen einen einzigen zu verlieren, weiss ich nicht. Nach allem, was mir bekannt ist, habe ich keinen Grund es anzunehmen, und was meine eigenen Resultate anbelangt, so hatte sich gerade bei den offenen Knochenbrüchen, der wachsenden Cumulation von schweren Eiterungen gegenüber die offene Wundbehandlung mehr und mehr als besonders unzureichend erwiesen. Als wir die Lister'sche Methode aufnahmen, hatten wir von den letzten 16 complicirten Unterschenkelfracturen zwölf! verloren.

Indem ich in Betreff der weiteren in der vorstehenden Tabelle enthaltenen Zahlen auf die einzelnen Abschnitte dieses Werkes verweise, spreche ich noch den Wunsch aus, dass man dieselben vorurtheilsfrei mit Allem vergleichen möge, was sonst von Jahresberichten aus grösseren Kliniken vorliegt. Ich glaube, dass man alsdann doch zu dem Resultate kommen wird, dass ein gewisser beweisender Werth auch diesen Zahlen nicht abzusprechen ist. Ich wende mich daher der bedeutungsvolleren Aufgabe zu, nämlich der Besprechung des Einflusses, welchen das Lister'sche Verfahren auf den Modus der Wundheilung ausübt. Die technische Seite wird zum Schluss kurze Erörterung finden.

Wie schon *A. W. Schultze***) hervorgehoben, der das ausserordentliche Verdienst gehabt hat, die neue Lister'sche Verbandmethode in Deutschland einzuführen, und durch den auch ich — wennschon auf indirectem Wege — ihre Technik kennen gelernt, so ist es unerlässlich, diejenigen Fälle, wo das Verfahren kurze Zeit nachdem die Verletzung geschah oder unmittelbar nach der Operation, also an der noch frischen, unveränderten Wunde, in Anwendung gezogen wird, ganz und gar von denjenigen zu trennen, wo bereits unter dem Zutritte der atmosphärischen Luft Jauchung oder Eiterung sich entwickelt hatten. Nur unter der erstgenannten Voraussetzung gelingt dem geübten Experimentator das Experiment so gut wie ausnahmslos. In dem zweiten Falle schlägt es häufig ganz oder wenigstens zu einem Theile fehl. Alle Misserfolge, mit Ausnahme von dreien oder vieren, die wir in diesem Zeitraume von 15 Monaten gehabt haben, beziehen sich auf solche nicht frische Fälle, auf schon bestehende offene Eiterungen; wie ja auch die so eben mitgetheilte Tabelle 18 frisch in Behandlung gekommene complicirte Fracturen und 7 eben solche penetrirende Gelenkwunden, von denen 5 das Knie betreffen, ohne einen einzigen Todesfall nachweist. In irgend einem Winkel der unregelmässigen, oft sinuösen

---

*) Auch bis zum heutigen Tage (20. Dec. 1874) ist immer noch kein Todesfall nach einer conservativ behandelten complicirten Fractur vorgekommen. Die Zahl der hintereinander geheilten offenen Knochenbrüche beträgt jetzt 31; die der offenen Unterschenkelfracturen allein beläuft sich auf 19!

**) Sammlung klinischer Vorträge No. 52.

Die bei allen auch nur einigermaassen correct nach Lister's Vorschriften behandelten Wunden stets zu erreichende völlige Geruchlosigkeit der Wundflüssigkeiten ist meiner Ansicht nach für sich allein schon ein ausreichender Beweis für die ausserordentliche Wirksamkeit der Methode. Denn es fehlt nicht nur der ekelhafte, fade Jauchegeruch der ersten Tage, sondern, wenn später der Ueberzug der Wunde mit Granulationen ein vollständiger geworden ist, auch der eigenthümliche, bald mehr süssliche, bald mehr käsige Geruch des Eiters gänzlich und zwar selbst in denjenigen Fällen, wo der Verband bloss aller 2, 3, 4 Tage, ja noch seltener gewechselt wird. Das bei der Erneuerung des Verbandes direct von der Wunde abgenommene und mit der Nase in fast unmittelbaren Contact gebrachte, von flüssigem Wundsecret bedeckte Protective ist völlig geruchlos, oder riecht höchstens sehr leicht nach Carbolsäure. Selbst beim Eintritt ausgedehnter Gangrän bleibt gewöhnlich jeder, auch der leiseste Geruch aus. Nach Amputationen total gangränös gewordene Lappen stiessen sich, ohne irgendwelche Veränderung der Wundflüssigkeit herbeizuführen und gleichzeitig ohne jede entzündliche Demarkationsschwellung ab. Als ein Beispiel von vielen erwähne ich hier namentlich die Geschichte eines jungen Mädchens, dessen Fuss von einem Eisenbahnwaggon stark gequetscht worden war, so dass ich selbst, wenn ich die Kranke in den ersten beiden Tagen gesehen hätte, die Primäramputation des Unterschenkels vorgenommen haben würde. Indess die conservative Behandlung wurde eingeleitet, und der Lister'sche Verband angelegt. Der Fuss wurde nun rasch ohne jede reactive Schwellung und Röthung der Nachbartheile bis in die Gegend des Chopart'schen Gelenks in toto gangränös, weinroth, wie bei manchen Erfrierungen, zeigte jedoch bis zum achten Tage, an dem die Pirogoff'sche Osteoplastik vorgenommen wurde, keinmal auch nur die geringste Andeutung eines Geruchs.

Häufiger allerdings machen Wunden, wo infolge der directen Ertödtung der Gewebe durch die einwirkende Gewalt, oder durch die Schwere der primären Circulationsstörungen ausgedehntere Mortificationen erfolgen, dann und wann kleine Anhübe zur Zersetzung, die sich dann, noch vor dem Hinzutritt von Geruch und einer nachweisbaren Veränderung in der Qualität des Wundsecrets zunächst durch das so charakteristische Grau-, Braun- oder Schwarzfleckigwerden des der Wunde aufliegenden »protective-silk« documentiren, eines Stoffes, der in der That ein ebenso bequemes wie empfindliches Reagens für die ersten Anfänge der in einer Wunde sich einleitenden Zersetzungsprocesse darstellt. Demjenigen, der bereits einige Uebung mit den mannichfachen Manipulationen des Lister'schen Verbandes gewonnen hat, gelingt es zu so früher Zeit jedoch stets, durch eine sofort vorgenommene erneute kräftige Desinfection der Wunde, eventuell eine Aussätzung mit Chlorzink, die beginnende Fäulniss zu coupiren, so dass er am nächsten oder übernächsten Tage die alten günstigen Verhältnisse, den antiseptischen Zustand der Wunde, wieder hergestellt findet.

Dass kaum eine Körperflüssigkeit leichter fault und bei ihrer Fäulniss intensiver inficirend wirkt als in die Wunde ergossenes und daselbst, namentlich unter stärkerem Drucke zurückgehaltenes Blut, ist bekannt. Doch selbst Blut geht unter dem antiseptischen Occlusivverbande keine Zersetzungen ein. In keineswegs seltenen Fällen organisirt es sich so zu sagen unter den Augen des behandelnden Chirurgen in der offnen Wunde, oder es wird vielmehr, denn dies ist wohl der richtigere Ausdruck, durch das andrängende Granulationsgewebe verzehrt und substituirt. Ich kann hier die Angaben von *Lesser*, der neuerdings einen sehr warmen Artikel über den Lister'schen Verband in *Lücke* und *Hüter*'s Zeitschrift für Chirurgie veröffentlicht hat, nur bestätigen. Wir haben den merkwürdigen Vorgang in einigen Dutzenden von Fällen Tag für Tag sorgfältig beobachtet. Das die Wunde ausfüllende Blutcoagulum, welches z. B. in dem klaffenden Schnitt einer Hüftgelenksresection schon eine erhebliche Grösse haben kann, bleibt dunkel schwarzroth in einem eigenthümlichen breiigen Zustande 6, 8 Tage in der Wunde liegen, ohne

sondern auch nach den schlimmsten Zerreissungen der Weichtheile, die durch das Kammrad einer Maschine oder dergleichen hervorgerufen wurden. Klaffende Schnittwunden zeigen noch am 4., 6., 8. Tage haarscharfe Ränder, Amputationsstümpfe sehen zu derselben Zeit geradezu leichenartig aus: keine Röthung, keine Schwellung, kein entzündliches Oedem, keine Wulstung der Ränder. Niemals bei irgend einer der früher üblichen Verband- und Behandlungsweisen grosser Wunden habe ich Aehnliches in gleichem Maasse und in gleicher Regelmässigkeit beobachtet. Bei den schwersten complicirten Fracturen mit entblösst zu Tage liegenden Fragmentenden, partieller Hautgangrän, grossen Blutergüssen zwischen den Muskeln ganz das Gleiche. Keine Art der Reaction! Selbst bei der Bildung der allergrössten Fenster quellen daher die Weichtheile nicht in der bekannten lästigen Manier bei complicirten Fracturen, Keil-Osteotomien, Resectionen u. dergl. aus den Gypsverbänden heraus, wennschon, wie wir gleich im Voraus erwähnen wollen, die Anwendung der erhärtenden Verbände aus anderweitigen Gründen sich oft nur schwierig mit dem aseptischen Verbande combiniren lässt und eine bedeutende Einschränkung fordert und verträgt.

Der geringen Reaction, der zögernd sich einleitenden Granulationsbildung entspricht die geringe Secretion in denjenigen Fällen, wo Substanzverluste oder klaffende Wunden vorliegen oder überhaupt die Prima intentio absichtlich oder unabsichtlich nicht erreicht wird. Nicht selten allerdings und namentlich in denjenigen Fällen, wo sehr grosse Wundflächen bei einer längere Zeit in Anspruch nehmenden Operation dem Carbol-Nebel der Zerstäubungsapparate *Spray* ausgesetzt, oder mit stärkeren Carbolsäurelösungen ergiebig ausgewaschen wurden, tritt, wie ja schon *A. W. Schultze* es monirt, unmittelbar nach Anlegung des ersten Verbandes eine reichliche Secretion einer blutig tingirten, geruchlos bleibenden Flüssigkeit ein, so dass bereits nach 4 bis 8 Stunden der Verband erneut werden muss. Doch diese Secretion lässt sehr rasch wieder nach, um im Verlauf des folgenden oder der nächsten beiden Tage selbst bei den grössten Wunden so gering zu werden, wie dies ebenfalls bei keiner anderen Behandlungsweise erzielt werden kann. Häufig wird schon nach 3 bis 4 Tagen von sehr grossen Wunden innerhalb eines Zeitraums von 24—48, ja 100 Stunden nur ein halber Kaffeelöffel geruchlosen Secretes producirt, zuweilen in der That nur einige Tropfen.

So kommt man denn in sehr vielen Fällen bald dazu, den im Beginn früh und abends erneuten Verband nur noch aller 24 Stunden zu wechseln und ihn bald zwei, drei, vier Tage liegen zu lassen. Es setzt dies natürlich einerseits eine genaue Controle des Kranken mit dem Thermometer, andererseits die täglich morgens und abends constatirte Thatsache voraus, dass der Verband an keiner Stelle von Wundsecret durchtränkt wurde. Noch grössere Pausen zu machen scheint mir in schweren Fällen vor der Hand noch nicht räthlich, obschon ich zugebe, dass jeder Verbandwechsel mit einer gewissen Infectionsgefahr verbunden ist und bei einzelnen Kranken der Verband oft viel länger liegen blieb. Noch gegenwärtig habe ich eine complicirte mit thalergrosser Wunde verbundene Luxation des Fusses in Behandlung, bei der einer meiner Assistenten wegen des ganz fieberlosen Verlaufes es wagt, den Verband fünf, sechs Tage liegen zu lassen, obwohl die Verletzung sich in diesem Augenblicke erst in der dritten Woche befindet und die durch die Penetration des Talus gequetschten, gangränös gewordenen Gewebsschichten sich noch nicht vollständig ausgestossen haben. Ich gestehe, dass ich diesen Experimenten auch heute immer noch mit einer gewissen Sorge zusehe; die offene Wundbehandlung war uns bereits allzusehr in succum et sanguinem übergegangen. Jedenfalls habe ich mich bei diesen Versuchen sehr häufig überzeugt, dass selbst unter einem 5 bis 6 Tage lang liegengebliebenen antiseptischen Deckverbande der Eiter keine Spur von Zersetzung oder Geruch darzubieten braucht, auch nicht den Geruch nach altem Käse, wie er sich infolge der Eintrocknung des Eiters bei Occlusivverbänden sonst regelmässig

in der Haut durch prima intentio, welche sie so genau gemacht wie erreicht wird, abstrahire ich hier zunächst, weil es für den Beurtheiler neuerer Methoden zu sehen wie unser dem Listerschen Verfahren von einer grossen Minderheit in der Literatur zum ewigen Tage als nur noch die modernste Hauptparade aufgebauscht, während Alles in der Tiefe verborgen ist, oder wie unter gewissen Umständen eine grosse Spaltung des zwischen sich ohne Naht in eine zwei Linien weite einfache Wunde umwandelt.

Es kommt hier namentlich die Druckwirkung des Listerschen Verbandes in Betracht, der in denjenigen Fällen, wo grosse Hautlappen der Fläche, von der sie abgelöst wurden, adaptirt oder selbst über die nach Entfernung eines grossen Tumors entstandene Höhle hinweggespannt werden sollen, mittelst zwischen Protective und Gaze eingeschobener carrirter Schwämme, Ballen in Carbolsäurelösung gequetzter Wundwatte, oder endlich aus zusammengefalteter Listerscher Gaze gebildeter Compressen in einen die getrennten Theile in den genauesten Contact bringenden Compressivverband verwandelt wird. Es wird dieses, wie wir schon oben sahen, somit keineswegs indifferente Verfahren bei Benutzung der vollen Listerschen Technik dadurch ganz ungefährlich, dass eben niemals ein septischer progredienter Process entsteht, während man bei nur selten mit besonderer bei genähten Wunden durch in geeigneten Abständen zwischen die Nähte eingeschobene kurze Drainagerörrchen die Anleitung der in den ersten Stunden sich vielleicht ansammelnden secretionsprodukte vermeidet.

Auch in diesem Punkte, der zweckmässigen Gradirung und gleichmässigen Vertheilung des Druckes, der Lösung von zweckmässig gelegenen Abzugswegen u. s. w., will der antiseptische Verband ausserordentlich sorgfältig gehandhabt sein. Hier ist wirklich sehr viel zu lernen. Doch eins ist sicher, dass namentlich die ersten Verbände überhaupt relativ fest, die Theile ziemlich stark comprimirend angelegt werden müssen, wenn grosse Resultate erzielt werden sollen. Ich glaube, *Lauer* hat, wenn er den Listerschen Verband eine offene Wundbehandlung nennt, da ja die angewandten Verbandstücke für die filtrirte Luft durchgängig seien. Der Listersche Verband ist daneben ein Occlusivverband namentlich für die ersten Stunden und Tage, in denen sich ein grosser Theil der späteren Geschicke der Wunde bereits entscheidet, und zwar ein occlusiver Druckverband, also eine Verbandart, durch die man in einzelnen Fällen schon früher auffallend rasche Heilungen erreicht hat: ein occlusiver Druckverband, dem jedoch diejenigen völlig unvermeidbaren Gefahren genommen sind, welche sich aus der Zersetzung retinirter Wundsecrete entwickeln können.

Will man den Versuch machen, die Nützlichkeit der offenen Wundbehandlung und die grossartigen Leistungen des antiseptischen Occlusivverbandes aus einem gemeinsamen Gesichtspunkte zu erklären, so würde es höchstens zulässig sein zu sagen, dass die offene Wundbehandlung wenigstens dafür sorgt, dass die in der Atmosphäre befindlichen in die Wunde gelangten schädlichen Agentien und die unter ihrem Einflusse zersetzten und giftig gewordenen Wundsecrete ungehindert abfliessen und nicht durch Erzeugung abnormer Druckverhältnisse zu gesteigerter Resorption gebracht werden, während eben die antiseptische Methode den Zweck hat, diesen schädlichen Agentien von Anfang an den Zutritt zu der Wunde zu verwehren, oder dieselben, ehe sie ihre schädliche Wirkung entfalten konnten, zu neutralisiren oder zu vernichten. Denn hier stehen wir ja schon mitten in der Theorie. Das durch das Experiment festgestellte praktische Resultat lautet dahin, dass man selbst innerhalb der ersten drei, vier Tage nach einer schweren Verletzung oder Operation bei Benutzung der von Lister angegebenen Verbandmethode die Wundsecrete, denen aller Erfahrung nach zu dieser Zeit sonst ganz besonders giftige Qualitäten inhäriren, unter einen sehr starken Druck stellen kann, ohne jemals schädliche Folgen danach zu beobachten.

5. 27 Jahr alter Oberkellner. Centrales, pigmentirtes Osteomyxo-Fibrom des Os metacarpi V der linken Hand, mit unvollständiger Knochenschale. Stark hühnereigrosse Geschwulst. Totale Exstirpation des Metacarpus durch einen I-förmigen Schnitt, Exstirpation der Extensorsehne. Das Os metacarpi digiti IV ist von der gegen dasselbe andrängenden Geschwulst stark kahnförmig atrophirt und wird an seiner ganzen ulnaren Seite des Periostes beraubt. Unterbindung von 10 Gefässen mit Catgut. Lister'scher Druckverband. Auf die Vola des Kleinfingerballens wird ein dicker Bausch carbolisirter Wundwatte gelegt, dann, nach Bedeckung der Wunde mit Protective, zu je beiden Seiten der Wundspalte eine weitere Wattecompresse. Keine Wundnaht. In die beiden äussersten Wundwinkel, den beiden geöffneten Gelenken entsprechend, wird je ein kurzes Stück Drainrohr hineingestellt. — Absolute prima intentio der grossen mit zwei geöffneten Gelenken zusammenhängenden Wundhöhle. Die Drainröhren, welche in den ersten 24 Stunden etwas röthliches Serum geliefert haben, sind ganz trocken und werden am dritten Tage entfernt, worauf binnen 24 Stunden die durch sie erzeugten kurzen Kanäle noch vollständig und dauernd verbacken. Es wird im ganzen weitern Verlauf nicht ein Tropfen Wundsecret mehr geliefert, jedoch der Vorsicht halber der Lister'sche Verband noch einige Tage fortgesetzt. Geheilt entlassen 12 Tage nach der Operation. Patient hat nie die geringste Fieberbewegung gehabt und ist nicht bettlägerig gewesen.

6. Beträchtlich über Männerkopf grosses, zum Theil gangränös gewordenes Fibroma molluscum der rechten Schläfengegend bei einer 49jährigen Frau. Geschwulst sehr breit aufsitzend. Ohr auf die Schulter dislocirt. Exstirpation mit Wegnahme des Ohrs. Zwei grosse Hautlappen werden auf die ungeheuere Wunde gelegt, die mindestens den Umfang von zwei Männerhänden hat, decken dieselbe jedoch nicht vollständig, so dass in der Mitte eine fast 3 Finger breite Spalte bleibt. Genaue Adaption der Lappen durch Spannnähte, carbolisirte Schwämme und Bindeneinwickelung des Kopfes. Absolute prima intentio der Lappen; durchaus fieberloser Verlauf. (Siehe Krankheiten des Kopfes: Neubildungen).

Ganz das gleiche Resultat erzielten wir u. A. bei einem kopfgrossen, bereits mit der Haut verwachsenen Myxosarcom des Rückens, welches von hinten her in die Achselhöhle eindrang. Die sehr grossen, den Defect jedoch nicht vollständig schliessenden Lappen klebten trotz einer ungeheuren Zahl angelegter Ligaturen der Fläche nach vollständig prima intentione an, sodass nach wenigen Tagen nur ein fingerbreiter granulirender Wundstreif vorhanden war. etc. etc.

Wenn ich noch hinzufüge, dass in den letzten Monaten, so viel ich mich erinnere, alle Achseldrüsenexstirpationen bei Brustkrebs-Operationen, die ich in jedem irgend erheblichen Falle stets in der Form von totaler Ausräumung der Achselhöhle vornehme, auch wenn bis zur Clavicula vorgedrungen worden war, ganz, oder bis auf die eingelegten Drainröhren, prima intentione heilten, sobald sie nach Lister's Vorschriften behandelt wurden, und dass ferner, wie ich glaube, auch in jedem Falle von primärer*) Fingeramputation mit oder ohne Naht die erste Vereinigung mindestens als dauernde Anheilung der Lappenbasis zu Stande kam, so dürfte dies schon ausreichen, um den oben gethanen Ausspruch zu motiviren, dass der antiseptische Verband die prima intentio in höchstem Maasse begünstigt und mit grosser Regelmässigkeit selbst da zu Stande kommen lässt, wo sie sonst nur ausnahmsweise eintritt.

Ich muss hier aber noch der höchst auffallenden Thatsache gedenken, dass es bei Benutzung der antiseptischen Methode ziemlich häufig, wenn auch — mir wenigstens — noch nicht regelmässig gelingt, breit geöffnete kalte und Congestionsabscesse durch eine Art prima intentio d. h. durch rasche, vollständige und dauernde Verklebung der mittelst eines Druckverbandes in den genauesten Contact gebrachten Abscesswände zur Heilung zu bringen. Die Zahl derartiger glücklicher Erfolge ist bereits keine ganz kleine mehr, doch betrafen einige der am meisten in die Augen fallenden gerade Privatkranke, über die keine genaueren Notizen gesammelt wurden. Folgende zwei Kranke wurden neben anderen in der Klinik behandelt:

1. 4jähriger Knabe, kalter Abscess an der inneren Seite des rechten Oberschenkels unmittelbar über dem Kniegelenk, von Faustgrösse. Aetiologie unbekannt, Knochen- oder Gelenkleiden nicht nachweisbar. Eine Punction entleert dünnen mit Fibrinflocken reichlich untermischten Eiter, doch füllt sich

*) Primäre Fingeramputationen heilen ziemlich schwer prima intentione, jedenfalls unendlich viel schwerer wie secundäre Fingeramputationen bei stark infiltrirten Hautdecken, oder selbst in granulirenden Geweben.

die Wände der Wundhöhlen nach sorgfältig gestillter Blutung ohne Spannung in eine exacte Berührung zu bringen, und durch einen gleichmässigen doch nicht strangulirenden Compressivverband damit in Berührung zu erhalten« etc. Und zum Ueberfluss fügt er auf p. 218 noch hinzu: »Ob eine Amputationswunde mehr oder weniger prima intentione heilt, macht mir keinen Eindruck!«

Gegen eine solche Auffassung der Sachlage muss ich denn doch protestiren. Dass mit der gewonnenen prima intentio für den Kranken eine unendliche Zahl von Gefahren in Wegfall kommen, dass nach einer prima intentione geheilten Amputation keine Septicämie und Pyämie, keine Eitersenkungen und Nachfieber entstehen, und Heilungen in wenigen Tagen sich vollenden, die sonst Wochen und Monate in Anspruch nehmen, kann doch kein Mensch bestreiten. Ich halte es daher nicht für gerechtfertigt, Bestrebungen zu tadeln, welche dem Kranken diese ungeheuren Vortheile zu sichern suchen, vorausgesetzt, dass durch diese Versuche das Leben des Kranken nicht compromittirt wird. Der Kern der *Billroth*'schen Deductionen ist aber offenbar der, dass er es in alle Ewigkeit für unmöglich hält, ungefährliche Wege zu finden. *Billroth* schreibt, dass er nur ein einziges Mal, und zwar am Oberarm, eine Amputationswunde wirklich durch prima intentio habe heilen sehen, worüber man sich, nach seinem eben entwickelten Standpuncte, ja gar nicht wundern kann. Ich kann ihn aber versichern, dass eine auf diese Weise geheilte, nach einer guten Methode ausgeführte Oberschenkelamputation eines ausserordentlichen »Eindruckes« auch auf ihn nicht verfehlen würde. Ein wirklich prima intentione verheilter Amputationsstumpf ist von allen den Mängeln frei, die den nach längerer Heilung endlich vernarbten Stümpfen anhaften. Die Form ist eine schön abgerundete, die Polsterung eine sehr vollständige. Der Knochen liegt tief im Fleisch, zeigt eine sehr geringe Callusbildung und ist nicht wie gewöhnlich mit der tief eingezogenen Haut verwachsen. Neuralgische Empfindungen, Excoriation der Narbe scheinen an solchen Stümpfen gar nicht oder nur ganz ausnahmsweise vorzukommen. Von zehn Amputationen an der oberen Extremität (inclusive einer Exarticulatio humeri), die ich seit Benutzung des Lister'schen Verbandes ausgeführt habe, sind acht ganz oder bis auf kurze Drainröhrenfisteln prima intentione angeheilt, während bei zweien die Lappen wenigstens zum grössten Theile primär auf ihrer Unterlage anklebten. Keiner von allen diesen Kranken hat länger wie allerhöchstens bis zum achten Tage das Bett gehütet, die Meisten haben es wieder nach wenigen Tagen verlassen. Ebenso dauerte das Wundfieber immer nur einige Tage und ein paar Kranke blieben absolut fieberfrei. Einen absolut prima intentione geheilten, wunderschön abgerundeten Stumpf nach einer Oberschenkelamputation über der Mitte, liess ich am dreizehnten Tage nach der Operation in Gyps abgiessen! Vielleicht machen diese Angaben mehr »Eindruck« auf *Billroth*, wenn ich hinzufüge, dass zur Erzielung derartiger Resultate keine Nähte nothwendig waren, da er die Anwendung der Wundnaht für besonders gefährlich zu halten scheint.

Einer besonderen Erwähnung werth und mit den soeben besprochenen Thatsachen in engstem Connex stehend, ist die geringe Reizung, welche bei Benutzung der antiseptischen Verbandmethode in die Wunden eingeführte Fremdkörper hervorrufen. Dabei ist allerdings vorausgesetzt, dass dieselben auf das sorgfältigste gereinigt und desinficirt sind. Ich denke hier, abgesehen von den Ligatur- und Suturfäden sowie Knochennähten und Aehnlichem, besonders an die mehrfach erwähnten Drainageröhren. Ich habe dieselben ja seit einer langen Reihe von Jahren in grösster Ausdehnung benutzt, jedoch zweierlei bei ihrer Anwendung nicht gesehen, ausser seit der Zeit, wo ich die Wunden antiseptisch behandle. Unter gewöhnlichen Verhältnissen wirken Drainröhren — ich benutze solche von den verschiedensten Calibern, jedoch nur aus Kautschuk nie aus Metall bestehende — stets etwas reizend auf die Gewebe, mit denen sie in directem Contact sind, und ist

stehenden Tische mit Hülfe einer Becken-Stütze so lagern, dass der typische Verband mit der minutiösesten Sorgfalt angelegt werden kann.

Hinsichtlich des Fiebers habe ich hingegen folgendes zu bemerken:

Es unterliegt keiner Frage, dass bei Anwendung der antiseptischen Methode eine sehr grosse Zahl Schwerverletzter und Schweroperirter gar nicht fiebern, während sie unter andern Umständen hohes Fieber bekommen hätten. Wir haben Hüft- und Kniesectionen, Oberschenkelamputationen, Exstirpationen von Geschwülsten, die bis an die äusserste Grenze der Leistungsfähigkeit der operativen Technik gingen, ganz ohne Fieber verlaufen sehen, in anderen Fällen nur ein ein-, zwei-, dreitägiges niedriges Wundfieber nach ihnen beobachtet.

Als Beispiele will ich zwei Fälle von Geschwulstoperationen kurz skizziren:

Einer Frau, deren Geschichte in diesen Beiträgen anderwärts ausführlicher mitgetheilt wird, wurde ein diffus in die Oberschenkelmuskulatur hineingewuchertes Myxosarcom exstirpirt. Die nach der Exstirpation erzeugte Wundhöhle reichte von dicht unter der Spina oss. ilei anterior superior bis an den Adductorenschlitz. M. Sartorius, Partien der Adductoren, des Vastus internus wurden weggenommen, sowohl von der Vena als von der Art. cruralis ein vier Zoll langes Stück exstirpirt, unzählige Gefässe unterbunden: es erfolgte nicht die geringste örtliche und nicht die geringste febrile Reaction.

In dem zweiten Falle handelte es sich um ein recidives Hodencarcinom. Die grosse verjauchte Recidivgeschwulst des Samenstranges wurde exstirpirt, dann auf der rechten Seite ein weit über Männerfaust grosser Drüsenklumpen unter Freipräparirung des Leisten- und Schenkelringes und Wegnahme eines Theiles des Poupart'schen Bandes sowie beträchtlicher Partien der Adductoren entfernt. Die Schenkelgefässe wurden dabei mehrere Zoll weit blossgelegt, natürlich viel Gefässe unterbunden, die Vena saphena exstirpirt; endlich der sehr grosse bis an die Spina ossis ilei reichende Defect durch das auf den Schenkel geschlagene Scrotum gedeckt. Darauf wird die fast gleiche Operation auf der linken Seite wiederholt; Gefässe auch hier in grosser Ausdehnung frei präparirt, Schenkel- und Leistenring blossgelegt, wobei eine nicht diagnosticirte Leistenhernie prolabirt. Auch in diesem Falle stieg das Thermometer niemals über die normale, vielmehr hatte Patient die ersten 14 Tage eher etwas subnormale Temperaturen.

Nicht minder sicher ist es, dass die nach Lister behandelten Kranken durchschnittlich sehr viel kürzere Zeit fiebern und dass namentlich die Nach- und Eiterungsfieber bei ihnen ganz oder fast ganz in Wegfall kommen. Und zwar ist die rasche Defervescenz und das völlige Fieberfreiwerden nach einem vorübergehenden, kurzen, initialen Wundfieber für die antiseptische Methode charakteristischer als das absolut niedere Maass der höchsten Fieberhöhe. Im übrigen gestehe ich jedoch offen, dass gerade die Erfahrungen der letzten Zeit mich immer mehr in der Ueberzeugung bestärkt haben, dass unsere jetzige Wundfiebertheorie — ich meine besonders die von *Billroth* und *C. O. Weber* ausgebildete — nur einzelne fiebererregende Factoren berücksichtigten, dass jedoch andere, vielleicht ebenso wichtige, vor der Hand sich noch jeder Kenntniss entziehen. Denn nie sieht man häufiger das schroffste Missverhältniss zwischen der Höhe des ersten, wenngleich kurzen, Reactionsfiebers und dem Fehlen jeder örtlichen Reaction, jedes Schmerzes und jeder Zersetzungsvorgänge, als gerade bei Benutzung des Lister'schen Verbandes.

Einen Punct hebe ich jedoch noch besonders hervor, insofern er wieder fast mit der Gewalt eines physiologischen Experimentes die schützende Kraft des Lister'schen Verbandes zeigt: fast jeder Kranke, der noch eine etwas grössere granulirende Fläche hat, erfährt, auch wenn er bereits seit längerer Zeit völlig entfiebert war, an demselben Tage, wo früh zum erstenmale der typische Verband weggelassen und durch ein indifferentes Wundwasser oder eine milde Salbe ersetzt wird, noch an demselben Tage eine Temperatursteigerung, die oft ziemlich erheblich ist und über 39,0 und 39,5 hinausgeht. Sie hält meist nur 24 Stunden, selten mehrere Tage an, zwingt aber, wenn sich zu ihr ungünstige Veränderungen im Aussehen der Wundgranulationen hinzugesellen, zuweilen zum Lister'schen Verbande zurückzugreifen. Bei seiner erneuten Anlegung wurde dann stets eine sorgfältige Abwaschung der granulirenden Fläche mit 8procentiger Chlorzink-

lösung vorausgeschickt. Wir lassen aus diesem Grunde in schweren Fällen oder innerhalb der überfüllten Klinik die antiseptische Methode meist nicht ganz abrupt abbrechen, sondern intercaliren noch für einige Tage einen fester anliegenden Verband mit carbolisirter Watte oder dergleichen. Indess gelingt es dadurch keineswegs immer um den Fieberanfall ganz herumzukommen. Ganz fehlen sieht man ihn in der Regel nur, wenn das Lister'sche Verfahren bis zur fast völligen Vernarbung der Wunde fortgesetzt wurde.

Ueber die Abkürzung des Wundheilungsprocesses lässt sich kaum etwas Allgemeines sagen. Unsere Resultate bei Amputationen der oberen Extremität habe ich oben erwähnt. Einige weitere Details wird man in den folgenden Blättern finden.

Bei complicirten Fracturen und Knieresectionen möchte die geringe örtliche Reaction zuweilen die Callusbildung und das Festwerden verzögern können. Meine Erfahrungen sind der Zahl nach noch zu gering, um einen sicheren Ausspruch zuzulassen.

Die Zahl der Misserfolge, die wir bei Anwendung der Lister'schen Methode gehabt, ist, wie schon die oben gegebene Tabelle zeigt, eine relativ kleine gewesen, und zwar fallen dieselben so gut wie ausnahmslos auf die ersten Monate nach Einführung der neuen Verbandtechnik. Zunächst wiederhole ich noch einmal, dass in der gesammten Zeit kein einziges mal eine acute progrediente eiterige oder jauchige Phlegmone unter dem antiseptischen Verbande entstanden ist*). Die drei während der Zeit vorgekommenen Septicämiefälle, die in dem nächsten Capitel referirt sind, betreffen nicht nach Lister behandelte Fälle. Doch ist es uns nicht gelungen, accidentelle Wundkrankheiten ganz zu vermeiden. So kamen 8 mal Erysipele bei antiseptisch behandelten Kranken vor, und verloren wir unter den gleichen Verhältnissen auch einen Kranken mit einer frischen, noch dazu unbedeutenden Verletzung an Pyämie**). Es unterliegt für uns nicht dem geringsten Zweifel, dass diese Misserfolge sämmtlich von uns selbst durch Fehler und Nachlässigkeiten beim Verbande und Verbandwechsel verschuldet wurden, da sie mit der Zeit immer seltener wurden, um zuletzt ganz aufzuhören. In dem Moment, wo ich diesen Bogen noch einmal durchsehe, sind 18 Monate verflossen, seitdem in der Klinik der letzte Kranke an Pyämie nach einer Verwundung oder Operation gestorben ist, und auch Erysipele sind bei nach Lister behandelten Patienten kaum oder überhaupt nicht mehr vorgekommen.

Im Uebrigen beschränkten sich die Misserfolge darauf, dass in vereinzelten Fällen trotz Anwendung des antiseptischen Verbandes beginnende Zersetzungserscheinungen der Wundsecrete sich zeigten, die stets rasch wieder unterdrückt wurden. Fast immer war aber im Einzelfalle der Fehler, der begangen worden war, nachzuweisen, und zwar handelte es sich meist darum, dass der Verband nicht fest und hermetisch geschlossen hatte. An manchen Körpergegenden gelang es erst mit der Zeit, die Technik des Verbandes soweit auszubilden, dass er wirklich als Occlusivverband wirkte und den Zutritt der atmosphärischen Luft sicher abhielt, so waren, um ein Beispiel zu erwähnen, unsere Erfolge nach der Amputatio mammae anfangs nicht so sicher, als es jetzt der Fall ist, zumal bei corpulenten Frauen. Die Anlegung des Verbandes ist hier schwierig und erfordert viel Uebung.

Dies sind die hauptsächlichen Resultate, die uns unsere Experimente mit der Lister'schen Methode ergeben haben. Doch bin ich fern davon zu behaupten, die Eigenthümlichkeiten, welche der Heilungsprocess der Wunden unter ihrer Anwendung darbietet, erschöpfend dargestellt zu

---

*) Dies gilt noch für den heutigen Tag, also für eine nun zweijährige Beobachtungsperiode.

**) Eine kleine Anzahl weiterer Pyämiefälle betraf Kranke, die schon an schwereren Eiterungen litten, als die antiseptische Behandlung bei ihnen instituirt wurde. Siehe unten.

haben. Galt es doch hauptsächlich diejenigen Puncte hervorzuheben, die einerseits praktisch von besonderem Belang, andererseits von jedermann mit Leichtigkeit verificirt werden können. Fast jedes Capitel dieser Beiträge enthält einzelne weitere Belege, die als Nachträge oder weitere Ausführungen für die hier aufgestellten Behauptungen dienen können. Einige Bemerkungen über die Behandlung breit geöffneter kalter Abscesse, die Drainage der Gelenke und über die Behandlung von Sehnenscheidenhygromen werden zeigen, dass wir, der Schutzkraft des antiseptischen Verbandes vertrauend, bereits mit Erfolg Eingriffe gewagt, zu denen man sich früher kaum oder wenigstens schwer entschloss.

Obwohl ich nun fest überzeugt bin, dass jeder, der mit hinreichender Sachkenntniss und Sorgfalt an die Prüfung dieser Methode gehen wird, meine Angaben lediglich bestätigen wird, so möchte ich doch die, welche sich zu dem ersten Versuche entschliessen, bitten, nicht vom ersten Tage an dieselbe Gleichmässigkeit der Erfolge zu erwarten, wie sie der erzielt, der mit der Technik bereits voll vertraut ist. Ein gewisses Lehrgeld ist auch hier zu zahlen; aber es ist nicht gross und alle unsere Misserfolge sind in der obigen Tabelle mit enthalten. Unsere Resultate aber haben sich von Monat zu Monat bis in die jüngste Zeit noch immer besser gestaltet. Besonders Denjenigen aber, die ihre Verletzten und Operirten in überfüllten und schlecht ventilirten Räumen zu behandeln und mit Pyämie und accidentellen Wundkrankheiten zu kämpfen haben, sei der Versuch mit dem antiseptischen Verbande dringend empfohlen. Je schlechter die hygieinischen Verhältnisse sind, desto greller wird der Contrast in den Resultaten hervortreten.

Zum Schluss spreche ich es noch einmal ausdrücklich aus, was ich bereits wiederholt angedeutet, dass ich bisjetzt noch keine Beweise dafür gefunden, dass es sich hier um specifische Wirkungen — im engeren Sinne dieses Wortes — handle. Ich bestreite es keineswegs, dass man bei sehr vielen Arten der Wundbehandlung ausnahmsweise einmal eine Amputation prima intentione heilen, eine Hüftgelenksresection fieberlos verlaufen, ein offenes Blutextravasat nicht zur Verjauchung noch Vereiterung kommen sehen wird, indess dies sind eben grosse Ausnahmen; bei der antiseptischen Behandlung werden sie zu gewöhnlichen Ereignissen. Umgekehrt aber werden bei ihr die Störungen des Wundverlaufs, mit denen man sonst tagtäglich zu kämpfen hat, zu ganz exceptionellen Vorkommnissen.

Zur Technik der antiseptischen Wundbehandlung. Das erste Erforderniss bei der Prüfung einer von vertrauenerregender Seite empfohlenen neuen Behandlungsmethode ist ihre rigorös genaue Befolgung. Erst wenn man die Methode genau nach den Angaben des Erfinders durchgeprüft hat, sie wirklich kennt und beherrscht, hat es Sinn und Berechtigung, dieselbe nicht mehr bloss zum Mittel, sondern auch zum Gegenstande des Experimentes zu machen, um, wenn es sich um so viele Factoren und so complicirte Manipulationen handelt, wie bei dem Lister'schen Verbande, Werth und Bedeutung jedes einzelnen Actes sowie der verschiedenen Agentien und Verbandstoffe für sich zu prüfen, oder das Resultat des Ersatzes des einen Factors durch irgend einen anderen zu constatiren. Von dieser Ansicht ausgehend, hatten wir, sobald wir uns überhaupt von der Brauchbarkeit und Leistungsfähigkeit der Methode überzeugt, beschlossen, in dem ersten Jahre wissentlich in keinem einzigen, selbst unwesentlich erscheinenden Puncte von den durch Lister gegebenen Bestimmungen abzuweichen. So schwer dies uns bei der geschilderten Ueberbürdung mit Arbeit oft geworden ist, da ein einzelner (namentlich erster) antiseptischer Verband, correct angelegt, sehr viel Zeit in Anspruch nehmen kann, so sind wir unserem Vorsatze doch in keinem Falle untreu geworden. Wie oft unwissentlich Fehler beim Verbande gemacht worden

gerieben, und dann sofort wieder der bereit gehaltene neue Verband übergelegt. Nur da, wo etwa ein Fleckigwerden des Protective, oder gar ein beginnender Geruch der Wundsecrete, zeigen sollten, dass bei dem letzten Verbande ein Fehler untergelaufen ist, ist die Wunde eventuell unter Beihülfe des Irrigators abermals mit Carbolsäurelösung oder Chlorzink auszuwaschen und zu desinficiren. Im Uebrigen sind jedoch Ausspritzungen der Wundhöhlen oder Fisteln mit Carbolsäure im Verlaufe der Heilung möglichst zu vermeiden. Wir haben sie im Beginn unserer Versuche mit der antiseptischen Methode monatelang tagtäglich bei jedem Verbandwechsel angewandt, uns jedoch überzeugt, dass durch die in den Wundhöhlen und Fistelgängen stehenbleibende Carbolsäure die Granulationen ganz unnöthig gereizt und zu vermehrter Secretion angeregt werden. Dass selbst grosse Wunden nur minimale Mengen eines mehr serösen und wenig eitrigen Secretes liefern, ist nur zu erreichen, wenn man sich mit der Benutzung der Carbolsäure aufs äusserste menagirt. Nur bei der ersten Desinfection der frischen Wunde kann man nicht verschwenderisch genug mit den Carbolsäureausschwemmungen sein, und selbst starke Lösungen werden hier vortrefflich vertragen. Es liegt aber gar kein Grund vor, die Wundflüssigkeiten herauszuspühlen und die Wunde zu desinficiren, so lange beide keine Andeutung von Zersetzungsvorgängen zeigen. Ist einmal der aseptische Verlauf eingeleitet, so hat der Lister'sche Verband nur noch den Zweck eines Schutzverbandes, und je weniger die Carbolsäure direct mit der Wunde in Berührung kommt, desto besser. Seit diese Principien streng durchgeführt werden, haben sich unsere Resultate noch wesentlich besser gestaltet.

Eingelegte Drainröhren werden dann und wann herausgenommen, mit Carbolsäure abgewaschen und neu eingeführt.

Ein zu langes Zögern beim Verbandwechsel, durch welches die Wunde der Luft lange Zeit — wenngleich unter dem Spray-Nebel — ausgesetzt wird, hat meist eine vorübergehende Temperatursteigerung zur Folge. So konnte eine solche namentlich sehr gewöhnlich bereits an demselben Abende an denjenigen Kranken nachgewiesen werden, die, obwohl seit langer Zeit völlig fieberfrei, im Laufe des Vormittags zum Zwecke des Unterrichts vorgestellt, und deren Wunden, weil sie von Allen genau besichtigt werden sollten, längere Zeit offen gehalten worden waren. Die Temperatursteigerung ging nicht selten bis 40°, hielt jedoch gewöhnlich nicht über einen Tag an.

Operationen an nicht vereiterten Theilen wurden unter dem Spray ausgeführt, besonders, wenn die Eröffnung von Gelenkhöhlen, Sehnenscheiden, des Peritoneums oder Cavum Cranii sicher oder wahrscheinlich war. Ebenso bei der Incision kalter Abscesse. In leichteren Fällen begnügten wir uns meist nach Vollendung der Operation mit der sorgfältigen Desinfection der Wunde, liessen den Strom der desinficirenden Flüssigkeit (Irrigator, Giesskanne) ohne Unterbrechung durch den Zerstäubungsapparat ablösen und führten den Verband der Wunde, zu dem ich natürlich auch die etwaige Wundnaht etc. rechne, unter dem Zerstäubungsapparate bis zum Ende.

Grosse Operationen bei offenen Gelenk- und Knocheneiterungen (Resectionen u. dergl.) wurden natürlich nicht unter dem Spray-Nebel ausgeführt, dafür aber alle zuvor mit der atmosphärischen Luft in Contact gestandenen Fisteln, Abscesse, Hautunterminirungen auf das sorgfältigste unter einem continuirlichen Carbolsäure-Strom mit dem scharfen Löffel bis auf den schwartigen Untergrund ausgeschabt, um womöglich alles eiternde Gewebe zu entfernen, und dann unter Spray typisch verbunden. Nur unter dieser Bedingung können zuweilen auch bei ihnen Resultate wie bei dem oben citirten Falle von Exarticulatio coxae erzielt werden. Bei noch nicht aufgebrochenen kalten und Congestions-Abscessen hingegen (Psoasabscesse, Iliacalabscesse bei Hüftgelenksvereiterungen) wurde jede Insultation, ja nur Berührung der Abscesswand vermieden, da diese

Abscesse, wie wir bereits oben sahen, nach breiter Eröffnung unter allen Cautelen der antiseptischen Methode und unter Anwendung eines sehr genau graduirten und gleichmässigen Druckes zuweilen rasch durch einen der prima intentio nahe stehenden Process verkleben. —

Die Materialien des Verbandes sind bekannt. Auf die Wunde selbst wird zunächst der Schutzstoff — protective silk — gelegt. Darüber mindestens 7 Schichten carbolisirter Lister'scher Gaze, auf diese ein Stück Guttaperchapapier oder Makintosh, kleiner wie die Gazestücken; über dieses dann wieder die letzte — achte — Gazeschicht. Zuletzt wird der sehr genau angespannte, der Haut überall auf das genaueste anliegende Verband, der die Wunde weit überragen muss und an den Extremitäten stets die ganze Gliedcircumferenz einhüllt, mit einer hinreichenden Zahl von Touren gewöhnlicher Gazebinden befestigt. *Lister* benutzt zu diesen Binden bekanntlich ebenfalls die von ihm besonders (durch Zuhülfenahme von Harz und Paraffin) präparirte carbolisirte Gaze, mit der auch wir, wie eben erwähnt, in achtfacher Lage Protective und Wunde überdecken. Da er jedoch, wie versichert wurde, der Ansicht ist, dass einfache, vor der Anlegung in Carbolsäurelösung getauchte Gazebinden die gleichen Dienste leisten, so haben wir aus Billigkeitsrücksichten die letzteren vorgezogen. Denn die Kosten der Lister'schen Verbandmaterialien sind ziemlich beträchtlich. Wir haben — inclusive der Bruns'schen Wundwatte, Unterlagsstoffe u. dergl., die wir allerdings in grossen Massen verbrauchen — im Jahre 1873 beiläufig 4000 Thaler für dieselben verausgabt. Alles was einmal zum Verbande benutzt worden, wurde beim nächsten Verbandwechsel weggeworfen und vernichtet. Indess soll es möglich sein, die grösseren Lister-Gaze-Platten zu conserviren, indem man sie einer gründlichen Reinigung und Desinfection unterwirft und dann aufs neue mit der Carbol-Harz-Paraffinmasse imprägnirt. Eigene Erfahrungen darüber stehen uns noch nicht zu Gebote.

Ein Wechsel des Verbandes hat einzutreten, sobald die unter der Guttaperchapapier- (Makintosh-)einlage in den Schichten der Lister'schen Gaze fortsickernde Flüssigkeit die äusseren Binden erreicht und hier sichtbare Flecke macht. Wenn diese Durchtränkung nur irgend erheblich geworden ist, darf keine Zeit mehr verloren werden. Namentlich in den ersten drei Tagen hängt der Erfolg ganz davon ab. Indess genügt auch nach den schwersten Verletzungen und grössten Operationen, selbst in den ersten Tagen, fast ausnahmslos eine täglich 2malige Erneuerung des Verbandes, und wird sehr bald nur ein einmaliger, ja selbst nur zwei oder dreitägiger Wechsel nöthig. In glücklichen Fällen können dann bis zur definitiven Verheilung, oder wenigstens bis zur Unterbrechung der antiseptischen Behandlung im Ganzen nur eine relativ kleine Zahl von Verbänden nothwendig werden. So wurden beispielshalber bis zur Entlassung bei einer Oberarmamputation nur 9, bei einer Vorderarmamputation nur 8, und bei einer sehr eingreifenden Osteotomia cuneiformis subtrochanterica, mit 4 Zoll langem Hautschnitt und Ablösung des Periostes rund um das Femur herum nur 6 oder 7 Verbände nothwendig. Der Zeitverlust, den die penible Methode in den ersten Tagen, ganz besonders aber bei der ersten Anlegung des Verbandes wenn die Blutung nicht absolut gestillt ist, erfordert, wird dadurch später reichlich wieder eingebracht.

Auf den Schutzstoff, mit dem die Wundfläche direct bedeckt wird, muss ich noch einmal zurückkommen, um seine besonderen Vortheile zu rühmen. Er muss der Wunde möglichst genau anliegen, was bei grossen und tiefen Defecten gewisse Schwierigkeiten macht und eine grosse Sorgfalt erfordert. Es ist dieser Stoff (protective silk) bekanntlich ein sehr feiner Wachstaffet, seine Grundlage Seide. Der Contact dieses Stoffes, der vor der Benutzung stets in Carbolsäurelösung zu legen ist, wird von frischen Wunden und eiternden Flächen gleich vorzüglich vertragen und ist dem Kranken ausserordentlich angenehm. Er klebt nie an der Wunde an, verhindert auch jedes Ankleben der übergelegten Verbandstücke und macht dadurch besonders den raschen

Verbandwechsel möglich. Auch in Fällen, wo wir die Lister'sche Methode nicht anwenden, haben wir daher in der letzten Zeit diesen Stoff oft zur Bedeckung von Wunden benutzt.

Die Wundnaht kann sehr gewöhnlich entbehrt und die prima intentio trotzdem ganz oder wenigstens in sehr grosser Ausdehnung erreicht werden. Dass ich dabei von plastischen Operationen und Aehnlichem abstrahire, ist selbstverständlich. Im andern Falle benutzt man einige wenige Nähte, um die richtige Lage der Lappen während der Anlegung des ersten Verbandes zu sichern. Angefeuchtete Bäusche von Wundwatte, carbolisirte Schwämme, Compressen oder taschentuchartig zusammengedrückte Stücke von Listergaze müssen nöthigenfalls durch elastischen Druck die Wundflächen in genauen Contact bringen und die Lappen für die ersten Tage in der richtigen Lage erhalten. Dies erfordert Uebung, etwas Geschicklichkeit und Ueberlegung in jedem einzelnen Fall. Auch müssen bei Amputationen die Lappen wohl etwas grösser sein, als sie sonst gemacht zu werden pflegen.

Die ausgiebige Benutzung der Drainageröhren habe ich schon erwähnt. So nothwendig es ist, sie so zu legen, dass sie das in den ersten Tagen eventuell reichliche Secret vollständig aus der übrigens geschlossenen und zusammengedrückten Wunde ableiten (nicht sowohl wegen der Gefahr acuter Phlegmonen und septischer progredienter Processe, als wegen der Bildung von Retentionsabscessen), so ist es doch wieder wünschenswerth, sie nicht unnütz tief einzuschieben und namentlich auch sie nicht länger als nöthig liegen zu lassen. Oft genügen ganz kurze, durch Seidenfäden angeschleifte Stückchen. Ein unnöthig langes Liegenlassen tief eingeführter Drainröhren hat zuweilen das Zurückbleiben fester, schwer zu beseitigender Fisteln zur Folge. Oft ist es zweckmässig, aller 2 bis 3 Tage ein Stück von der Röhre abzuschneiden, um den künstlich unterhaltenen Canal sich allmählich in der Tiefe ausfüllen zu lassen.

Die Gefässe wurden stets mit Catgut unterbunden, beide Faden kurz abgeschnitten. Unter vielen Hunderten von Gefässunterbindungen wurde es nur ein- oder zweimal beobachtet, dass der Knoten später herauseiterte. In allen anderen Fällen heilte er ein oder wurde resorbirt. Namentlich wurde sehr gewöhnlich über einer grösseren Zahl angelegter Catgutknoten die absolute prima intentio erreicht. Auch bei einer hohen Unterbindung der A. iliaca mit Ablösung des Bauchfelles wurde Catgut benutzt und die Fäden kurz abgeschnitten. Die tiefe Wunde schloss sich unter dem Lister'schen Verbande rasch über der Ligatur. Indess haben wir doch einmal — unter 51 Amputationen und 5 Unterbindungen in der Continuität — eine in ihren Folgen tödtliche Nachblutung nach Amputatio femoris erlebt, die einzige Nachblutung, die in diesen 15 Monaten*) vorgekommen ist. Ich kann daher die Anwendung des Catgut in der Form der Ligatures perdues sehr empfehlen.

Die Schwierigkeiten, auf welche die gleichzeitige Anwendung der erhärtenden Verbände bei der gegenwärtigen Technik der antiseptischen Methode stösst, werden bei Gelegenheit der complicirten Fracturen besprochen werden. —

Diese wenigen Bemerkungen über die Technik des Lister'schen Verbandes mögen genügen. Sie sollen mehr dazu dienen, zu zeigen, inwiefern wir den Lister'schen Vorschriften gefolgt sind, um einzelne brauchbare Winke zu geben, als dass ich prätendirte, dass nach ihrer Durchsicht jeder im Stande wäre nun bereits die Methode mit sicherem und gleichmässigem Erfolge anzuwenden. Ausserdem ist in den vortrefflichen Arbeiten von *W. A. Schultze* und *Lesser* diese Aufgabe bereits mit mehr Geschick gelöst, als ich wohl besitzen würde. Die Methode will praktisch erlernt sein, und es ist wirklich viel an ihr zu lernen. Sie muss ferner mit Geschick und Ueber-

*) Zwei Jahren. Anmerk. während der Correctur.

legung gehandhabt werden. Vielleicht dass es Menschen giebt, die so organisirt sind, dass sie infolge zu grosser Ungeduld und Eile überhaupt nie recht mit ihr fertig werden. Ich kann mir es nicht versagen, hier den Ausspruch einer Dame aus unseren medicinischen Kreisen zu citiren, der schlagend ist. Nachdem sie mit grossem Interesse einer Discussion über Theorie und Technik der antiseptischen Methode zugehört, äusserte sie, es würde den verschiedenen Aerzten mit der Lister'schen Methode wohl genau so gehen, wie den Hausfrauen mit dem »Einmachen« der Früchte. Es gäbe Frauen, denen nie ein Glas verdürbe, andere, denen regelmässig eine grosse Zahl von Gläsern »umschlüge«. So sei sie noch neulich von einer Freundin, der regelmässig sehr viel verdürbe, beim »Einmachen« der Früchte zu Hülfe gerufen worden, und es habe sich u. A. ergeben, dass dieselbe die geschwefelten Gläser offen, statt umgestülpt hingestellt.

Sie hat meiner Ansicht nach Recht. Und wenn ich mich der Hoffnung hingebe nach und nach mit der Handhabung des antiseptischen Verbandes völlig vertraut zu werden, so will ich keineswegs behaupten, dass dies gegenwärtig schon der Fall ist. Aber, wie schon gesagt, unsere Resultate sind, je länger wir mit der Methode arbeiten, Gott sei Dank, immer besser, Misserfolge immer seltener geworden*).

Die Methode selbst lässt noch viel zu wünschen übrig. Sie ist umständlich und complicirt und lässt sich in gewissen Körperregionen gar nicht, oder wenigstens nicht mit Sicherheit, anwenden. So namentlich nicht in der Gegend des Anus und der Genitalien. Schon bei hohen Oberschenkelamputationen wird die Anlegung eines hermetisch schliessenden Verbandes schwierig. Die Carbolsäure ist ein unangenehm riechendes Mittel, welches in stärkerer Concentration die Hände sehr angreift, wenn man sich auch mit der Zeit sehr an sie gewöhnt. Wenigstens ist dies sowohl bei mir als bei *Schede* der Fall gewesen. Die stärkeren Carbolsäurelösungen und dem Nebel der Zerstäubungsapparate lange exponirten Hände erstarren und werden förmlich anästhetisch. Die Haut wird infolge einer gesteigerten Anbildung und Abschuppung der Epidermis rauh und bekommt eine schmutzige bräunliche Färbung, bis die Zeit der Toleranz eintritt**). Diese Unzuträglichkeiten werden allerdings einigermaassen dadurch aufgewogen, dass man sich nie mit Wundflüssigkeiten inficirt, dass nie eins der kleinen Hautrisschen, wie man sie so leicht bei Gelenkresectionen und Necrotomien bekommt, sich entzündet und zu einer, selbst leichten, pustulösen oder furunkulösen Eiterung führt. Ich habe früher ausserordentlich viel an derartigen Affectionen gelitten, zu denen ich sehr disponire, bin jedoch seit den letzten zwei Jahren völlig frei von ihnen geblieben.

Zu den eben erwähnten Unbequemlichkeiten für den Chirurgen kommt noch die Gefahr der Carbolsäurecintoxication für den Kranken. Sie ist vielleicht grösser, als von vielen Seiten angenommen wird, und höchst wahrscheinlich haben wir einen Kranken an ihren Folgen verloren. Dieser Fall betrifft einen kleinen, allerdings sehr reducirten Knaben, bei dem die Hüftgelenksresection gemacht worden war. Obschon örtlich nicht die geringste Reaction eintrat, die Secretion minimal blieb, so kam er doch in den auf die Operation folgenden Tagen gar nicht aus den sonderbarsten Collapszuständen heraus, denen er auch erlag. Damals befolgten wir jedoch noch den Grundsatz, bei

---

*) Siehe z. B. die Bemerkungen in einem kleinen, in No. 50, Jahrgang 1874, der Berliner klinischen Wochenschrift enthaltenen Artikel: Zwei Fälle von Diaphysenosteotomien wegen Kniegelenksankylosen. Von 13 im Jahre 1874 gemachten Meisselosteotomien der Diaphysen des Femur oder der Tibia heilten 10 ohne jedwede, 3 mit minimaler Eiterung.

**) Vergleiche die sehr ähnlichen Vorkommnisse bei der Einwirkung der Destillationsproducte der Braunkohle auf die Hautdecken der Arbeiter in den Braunkohlentheer-, Photogen- und Paraffinfabriken, welche ich in einem Artikel über Theer- und Russkrebs bei Gelegenheit der Krankheiten der männlichen Geschlechtsorgane in diesem Berichte besprechen werde.

jedem Verbandwechsel die Wundhöhle mit grossen Carbolsäuremassen auszuschwemmen. Ueberhaupt haben wir, namentlich im Beginn unserer Experimente, auch bei Kranken, die zur Heilung kamen, wiederholt Collapszustände und Erbrechen, und sehr oft infolge von Theerausscheidung schwarzgrünen Urin beobachtet, und können wir es bestätigen, dass kleine Kinder die äusserliche Anwendung der Carbolsäure oft schlecht vertragen. Auch aus diesem Grunde ist es wünschenswerth, dass der Verbandwechsel möglichst rasch vollzogen werde.

Ich habe bereits zum Eingange dieser Besprechung hervorgehoben, dass ich nicht im Stande bin eine Theorie der Wirkungsweise des Lister'schen Verbandes zu liefern. Die Beantwortung der Frage, durch Ausschaltung welcher ungünstiger Factoren das antiseptische Verfahren so glücklich auf den Gang des Wundheilungsprocesses einwirkt, hängt selbstverständlicherweise — gleichgültig wie die spätere Entscheidung fallen möge — mit der gegenwärtig alle Gemüther erregenden Bacterienfrage zusammen. Die fortgesetzte histologische Untersuchung der unter dem Lister'schen Verbande, bei typisch aseptischem Verlauf sich bildenden Wundsecrete und Gewebswucherungen muss, wie man meinen sollte, zu Ergebnissen von entscheidender Bedeutung führen. Es war mir nicht möglich diese Arbeit gleichzeitig in Angriff zu nehmen, oder wenigstens so weit zu fördern, dass ich zu weiteren, als den eingangs erwähnten Resultaten gelangt wäre. Trotzdem möge es mir gestattet sein, mit wenigen Worten den Standpunkt zu bezeichnen, den ich jenen Fragen gegenüber einnehme. Die letzte Arbeit *Billroths* fordert mich dringend dazu auf.

Dass ich die Ansicht, nach welcher alle schweren und deletären Formen der Eiterung ausschliesslich an die Anwesenheit von in die Wunden eindringenden und in ihnen sich vermehrenden niederen Organismen geknüpft sein soll, zur Zeit für noch unerwiesen halte, habe ich bereits bekannt. Aber ich nähere mich dieser Ansicht doch insoweit, als ich, *Billroth* entgegen, annehme, dass es allerdings gewisse deletäre und infectiöse Stoffe sind, welche von aussen an den Kranken herantreten und die Zersetzung der Wundsecrete, die Entstehung acuter progressiver Eiterungen und die accidentellen Wundkrankheiten veranlassen. Weiter nehme ich an, dass das Medium, durch welches diese fraglichen Stoffe in den Körper gelangen, die Luft, und das Atrium, wenn auch nicht ausnahmslos, doch fast immer, die vorhandene Wunde ist. Ich glaube, dass die Chirurgie diese Lehre von der im strengsten Sinne des Wortes accidentellen Natur und dem exogenen Bedingtsein der hier in Frage kommenden, den normalen Wundverlauf störenden Processe als auf gesicherten Thatsachen fundirt betrachten darf.

Wenn eine Anzahl anscheinend völlig identischer Verletzungen, z. B. Durchstechungsfracturen des Unterschenkels mit einer kleinen an der Vorderseite der Extremität gelegenen, relativ scharf geschnittenen und nur in einer Trennung der Hautdecken beruhenden Wunde, total different verlaufen, indem das eine Mal eine Heilung zu Stande kommt wie bei einem subcutanen Bruche, das zweite Mal eine acute jauchige Phlegmone mit Gasentwickelung sich bildet, die den Kranken schon am 4. oder 5. Tage dahinrafft, im dritten Falle endlich endlose Eitersenkungen entstehen, die zuletzt zu Pyämie führen, so scheint es mir schon wenig plausibel, dass es irgend welche unbekannte Differenzen in der Constitution oder der Säftemasse der bezüglichen Kranken, oder eine unglückliche locale, auf irgend welchen histologischen oder chemischen Besonderlichkeiten beruhende Schwäche oder Reizbarkeit der verletzten Gewebe sein sollen, welche diese Verschiedenheiten bedingen. Noch weniger liegt für mich ein Grund vor anzunehmen, dass, trotz der supponirten Gleichartigkeit der hier zum Gegenstand der Discussion gewählten Verletzungsform, doch irgend welche, unserer Wahrnehmung entgehende, Differenzen in der Art der Ver-

letzung den verschiedenen Verlauf bedingen. Der Beweis aber für die Unzulässigkeit aller derartigen Hypothesen liegt für mich in der einfachen Betrachtung des Verhaltens der subcutanen Fracturen.

Wenn wir hundert subcutane Fracturen des Unterschenkels, die mit keiner allzuschweren Quetschung der Weichtheile verbunden sind, hintereinander behandeln, so entsteht in diesen hundert Fällen keinmal irgend welche Eiterung und kein Verletzter stirbt. Ob der, welcher die Fractur erlitt, scrophulös oder syphilitisch ist, jene oder diese allgemeine oder örtliche Disposition darbietet, ändert daran nichts. Von hundert complicirten Fracturen des Unterschenkels starben bei der früheren Behandlungsweise in unseren Civilspitälern und Kliniken 37 %—41 %. Am Femur ist, auch wenn wir nur diejenigen Fälle heraussuchen, wo bloss eine kleine Durchstechungswunde vorhanden ist und die Weichtheile nicht gequetscht sind, die Zahl der Todesfälle eine noch erheblichere. Nehme ich hierzu noch das grosse, theils praktische, theils experimentelle Material, welches uns die »subcutanen Operationen« geliefert haben, so ist es meiner Gehirnorganisation durchaus unmöglich, in alledem nicht den Beweis dafür zu finden, dass die Schädlichkeiten, welche den deletären Verlauf bedingen, in der Luft enthalten sind und durch sie in die Wunde hineingelangen. Ob sich diesen von aussen eintretenden Noxen gegenüber die verschiedenen Individuen verschieden verhalten, ob also die als nächster Grund des schweren Verlaufs zurückgewiesenen allgemeinen Körper- und localen Gewebsanlagen nun ex post noch eine grössere Rolle spielen, wie ja verschiedene Arzneikörper und Gifte bei verschiedenen Personen verschieden wirken und selbst begrenzte Immunitäten vorkommen, ist eine Frage secundärer Bedeutung, da die praktische Consequenz doch immer die sein würde, vor allen Dingen diesen äussern Schädlichkeiten den Zutritt zur Wunde zu verwehren, oder aber die Gefahren des bereits erfolgten Eintrittes auf irgend eine Weise antidotisch zu beseitigen.

Meiner Ansicht nach hat *Billroth* das Gewicht der Verschiedenheiten im Verlauf offener und subcutaner Verletzungen und der aus ihnen logisch sich entwickelnden Consequenzen viel zu wenig anerkannt. Wenn er es auch bei den rein subcutanen Verletzungen nicht direct ausspricht, sondern zur Erläuterung seiner Ansichten mehr die subcutanen Operationsmethoden heranzieht, die ja alle nur in einem sehr beschränkten Sinne subcutane genannt werden können — so scheint er doch der Ansicht zu sein, als ob wahrscheinlich doch Differenzen in der Qualität und Intensität der Verletzung vorlägen, wo anscheinend gleiche Fälle beider Reihen, d. h. subcutaner und offener Verletzungen, einen wesentlich verschiedenen Verlauf nehmen.

Ein subcutaner Unterschenkelbruch mag durchschnittlich mit einer geringeren Quetschung der Weichtheile verbunden sein als ein complicirter. Aber den so oft tödtlich verlaufenden Durchstechungsfracturen, die durch blosse Ueberbiegung des Knochens erzeugt werden, steht die grosse Zahl der durch directe Gewalt entstandenen und mit erheblicher Quetschung und grossem Extravasat verbundenen subcutanen Unterschenkelbrüche gegenüber, die ohne jedwede Eiterung heilen. Wir haben aber Körperstellen und Skeletpartien, die weit besser als der Unterschenkel zeigen, dass bei einer Fractur die Quetschung und Zertrümmerung des Knochens die allererheblichste sein kann und dass doch keine Eiterung eintritt, wenn keine Wunde vorhanden ist. Ich erinnere zunächst an die Schenkelhalsbrüche mit Einkeilung des Schenkelhalses in den fissurirten und oft in eine grössere Anzahl von Trümmern auseinandergesprengten Trochanter. Man braucht nur eine Reihe solcher Präparate durchzusehen, um sich zu vergewissern, dass das Mark hier oft in der Ausdehnung von einem Zoll und mehr geradezu zu Brei zermalmt gewesen sein muss. Trotzdem entsteht hier nur höchst ausnahmsweise und unter ganz besonderen Verhältnissen eine Eiterung. Ich selbst habe es nie erlebt, ausser wenn die Haut gangränös und die Fractur dadurch zu einer

offenen wurde. Fast noch grossartiger sind oft die Zermalmungen des Knochengewebes bei Brüchen der Wirbelsäule. Selbst eine Anzahl kleinerer und grösserer ganz getrennter Stücke in Verbindung mit einem ausgedehnten Blutextravasat und der ärgsten Zerquetschung des Knochenmarks erzeugen hier keine Eiterung. Ich kann daher den Ausspruch *Billroth's*, auf den er offenbar grosses Gewicht legt, da er ihn mit gesperrter Schrift drucken lässt: dass es ihm bei subcutanen Operationen »vielmehr die meist geringe Ausdehnung und Art der Verletzung zu sein scheinen, welche die Entwickelung und Steigerung des Entzündungsprocesses wenig fördern«, nicht für begründet halten. Ebenso weise ich es zurück, wenn er, um zu einer entgegengesetzten Beantwortung der Frage zu kommen, wie ich, es hervorhebt, dass feine Stichwunden und subcutane Operationen doch zuweilen Eiterung und schwere Zufälle erregen. Denn subcutane Operation und feine Stichwunden sind eben nicht in der Weise subcutan wie einfache Knochenbrüche, und neben der Möglichkeit eines Eintrittes der Luft kommt bei ihnen noch die Möglichkeit einer Eintragung jener supponirten schädlichen Stoffe ohne Luft, durch das verletzende Instrument selbst, dem sie anhaften können, in Betracht. Das Letztere ist aber meiner Ansicht nach sogar das Häufigere. Verunreinigte Messer und Instrumente sind die gewöhnlichen Ursachen der Eiterung nach einer subcutanen Operation, z. B. einer Gelenkpunktion, oder nach einem Trauma, welches durch ein schmales stechendes Instrument erzeugt wurde.

Einen weiteren Beweis dafür, dass Art und Grösse der Verletzung für sich allein keinen wesentlichen Einfluss auf die Entstehung der Eiterung ausüben, liefern die Schussfracturen. Der Charakter der ersten traumatischen Reaction, ihre Schwere und Ausdehnung, die Entscheidung, ob es überhaupt zur Eiterung kommt, oder ob dieselbe, was ja allerdings eine grosse Ausnahme ist, entweder ganz ausbleibt oder sich doch nur auf die Schussöffnungen beschränkt, während der Bruch in der Tiefe wie ein subcutaner Knochenbruch heilt — werden durch ganz andere Dinge bestimmt als durch die Intensität und Ausdehnung der Verletzung resp. Zertrümmerung des Knochens. Man kann diesen Satz in der äussersten Schroffheit hinstellen, ohne der Wahrheit zu nahe zu treten. Denn dass die Jauchung und Eiterung das Gewöhnliche ist, zeigt eben nur, dass jene weiteren, bestimmenden Factoren gewöhnlich in Wirkung treten. Die Beweiskraft, wenngleich noch so exceptioneller, entgegengesetzter Erfahrungen kann dadurch nicht im Geringsten abgeschwächt werden.

Wie ich schon 1869 in Innsbruck auf Grund von Beobachtungen aus dem preussisch-österreichischen Feldzuge nachgewiesen und durch Zeichnungen erläutert habe, und wie ich seitdem noch bei einer andern Gelegenheit hervorgehoben, unterliegt es aber keinem Zweifel, dass Schussfracturen, z. B. des Femur, wie eine subcutane Fractur zur Heilung kommen können, selbst wenn die Diaphyse in zehn, fünfzehn Stücke zerschlagen ist, wobei die Trümmer jedwede beliebige Grösse von 4 Zoll Längsdurchmesser bis zu dem Umfang einer Erbse herab haben können. Die Fractur kann wie eine subcutane heilen, selbst wenn der eine oder der andere dieser Splitter aus jeder Verbindung mit den Weichtheilen herausgerissen, aufs Aeusserste dislocirt, in die Markhöhle hineingeschleudert ist. Sie kann, wie mich ein Präparat gelehrt hat, so heilen, selbst wenn der Knochensand, den die Kugel an der Aufschlagsstelle gebildet hat, zwischen den Fragmenten zurückbleibt. Auch dieser Knochensand kann in den Callus eingebacken werden. Ich behaupte, dass am Knochen selbst und innerhalb der Bruchspalte noch keine Complication gefunden ist, die so schwer wäre, dass sie mit zwingender Nothwendigkeit die Eiterung nach sich zöge. Denn sogar Zertrümmerungen der Epiphysen durch eine Kugel mit in das Gelenk hineinklaffenden Spalten müssen nicht nothwendig zur Eiterung führen, und sowohl *Klebs* wie ich besitzen Jeder ein Präparat, wo ein kleines Stückchen Tuch in den Callus eingeschlossen wurde, ohne Eiterung zu erzeugen.

Das Eintreten der Eiterung in den gewöhnlichen Fällen kann hiernach nicht als directe Folge der Schwere dieser Verletzungen betrachtet werden. Wenn jedoch in diesen »gewöhnlichen« Fällen die Eiterung einmal entstanden ist, dann gewinnen nachträglich Ausdehnung, Intensität und die sonstigen mechanischen und anatomischen Charaktere der Fractur den allergrössten Einfluss auf den weiteren Verlauf und damit auf die Gefährlichkeit des Einzelfalles.

Sah ich mir aber solche exceptionell und abnorm günstig verlaufende Schussfracturen genauer an und zog ich alle einschlagenden Verhältnisse in Betracht, so gelangte ich stets zu der Ueberzeugung, dass das Ausbleiben oder die Beschränkung der Eiterung darin ihren Grund fanden, dass der subcutane Charakter der Verletzung in dem bezüglichen Falle besonders ausgebildet, und dass er namentlich auch in den ersten Tagen nicht gestört worden war.

Diese Thatsachen sind für die hier zur Discussion gestellten Fragen von so principieller Bedeutung, dass ich sie, einem so gewichtigen Gegner wie *Billroth*, gegenüber noch durch einige detaillirte Angaben zu stützen suchen muss. Der abnorm glückliche, eiterlose Verlauf fiel also stets mit sehr langen Schusscanälen, mit dem Eindringen der Kugel bei Gliedstellungen, die eine spätere Verschiebung und Verschliessung des Schusscanales begünstigten etc. zusammen. Er kam immer nur vor, wenn die Kugel an Stellen eindrang, wo der Knochen durch dickere Muskellagen gedeckt war, und fand sich daher am Femur ausserordentlich viel häufiger als z. B. an der Tibia. Ueberhaupt sind die aus diesen Verhältnissen zu erklärenden Differenzen in der Heilung von Schussfracturen der unmittelbar unter der Haut liegenden Tibia und des tief in das Muskelfleisch eingebetteten Femurs ausserordentlich viel grösser als es bekannt ist. Am Femur heilen relativ viel Schussfracturen ohne Ausstossung irgend eines Splitters oder Sequesters, an der Tibia sind derartige Heilungen nach meinen Aufzeichnungen ganz ausserordentlich selten. Trotzdem wird niemand behaupten, dass das Femur weniger splittere, oder dass es von der Kugel weniger gequetscht und erschüttert werde und darum weniger häufig necrotisire. Die Eiterung bleibt ganz oder wenigstens in der Tiefe leichter einmal aus. Endlich kam aber jener abnorm günstige Verlauf auch immer nur da vor, wo die Schusscanäle in den ersten Tagen nach der Verletzung nicht mit dem Finger oder der Sonde untersucht worden waren. Die sehr grosse Mehrzahl aller Fälle unerwartet günstig verlaufener Schussfracturen des Oberschenkels, über die ich Aufzeichnungen besitze — und ihre Zahl ist keine ganz kleine — betrifft nicht etwa Kranke, die das Glück hatten rasch in treffliche Behandlung zu kommen, sofort einen Gypsverband zu erhalten etc., sondern solche, die in den ersten 3—6 Tagen gar keine Behandlung genossen hatten. Ich kann versichern, dass meine Erfahrungen in dieser Beziehung geradezu schlagend sind.

Dass zuweilen auch ganz acute und maligne Formen der Eiterung sich bei unverletzten Hautdecken, z. B. in geschlossenen Gelenken, in den Markhöhlen u. s. w. entwickeln, und dass der sich bildende Eiter ausnahmsweise selbst eine starke Zersetzung erfahren kann, bevor durch eine Incision oder durch spontanen Aufbruch die Communication mit der Atmosphäre hergestellt ist, scheint mir eine Thatsache zu sein, die mit der Ansicht von der, in unserm Sinne, accidentellen und exogenen Natur der traumatischen Eiterung und den sich hieraus ergebenden weiteren Consequenzen in keiner Weise collidirt. Denn es liegt nach Analogie anderer Infectionskrankheiten nicht der geringste Grund vor, es für unmöglich zu halten, dass Stoffe, welche in einer Wunde aufgenommen Jauchung und Eiterung erzeugen, nicht auch einmal durch andere Atrien in den Körper gelangen und durch den Blutstrom irgend einem Entzündungsheerde zugeführt werden können. Ich stehe hier vollkommen auf dem gleichen Standpunkte, wie *Lücke* ihn neuerdings für die acute spontane Osteomyelitis, die er desshalb als eine infectiöse bezeichnet, eingenommen hat, und stimme, trotz man-

cherlei sonstiger Differenzen, in Betreff dieses Punktes völlig mit ihm überein. Der von vornherein infectiöse Charakter dieser Affection ist nicht zu bestreiten.

Wenn nun bei der acuten Osteomyelitis auf unbekannte Weise in die Masse des Blutes gelangte und in ihm circulirende giftige Stoffe — wir wollen den Fall setzen: Bacterien — es sind, welche die so urplötzlich und unter den schwersten Allgemeinerscheinungen sich entwickelnde örtliche Eiterung hervorrufen, so muss ja natürlich, ebensogut wie bei den Heerderkrankungen bei allen möglichen anderen Infections- und Allgemeinerkrankungen, irgend welche locale Disposition, irgend welche bereits bestehende oder hinzutretende, wenngleich noch so leichte örtliche Störung zu Hülfe genommen werden, um die Erkrankung eben dieser besonderen Körperstelle zu erklären. Ob man dabei einstweilen an eine durch Circulationsstörungen begünstigte gesteigerte Anhäufung, oder an irgend welche andere Momente denkt, durch welche die deletäre Action dieser Stoffe ermöglicht und unterstützt wird, ist gleichgültig. Denn es handelt sich vor der Hand um weiter nichts als darum, sich in den allergröbsten Umrissen die Consequenzen vorzustellen, zu denen die durchaus berechtigte Infectionstheorie führen müsste. Die Voraussetzung einer besonderen örtlichen Disposition aber ist gerade hier eine so unentbehrliche, dass es kaum nothwendig ist hervorzuheben, dass sie auch von einem so ruhigen und umsichtigen Forscher, wie *Lücke* es ist, in ihrer vollen Bedeutung berücksichtigt wurde, und weist derselbe mit Recht auf die leichten Traumen (Contusionen u. dergl.), sowie auf die raschen Abkühlungen des betreffenden Gliedes (Eintauchen der Füsse in kaltes Wasser, Niedersetzen auf einen kalten Stein bei erhitztem Körper etc.) hin, welche von den Kranken wieder und immer wieder als Ursache der nachfolgenden schweren örtlichen Störung angegeben werden. Ihre Bedeutung lässt sich in dem angegebenen Sinne auch vom Standpunkte der Infectionstheorie aus sehr wohl anerkennen. Ich glaube, dass es *Lücke* interessiren wird, wenn ich ihn hier auf einige Zeilen hinweise, die ich bereits vor fünf Jahren, also gewiss völlig unbefangen, niedergeschrieben habe, die jedoch, weil sie nur als gelegentliche Bemerkung einem Referate in *Virchow* und *Hirsch*'s Jahresberichten beigefügt wurden, kaum irgend welche Beachtung gefunden haben dürften. Indem ich nämlich dort Bericht für 1868, II, 365 eine nach meiner Ansicht irrthümlich aufgefasste Beobachtung von *L. Bauer* besprach, setzte ich hinzu: »interessant ist es, dass die acute, diffuse Osteomyelitis hier ihren Ausgangspunkt von einem Orte nimmt, an dem bereits früher eine Periostitis und Necrose stattgefunden. Und dies ist eigentlich der Grund, warum ich diesen Fall einer so ausführlichen Erörterung werth gehalten. Denn ich habe den gleichen Zufall bereits fünf- oder sechsmal beobachtet. Kranke, die zuvor an einer acuten spontanen Periostitis oder Osteomyelitis gelitten und eine ausgedehnte Knochennarbe zurückbehalten, wurden nach 10, 15, ja 25 Jahren plötzlich von einer ganz acuten diffusen Periostitis und Osteomyelitis befallen, die von der Stelle der früheren Erkrankung ausging und stets einen ganz besonders schweren, destruirenden Charakter darbot. Vier dieser Kranken gingen zu Grunde, zwei an ganz acuter Pyämie, obwohl sie nicht in der Klinik lagen. In einem Falle wurde die Amputation des Oberschenkels nothwendig«. Ich füge heute hinzu, dass es sich bei allen diesen Kranken um die schwersten Formen der von *Lücke* als »primär infectiösen« bezeichneten Knochenmark- und Beinhautentzündung handelte, und dass auch der als amputirt angeführte Kranke wenige Tage nach der Operation gestorben ist. Alle diese Fälle, mit Ausnahme eines einzigen, betrafen ferner bereits ausgewachsene Individuen zwischen 25 und 45 Jahren, die in ihrer Kindheit oder frühesten Jugend die erste, inzwischen seit einer langen Reihe von Jahren ausgeheilte, acute Knochenentzündung durchgemacht hatten. Es ist dies um so bemerkenswerther, als diese schweren Formen der Osteomyelitis und Periostitis sonst nach dem 20. Lebensjahre nicht mehr beobachtet zu werden pflegen. Seitdem ich die obige Bemer-

kung niedergeschrieben, habe ich den gleichen Zufall abermals in zwei Fällen verfolgt, und auch diese sind beide rasch lethal geendet. Der eine derselben betraf ein in der Mitte der zwanziger Jahre stehendes Mädchen, welches in seiner Kindheit eine schwere mit Necrose terminirende, jedoch chronische Affection der einen Tibia durchgemacht und danach eine ausgedehnte, dem Knochen adhärente Narbe zurückbehalten hatte. Die Kranke ging in wenigen Tagen an acuter Septikämie unter den schwersten Erscheinungen, Delirien etc. in Folge einer Osteomyelitis und Periostitis zu Grunde, die sich an der früher erkrankt gewesenen Partie der Tibia entwickelte.

Einen weiteren Beweis für die Berechtigung der hier vertretenen Anschauungen liefert die Pyämie. Jeder, der bereits eine längere Reihe von Jahren grosse Massen chirurgischer Krankheitsfälle an sich vorübergehen liess, wird auch schon ein oder das anderemal die interessante Erfahrung gemacht haben, dass bei einem infolge einer offenen Wunde pyämisch gewordenen Kranken ein gleichzeitig vorhandener subcutaner Knochenbruch der einfachsten Art in Vereiterung übergehen kann. Ich habe es zweimal gesehen, beidemale starben die Kranken, ehe es zum Aufbruch kam, und bei dem einen, einem fünfzehnjährigen Knaben, bei dem es sich um einen subcutanen Oberschenkelbruch, ohne jede Quetschung und Verletzung der Weichtheile handelte, und wo die Eiterung in der Bruchspalte sich gegen Ende der vierten Woche nach erlittener Verletzung entwickelte, fand sich bei der Autopsie ein sehr mässiger Schiefbruch mit einer durch die Eiterung entstandenen Bruchenden-Necrose. Wie soll man sich solche Vorgänge anders erklären, als eben in der Weise, dass die deletären, toxischen Stoffe, die sich in den bei diesen Kranken gleichzeitig vorhandenen offenen Wunden bildeten und zur allgemeinen pyämischen Infection führten, mit dem Blut zu der Fracturstelle gelangten und an dieser den Eiterungsprocess hervorriefen, von dem man mit unumstösslicher Gewissheit behaupten kann, dass er anderenfalls ausgeblieben wäre.

Dass der Contact der Luft unter gewissen Umständen keinen Entzündungsreiz abgiebt und keine Eiterung veranlasst, ist ein Räthsel, welches die Bedeutung der generellen Erfahrung, dass subcutane Verletzungen nicht eitern und offene Wunden zur Eiterung kommen, meiner Ansicht nach ebensowenig abschwächen kann, als etwa die Geschichte der spontanen, infectiösen Osteomyelitis. Dass Hautemphysem bei Rippenbrüchen, dass bei Gelegenheit einer Jodinjection in die Tunica vaginalis, ja selbst in die Höhle des Kniegelenks eingedrungene, und infolge einer primären Verklebung der penetrirenden Wunde daselbst abgeschlossene Luft keine Eiterung erzeugt, ist bekannt. Zwei Möglichkeiten sind hier denkbar, und vielleicht dass in verschiedenen Fällen der Widerspruch bald auf die eine, bald auf die andere Weise seine Lösung findet. Entweder die Luft enthält in dem besonderen Falle jene deletären, phlogogonen, septische Processe und Eiterung erzeugenden Stoffe ausnahmsweise nicht; dies wäre bei der durch die Lungen filtrirten Luft des Pneumothorax und Emphysems nach Rippenbrüchen denkbar; oder die lebendige Action der Gewebe ist unter gewissen Bedingungen im Stande, die, infolge des Eintrittes der prima intentio innerhalb der Gewebe abgeschlossenen, keine neue Zufuhr erhaltenden schädlichen Stoffe zu vernichten oder ihre Wirkungen in irgend einer Weise zu paralysiren. Die Erfahrung, dass die dauernde directe Communication mit der Atmosphäre stets Eiterung erzeugt, macht diese Annahme wahrscheinlich.

Dies ist das hauptsächliche praktische Material, von dem meine Stellung gegenüber der Aetiologie der den normalen Gang der Wundheilung störenden Processe bestimmt wird. Die positiven Resultate, die mir das Lister'sche Experiment ergeben haben, mussten diese Stellung noch mehr befestigen.

Ist es einmal zugegeben, dass die Schädlichkeiten, welche in einer frischen Wunde Jauchung und Eiterung und im weiteren Verlauf die accidentellen Wundkrankheiten hervorbringen,

externe und in der Atmosphäre enthaltene sind, so erhebt sich die weitere Frage nach ihrer besonderen Natur und Beschaffenheit. Dass es nicht die Luft qua Gasgemenge, sondern irgendwelche in ihr suspendirte und zwar organische Theile, die sie verunreinigen, sind, davon bin ich ebenfalls überzeugt. Doch es liegt ausserhalb des Planes dieser Arbeit und ausserhalb der mir zu Gebote stehenden Mittel und Kräfte, den Boden der am Krankenbett gesammelten praktischen Erfahrungen zu überschreiten. So schliesse ich denn damit, dass ich meine oben gethanene Aeusserung, dass ich es zur Zeit noch für unerwiesen halte, welche Rolle die Bacterien in den die Wundheilung störenden Processen spielen, noch einmal wiederhole um hinzuzufügen, dass ich es für einen grossen Fehler halten würde, die Bedeutung einer Anzahl von Thatsachen zu unterschätzen, die zu Gunsten der Bacterientheorie sprechen. Hierher rechne ich vor allem den von *v. Recklinghausen*, *Klebs* u. A. geführten Beweis des Vorkommens von Bacterienembolien, die *Eberth*'schen Impfversuche an der Cornea, die neuesten unter *v. Recklinghausen*'s Aegide gewonnenen Resultate beim Erysipel etc., aber auch das Factum, dass die Entstehung gewisser Formen der Eiterzersetzung, die sich als besonders infectiös herausstellen, durch die Anwesenheit und Vermehrung der Bacterien ausserordentlich begünstigt wird.

Sich bescheiden zu lernen, hat der Naturforscher vor allen Dingen zu lernen. Wie schwer dies Einzelnen gerade in Betreff der hier besprochenen Fragen fällt, hat die Geschichte der letzten Tage zur Genüge erwiesen.

II.

Bericht über die im Jahre 1873 in der chirurgischen Klinik zu Halle behandelten Krankheitsfälle.

1. Accidentelle Wundkrankheiten. Syphilis.

Accidentelle Wundkrankheiten.

Die Zusammenstellung der im Jahre 1873 beobachteten accidentellen Wundkrankheiten kann insofern als ein Nachtrag zu den eingangs gegebenen Mittheilungen über den antiseptischen Occlusivverband betrachtet werden, als sie von den bei seiner Anwendung vorgekommenen Misserfolgen genauere Rechenschaft giebt. Ich habe aus diesem Grunde eine eingehendere Besprechung für wünschenswerth gehalten und die sämmtlichen einschlagenden Krankheitsfälle kurz scizzirt. Da sich ferner meine Mittheilungen über den Lister'schen Verband sowie die auf pag. 8 u. figd. gegebenen Tabelle noch etwas über das Jahr 1873 hinauserstrecken (December 1872, Januar und Februar 1874), so habe ich die ausserordentlich geringe Zahl der innerhalb der drei nicht zum Jahre 1873 gehörigen Monate vorgekommenen Fälle von accidentellen Wundkrankheiten in bezüglichen Noten kurz erwähnt. Es finden sich daher in diesem Abschnitte alle Misserfolge verzeichnet, die während einer fünfzehnmonatlichen principiellen Durchführung des Lister'schen Verfahrens beobachtet wurden.

A. Erysipel.

32*) Fälle bei 30 Kranken, (davon sechs tödtlich; fünf an nach Abheilung des Erysipels hinzutretender Pyämie). Drei Fälle erysipelatöser Gelenkvereiterungen.

In keinem der früheren Jahre war die Zahl der von Erysipelas Befallenen noch eine so kleine, wie in diesem. Denn leider ist mit der wachsenden Zahl der Kranken und zumal der Schwerverletzten und Operirten — zeitweilige Cumulationen abgerechnet — auch die Häufigkeit derartiger Erkrankungen in der Klinik in ziemlich entsprechendem Grade gestiegen, und bin ich auch heute noch nicht in der Lage, die Erysipelkranken isoliren zu können, sondern muss sie zwischen den übrigen Kranken liegen lassen.

Von den 552 im Jahre 1873 in der Klinik selbst verpflegten Patienten erkrankten 17 an Erysipel, und zwar 2 von ihnen zweimal, sodass die Zahl der Erysipelfälle dadurch auf 19 steigt. Gleichzeitig beobachteten wir in der Stadt unter circa 3000 ambulatorisch oder poliklinisch

*) Zwei Fälle von habituellem Gesichtserysipel und drei sog. spontane Erysipele des Unterschenkels, sämmtlich bei poliklinischen Kranken beobachtet und geheilt, sind hierbei nicht gerechnet.

Im December 1872 kam kein Erysipel vor. In den Monaten Januar und Februar 1874 ein Fall bei einem Kranken mit Knochenfistel am Femur nach acuter Osteomyelitis und Necrose. Ausgang in Genesung.

behandelten Kranken noch 13 weitere Erysipele, sodass sich die Gesammtzahl aller Fälle auf 32 oder circa 1 Procent sämmtlicher überhaupt behandelter Kranken beläuft.

Von diesen 32 Erysipelen führten 6 zum Tode. Indess starb doch nur ein Kranker an den durch das Erysipel direct und ausschliesslich hervorgerufenen Störungen. Der bezügliche Fall ist in den unten folgenden kurzen Krankengeschichten mit No. 21 bezeichnet und stellt vielleicht die schwerste, ohne Complicationen tödtlich abgelaufene, Erysipel-Erkrankung dar, die ich überhaupt gesehen. Das Erysipel folgte hier auf eine per primam intentionem heilende Amputation der grossen Zehe im Metatarsalknochen und der Tod trat schon am fünften Tage ein. (Siehe auch den Holzschnitt Fig. 1.). Bei der Operation fand sich an der Operationsstelle nicht die geringste Eiterverhaltung oder überhaupt Eiterung. In den restirenden fünf tödtlich endenden Fällen starben die Kranken 3—5 Wochen nach Ablauf des Erysipels pyämisch. Diese Fälle finden sich in dem folgenden Abschnitte, der über die vorgekommenen pyämischen Erkrankungen referirt, noch einmal verrechnet. Wenn ich sie hier nicht einfach in Wegfall kommen lasse, so geschieht dies desshalb, weil ich, im Gegensatz zu vereinzelten Stimmen im Auslande, die immer noch eine Art von Exclusivitätsverhältniss zwischen Erysipel und Pyämie annehmen, der Ansicht bin, dass unter Umständen durch ein, die Umgebung einer grösseren Wunde befallendes Erysipel die Entstehung von Pyämie wesentlich begünstigt wird. Die erysipelatöse Entzündung führt hier besonders leicht zur eitrigen Schmelzung längere Zeit bestehender und bis dahin im normalen Rückbildungsprocesse befindlicher Thromben, sodass eine suppurative Phlebitis entsteht, aus der sich dann weiter die Pyämie entwickelt. Offenbar handelt es sich in solchen Fällen um eine Einwanderung lymphoider, specifische, phlogogone oder infectiöse Stoffe mit sich führender Elemente durch die Venenwand in den Thrombus. Die Gefahr der Entstehung der Pyämie ist dann am grössten, wenn nach dem Ablassen des Erysipels und der typischen Defervescenz eine teigige, phlegmonöse Schwellung zurückbleibt, die ein mässiges Fieber unterhält, und von der es zunächst den Anschein hat, als wenn sie zur Abscedirung kommen sollte. Die Rückbildung dieser Schwellung in den nächsten 8 bis 14 Tagen kann dann rasch von Schüttelfrösten und pyämischer Infection gefolgt sein. Beobachtung 28 giebt für diesen von mir wiederholt beobachteten Verlauf ein sehr anschauliches Bild.

Neunmal, also in fast einem Drittel der Fälle, kam es infolge des Erysipels und nach Ablauf desselben zu Eiterungen, ein ganz ungewöhnlich hoher Procentsatz; und zwar entstanden sechsmal einfache, meist multiple Zellgewebsabscesse, bei dem einen Kranken mit gleichzeitiger acuter Vereiterung der Inguinaldrüsen combinirt, und zweimal Gelenkvereiterungen (einmal des Fussgelenks und einmal gleichzeitig des Fuss- und Kniegelenkes derselben Seite), während in dem dritten Falle ein über die thrombirte Vena cruralis hinwegziehendes Erysipel eine ausgedehnte, durch Pyaemia simplex tödtlich werdende suppurative Phlebitis zur Folge hatte. Mehrfach blieben ausserdem nach dem Verschwinden des Erysipels die oben erwähnten phlegmonösen Schwellungen zurück, die zuletzt jedoch meist noch zur Resorption ohne Aufbruch kamen. Ueberhaupt mussten die Erkrankungen im Durchschnitt als schwere bezeichnet werden, und charakterisirten sich als solche nicht bloss durch die Höhe der Infectionserscheinungen, sondern auch durch rapides Fortschreiten und stark fleckige Röthung des Exanthems, sowie durch die Combination mit sehr ausgesprochener Lymphangoitis.

In zwei Fällen, die ich in Fig. 1 und Fig. 2 habe skizziren lassen, entwickelten sich, während das primäre Erysipel noch auf die unteren Abschnitte des Beins beschränkt war, theils über den stark geschwollenen Lymphdrüsen der Weiche, theils auch an verschiedenen anderen Stellen der Unterextremität mit dem primären Heerde durch reiche Lymphangoitisstreifen ver-

bundene, multiple, weitere Erysipelflecken. Beide Kranke gingen — der eine erst mehrere Wochen nach Ablauf des Erysipels an Pyämie — zu Grunde (Beob. 21 und 23). Ich erinnere mich nicht, dies in gleich ausgesprochener Weise bereits früher gesehen zu haben.

Was die Vertheilung der verschiedenen Krankheitsfälle auf die einzelnen Monate des Jahres anbelangt, so gestaltet sich dieselbe folgendermassen:

(Ende November 1872 Einführung des Lister'schen Verbandes)

(December	1872	0	Erkrankungen)
Januar	1873	0	»
Februar	»	0	»
März	»	1	»
April	»	2	»
Mai	»	6	»
Juni	»	9	»
Juli	»	6	»
August	»	2	»
September	»	0	»
October	»	2	»
November	»	1	»
December	»	3	»
(Januar	1874	1	»)
(Februar	»	0	»)

Summa 32, excl. eines Falles im Jan. 1874.

Nachdem also drei Monate hindurch kein einziger Erkrankungsfall vorgekommen, traten die ersten Erysipele im März und April auf und häuften sich dann die Erkrankungen im Mai, Juni und in der ersten Hälfte des Juli in nicht unerheblichem Maasse, sodass auf diese Zeit 21 Fälle kommen. In den letzten fünf Monaten des Jahres kamen dann nur noch vereinzelte Erkrankungen vor. Insbesondere fallen auch auf die Zeit der Cumulation von den 6 tödtlichen Fällen 5, und der einzige ausserhalb dieser Zeit vorgekommene Todesfall betrifft einen Kranken, wo bei einer höchst eingreifenden Geschwulstoperation die V. V. cruralis und profunda excidirt und unterbunden worden waren (die bereits citirte Beob. 28). Auch liegen für mich die Ursachen jener Cumulation klar zu Tage; denn die letztere trifft mit einem zweimaligen, raschen Assistentenwechsel zusammen, und zwar hatten beidemale die betreffenden Herren sich bis dahin noch nicht specieller mit Chirurgie befasst. Es braucht ja aber kaum gesagt zu werden, dass, selbst bei dem grössten Eifer und Talent, die nöthige Umsicht und Technik bei der Behandlung chirurgischer Kranken erst sehr allmählich und nach manchem Lehrgeld, das die Kranken zahlen müssen, erworben werden kann. Wird auch die Therapie in ihren Hauptumrissen von dem Kliniker selbst bestimmt und die Art ihrer Ausführung noch so sehr controlirt, jeder irgend erhebliche Eingriff von ihm selbst vorgenommen, jeder schwierigere Verband von ihm selbst angelegt, so bleibt trotzdem noch ein sehr grosses Gebiet für Detailfehler aller Art, und besonders für Unterlassungssünden, welche die schwersten Folgen nach sich ziehen können. Von einem nicht früh genug gewechselten Verbande, einer zu spät entfernten Naht, einer verschobenen Incision hängt oft genug der nachherige ungünstige Verlauf und besonders die Entstehung der accidentellen Wundkrankheiten, namentlich auch des Erysipels, ausschliesslich ab. Zu diesen absoluten Kunstfehlern, die dem Anfänger in der Chirurgie unterlaufen werden, kommt dann aber

noch eine mehr oder minder grosse Zahl weiterer unvermeidlicher Fehler und Störungen, die dadurch bedingt sind, dass der neueintretende Assistent eine Menge der betreffenden Anstalt eigenthümliche Verbandmethoden. Behandlungsweisen und complicirtere Technicismen erlernen muss, deren Bedeutung, Zusammenhang und Handhabung nicht auf den ersten Blick zu übersehen ist, mit denen er aber gezwungen ist sofort zu wirthschaften. Nicht der fertigste Chirurg, der in die Lage käme, als Assistent in ein klinisches Institut zu treten, würde diese Fehler ganz vermeiden können, und die Zahl der durch sie bedingten Misserfolge wird in gerader Proportion zu der Originalität und damit auch zu der Tüchtigkeit des Leiters der betreffenden Anstalt stehen. Nur da, wo entweder ausschliesslich im breiten Strome des Althergebrachten geschwommen, oder dem Assistenzarzte die unumschränkteste Freiheit in der Wahl der Behandlungsmethoden eingeräumt wird, werden diese Fehler zu vermeiden sein.

Nach alledem wird man es natürlich finden, wenn ich der Thatsache keinen besonderen Werth beimesse, dass von den 32 Erysipelen sich 7*) an »regulär« nach Lister's Vorschriften behandelten Wunden entwickelten. Denn abgesehen davon, dass einige dieser Erysipelfälle bei Kranken vorkamen, wo das Lister'sche Verfahren bei schon bestehender Eiterung in Anwendung gezogen wurde, also unter Umständen, wo eingestandenermaassen der Erfolg ein unsicherer ist, fällt die Mehrzahl derselben wiederum auf jene, eben besprochene Zeit, und die Erlernung der Technik des Lister'schen Verbandes erforderte erst recht Zeit und Uebung. Ausserdem ist die Zahl dieser Misserfolge doch eine relativ geringe, wenn man bedenkt, dass mit Ausnahme der Brustamputationen, die ich noch längere Zeit hindurch nach den Grundsätzen der offenen Wundbehandlung behandelte, alle Operirten und Verletzten, wo es die Localität nur irgend erlaubte, der Lister'schen Methode unterworfen wurden. Wenngleich ich daher leider noch nicht sagen kann, dass es mir bis jetzt gelungen wäre, durch das antiseptische Verfahren die Erysipele ganz zu unterdrücken, so fühle ich mich doch nicht berechtigt, *Lister*'s Ausspruch zu bestreiten, dass man durch eine correcte Anwendung seiner Methode die Entstehung von Erysipelen verhüten könne. In mehreren Fällen von unter dem Lister'schen Verbande ausgebrochenen Erysipelen konnte ich sehr handgreifliche Fehler, die bei der Anwendung desselben gemacht worden waren, constatiren. Ich hoffe daher, dass auch in diesem Punkte unsere Resultate sich noch fortwährend bessern werden**).

Was die Therapie des Erysipels anbelangt, so habe ich nach mehrjährigen Versuchen die örtliche Anwendung des Terpenthins und der Theersalbe, weil ich mit ihnen keine Erfolge erzielen konnte, wieder aufgegeben, und bin zu der früher empfohlenen Bepinselung mit Solut. argenti nitrici (1:8) zurückgekehrt. Von allen sog. abortiven Methoden ist es mir mit dieser weitaus am häufigsten gelungen, ein Erysipel zu coupiren, und sind in den nachstehenden Krankengeschichten eine Anzahl derartiger Fälle notirt. Aber die Einpinselung muss mit einer gewissen Energie auf die durch Sodalösung völlig entfettete Haut vorgenommen werden und möglichst weit über das sichtbar erkrankte Terrain hinausgehen. Zuweilen muss auch die Pinselung nach 12 oder 24 Stunden wiederholt werden. Die neuerdings empfohlenen hypodermatischen Carbolsäureinjectionen (*Aufrecht* u. A.) habe ich noch nicht versucht; auch gestehe ich offen, dass ich mir aus den verschiedensten Gründen nicht viel von ihnen verspreche. — Bei andauernder Fieberhöhe von 40,0 und darüber wurden, wie früher, mit Erfolg wiederholte kühle Vollbäder gegeben. —

*) Auf pag. 11 sind 8 Fälle erwähnt, weil noch die Beobachtung aus dem Jahre 1874 hinzugerechnet ist.

**) Dies ist während des nächsten Jahres in noch viel höherem Grade zugetroffen, als wir zu hoffen gewagt. Bei Verwundeten und Operirten haben die Erysipele aufgehört, ganz vereinzelte Fälle kommen nur noch bei Kranken mit chronischen Eiterungen in der Klinik vor. Anmerkung während der Correctur.

Es folgen nun in möglichst gekürzten Abrissen die Krankengeschichten zunächst der poliklinisch, dann der in der Klinik selbst behandelten Erysipelkranken, von denen die vier letzten das Interesse vorwiegend in Anspruch nehmen. Beob. 28 enthält die Geschichte der schon citirten, in Folge eines hinzutretenden Erysipels entstandnen, suppurativen Phlebitis der A. cruralis und iliaca, nach Unterbindung und Excision des Gefässes am Poupartschen Band. In Beobachtung 29 und 30 sind zwei Fälle erysipelatöser Gelenkvereiterungen beschrieben. Denselben ist ohne laufende Nummer ein dritter analoger Fall beigefügt, der aus dem Jahre 1872 stammt, dessen Behandlung jedoch sich bis in das Berichtsjahr fortzog.

I. Bei poliklinisch behandelten Kranken vorgekommene Erysipele.

Beob. 1. Henr. Goldhorn 39 Jahr. Carcinom der rechten Mamma und der Achseldrüsen; Amputation mit Ausräumung der Achselhöhle am 22/3 73. Normaler Wundverlauf bei offner Wundbehandlung. Am 7/4 Erysipel, welches in fünftägigem Verlauf über Brust, Rücken und Schultern sich ausdehnt. Geheilt.

Beob. 2. Friedrich Hesse 52 Jahr. Caries der linken Fusswurzel. Chopart'sche Amputation am 24/5 73. Lister'scher Verband. Ungestörter Verlauf. Am 1/6 Ersatz der Nähte durch Heftpflasterstreifen, die, gegen meinen Wunsch, unter den Lister'schen Verband gelegt wurden. Am 4/6 Schüttelfrost und Erysipel, welches die Wade hinauf geht. Temperatur 41,8 und 41,4, Höllensteinpinselung. Am 5/6 immer noch Temperatur von früh 40,2, mittags 41,1 und abends 41/4: erneute Höllensteinpinselung. Am folgenden Tage Stillstand und Fieberabfall. Trotzdem bilden sich in den nächsten Tagen unter leichter Febricula hinter einander 4 oberflächliche und kleine Zellgewebsabscesse an der Wade, die incidirt werden, dann jedoch rasch verheilen. Geheilt. Patient war mit seinem trefflichen Stumpf ohne Prothese oder besondern Schutz im September schon wieder von früh bis abends bei der Feldarbeit behülflich und unterzog sich während der Ernte den stärksten körperlichen Anstrengungen.

Beob. 3. Kupfernagel, dreijähriger Knabe. Angina Ludwigii nach Diphtheritis faucium mit grossartigen Vereiterungen des Unterhautzellgewebes an Hals und Brust. Eine handgrosse Partie der Haut der rechten Halsseite wird gangränös. Am 15/6 Erysipel von fünftägiger Dauer, welches sich über Brust, rechten Oberarm und einen Theil des Rückens verbreitet. Patient geheilt.

Beob. 4. Dorothea Köck, 42 Jahr. (Siehe Luxationen.) Vereiterung des linken Fussgelenkes nach Luxation des Fusses mit Zertrümmerung des Talus. Resection des Gelenks am 1/3 73. Sehr glücklicher Verlauf. Von einer noch bestehenden Fistel aus am 16/6 sechstägiges Erysipel, welches auf die Unterextremität beschränkt bleibt, an der vorderen Fläche des Unterschenkels jedoch mehrere kleine Zellgewebsabscesse zurücklässt. Incision. Heilung.

Beob. 5. Frau Hannemann, 50 Jahr alt. Carcinoma mammae sinistrae; Amputation am 30/4 73. Lister'scher Verband; rasche Heilung bis auf eine gut granulirende Fläche, so dass Patientin nur noch dann und wann von einem der Herren Assistenzärzte besichtigt wird. Indifferenter Verband. Anfang Juni 20tägiges, ausserordentlich schweres Erysipel, welches jedoch auf den Stamm beschränkt bleibt. Geheilt.

Beob. 6. Döring, 40jähriger Mann; vernachlässigter Abscess des Vorderarms. Viertägiges Erysipel 28/6 73.

Beob. 7. Frau Auguste Scheele, 81 Jahr. Carcinoma nasi. Linke Nasenhälfte zerstört. Am 18/6 73 Excision mit Entnahme des Lappens aus der anliegenden, faltigen Wangenhaut. Am 30/6 Erysipel, welches unter Hinterlassung multipler, indolenter, vorwiegend kleiner Abscesse in 20tägigem Verlauf über den ganzen Körper wandert und die Kranke sehr schwächt, so dass sie, nachdem das Erysipel bereits seit einigen Wochen vorüber ist, und ohne dass irgend eine neue Störung hinzugetreten wäre, zu Grunde geht. (Tod am 14/8 73.)

Beob. 8. Stanislaus Bänsch, 10 Jahr alt, aus Sandersleben. Complicirte Luxation des linken Ellenbogengelenks am 1/7 acquirirt; Vereiterung des Gelenks. Secundärresection am 7/7; Lister'scher Verband, Watson'sche Schiene. 12/7 Erysipel mit einer Temperatur von 40,2 (früh morgens), nachdem am Abend zuvor ein heftiger Schüttelfrost vorausgegangen. Noch am Vormittag Pinselung mit Arg. nitric.; darauf mittags 39,4; abends 38,2. Am 13/7 früh 38,0: Erysipel nicht weiter gegangen, Abendtemperatur 38,0. Am 14/7 Normaltemperatur. Das Erysipel ist definitiv verschwunden. Geheilt.

Beob. 9. Rudolf Hase, 25 Jahr alt. (Siehe Knochenbrüche, Pseudarthrosen.) Pseudarthrose des Unterschenkels mit Fisteln, die nach eingeschlagenen Elfenbeinstiften zurückgeblieben sind. Am 15/7 zweitägiges Erysipel durch Höllensteinpinselung coupirt.

Beob. 10. Auguste Eichel, 42 Jahr. Carcinom der rechten Mamma mit Achseldrüsen am 28/7 73 operirt; offene Wundbehandlung; normaler Verlauf. Am 13/8 Schüttelfrost und darauf folgendes Erysipel, welches nach Pinselung von Solutio argenti nitrici (1:5 am 14/8 still steht. Die Temperatur betrug am 13/8 mittags 40,4, abends 40,2. Nach der am Abend dieses Tages vorgenommenen Pinselung sank sie am folgenden Tage schon früh auf 38,2, abends auf 38,3; am Morgen des 15. betrug sie 37,8 und abends 38,3. Am 16. und 17. bleibt Patientin fast fieberlos. Am Abend des 17. neue Steigerung auf 40,4. Am nächsten Tage zeigt sich ein recidives, nach dem Nacken und den Schultern zu wanderndes, schon sehr ausgedehntes Erysipel, welches diesmal ohne Erfolg mit Argentumlösung gepinselt wird und in 14tägigem Verlauf über Brust, Rücken und obere Extremitäten sich ausdehnt. Die erste Argentum-Pinselung hatte demnach nur einen 2tägigen Stillstand zur Folge. Einige Monate nach der Entlassung starb Patientin sehr plötzlich, wie es scheint, an Ulcus ventriculi.

Beob. 11. Wilhelm Brömme, 14 Jahr, zog sich am 15/10 73 eine kleine Kopfwunde, jedoch mit Blosslegung des Knochens, zu. Feuchter Verband. Am zehnten Tage nach der Verletzung, 25/10, fünftägiges Erysipel des Kopfes und des Gesichtes mit Blasenbildung. Sehr hohes Fieber; Delirien. Heilung. Kopfhaare nicht ausgefallen.

Beob. 12. Adolf Streitberger, 38 Jahr alt. (Siehe Geschwülste der Extremitäten, multiple Exostosen.) Am 17/10 73 Resection einer Exostose vom oberen Ende des rechten Humerus; Lister'scher Verband; am 27/10, wohl etwas zu früh, Weglassung desselben. Zwei Tage darauf, 29/10, Erysipel, welches, durch Höllenstein coupirt, nur 2 Tage persistirt, jedoch einen Abscess an der innern Seite des Ellenbogengelenkes nach sich zieht, der in charakteristischer Weise indolent verläuft, nach der Incision aber sich bald schliesst.

Beob. 13. Paul Jacobeit, 9 Jahr alt. Schwere, seit langer Zeit bestehende fistulöse Caries am Knie. Wiederholte Ausschabungen. Am 26/11 drei- bis viertägiges Erysipel von mässiger Intensität, vom Knie bis zur Mitte des Ober- und Unterschenkels reichend. (Vergleiche über den sehr interessanten, mittelst der Drainage des Knies behandelten Fall den Abschnitt über die Gelenkentzündungen).

II. Bei stationär behandelten Kranken vorgekommene Erysipele.

Beob. 14. Wilhelm Büker, 32 Jahr. (Siehe Genaueres in dem Abschnitte über Knochenbrüche.) Pseudarthrose des linken Oberschenkels. Am 22/2 73 sehr eingreifende Resection beider Fragmentenden; Lister'scher Verband. Am 2/3, ohne dass Störungen an der Wunde oder Eitersenkungen eingetreten wären, sechstägiges Erysipel, welches jedoch auf die betreffende Extremität beschränkt bleibt. Am 10/8 73, nachdem bereits seit Monaten mit dem Lister'schen Verbande aufgehört wurde, neues, ebenfalls sechstägiges Erysipel, welches sich über die ganze Unterextremität ausdehnt.

Beob. 15. Heinrich Saft, Brauer, 25 Jahr. Oberflächliche, aber sehr ausgedehnte Verbrennung der linken Körperhälfte und besonders des linken Fusses. Aufgenommen 27/2 73. Zehn Tage vor der Entlassung, am 15/4 73, bei fast vollendeter Vernarbung zweitägiges Erysipel des linken Unterschenkels, durch Höllensteinpinselung coupirt.

Beob. 16. Otto Herbst, 15 Jahr. (Siehe »Penetrirende Gelenkwunden«.) Secundär-Resection des rechten Ellenbogens wegen acuter Gelenkvereiterung am 5/12 72. Am 23/5 73 Erysipel, von einer der noch bestehenden Fisteln ausgehend. Obwohl dasselbe nach einer energischen Jodpinselung bereits am zweiten Tage zum Stillstand kommt, so erkranken doch nun in den nächsten Tagen und rasch hintereinander drei weitere Kranke, die mit ihm in demselben Zimmer liegen. (Fall: Miethe, Bachmann, Elchlepp.)

Beob. 17. Andreas Miethe, 20 Jahr. (Siehe Genaueres in dem Abschnitte über complicirte Fracturen.) Durchstechungsfractur des linken Unterschenkels mit sich wiederholenden starken venösen Blutungen, am 15/5 73 acquirirt. Hautgangrän über der Bruchstelle. Am 26/5 neuntägiges Erysipel, welches sich allmählich über die ganze Extremität ausdehnt, dieselbe jedoch nicht überschreitet. Heilung.

Beob. 18. August Bachmann, 58 Jahr. (Siehe Genaueres über diesen Fall in dem Abschnitte über complicirte Fracturen.) Patient erleidet am 24/4 73 eine Durchstechungsfractur der linken Tibia. Am 27/5 zwölftägiges Erysipel bis zur Weiche hinaufgehend, jedoch dieselbe nicht überschreitend. Ganz ungewöhnlich starke phlegmonöse Infiltration, die am Oberschenkel einmal, an der Wade zweimal zu vergeblichen Punktionen Veranlassung giebt; doch kommt es nirgends zur Eiterung. Geheilt.

Beob. 19. Adalbert Elchlepp, 13 Jahr, aus Stedten, aufgen. 17/1 73. (Vergleiche Genaueres über diesen Fall in dem Abschnitt über Coxitis.) Incision eines coxalgischen Abscesses am 24/5 73. Am 29/5 mehrtägiges am Bein absteigendes Erysipel. Später mit tödtlichem Ausgange resecirt.

Beob. 20. Hermann Würzberg, 15 Jahr, aus Helbra. Aufgenommen am 16/5 73 wegen multipler osteomyelitischer Necrosen der rechten Tibia. Lösung der unteren Epiphyse. Necrotomien am

23/5 73. Am 4/6 73 nach Schüttelfrost und Erbrechen heftiges Erysipel, vom operirten Unterschenkel ausgehend, mit stark gezeichneten Lymphangoitisstreifen am Oberschenkel und lebhafter Schwellung der Inguinaldrüsen. Vergebliche Jodpinselung. Das Erysipel schreitet bis zur Weiche vor, erlischt jedoch am fünften Tage. Es bleibt eine sehr starke ödematöse Infiltration an der Aussenseite des Oberschenkels zurück, die rasch abscedirt. Incision am 19/6. Am 20/6 werden auch die abscedirten Inguinaldrüsen incidirt. Schnelle Heilung.

Beob. 21. Friedrich Grude, 43 Jahr, Handarbeiter aus Braunrode. Aufgen. 12/6 73. Caries der Articulatio metacarp.-phalang. der linken grossen Zehe aus einem vernachlässigten Frostgeschwür entstanden. Abnahme der grossen Zehe mit Amputation des Os metatarsi ohne Spray; Lister'scher Verband. Schon am 14/6 73 abends heftiger Schüttelfrost mit folgenden Delirien und von der Wunde ausgehendes Erysipel, welches in den nächsten beiden Tagen bis zur Mitte der Wade fortschreitet. Es bildet sich ein reiches Netz von Lymphangoitisstreifen am Oberschenkel. Drei oder vier von den letzteren verlaufen bis zu den Inguinaldrüsen, über denen sich am 16/6 ein mehr wie handgrosses, von einem characteristischen Rande umgebenes Erysipel bildet. Ein zweiter ebenso grosser Erysipelfleck, der ebenfalls nur durch Lymphangoitisstreifen mit dem Erysipel der Wade zusammenhängt, entsteht an der äusseren Fläche des Oberschenkels und ist derselbe, namentlich nach oben hin, exquisit »marginirt«. Das primäre Erysipel des Unterschenkels sowie die getrennten Heerde am Oberschenkel breiten sich rasch aus, sodass sie am 19/6 confluiren und die ganze Extremität erysipelatös entzündet ist. Schwellung und Oedem bleiben gering. Unter andauernden Delirien erfolgt am Abend des 21/6 der Tod. Bei der Autopsie die Wunde durchaus prima intentione verheilt. Keine Spur von Retention in der Umgebung, auch in den Sehnenscheiden keine Eiterung. Schwere parenchymatöse Veränderungen an Leber, Milz, Nieren. Herzfleisch und an den Wandungen der grossen Gefässe.

Fig. 1.

Beob. 22. Selma Fischer, 3 Jahr alt, aus Teuchern. Aufgen. 11/6 73. Seit 15 Monaten schwere fistulöse Caries des Sprunggelenks. Ausschabung des Fussgelenkes mit querer Drainage am 11/6. Am 20/6 73 Erysipel von kleiner Fistel am Malleol ext. ausgehend und zehn Tage andauernd, jedoch nicht über die Weiche hinausgehend. Schwere complicirende Bronchitis. — Am 5/7 wegen nicht genügender Eiterentleerung Dilatation einer Fistel an der äusseren Seite des Fussgelenkes. Die untere Epiphyse der Fibula findet sich dabei gelöst und wird exstirpirt, der Talus ebenfalls so schwer erweicht und zerstört, dass er bis auf einen kleinen Rest weggenommen wird. Andauerndes Fieber; trotz geringer Eiterung rasche Abnahme der Kräfte, absolute Appetitlosigkeit. Am 18/7 Tod, ohne dass Schüttelfröste eingetreten wären. Bei der Autopsie in den Lungen multiple Infarcte und Abscesse; Doppelseitige eitrige Pleuritis. Mesenterialdrüsen käsig. In den Gefässen der erkrankten Unterextremität keine Veränderungen.

Beob. 23. Julius Dietrich, 22 Jahr alt, Oeconom aus Obereichstedt. Aufgen. 27/6 73. Fistulöse Caries der Keilbeine des linken Fusses. Am 1/7 Dilatation der Fisteln und Drainage vom Fussrücken nach der Planta; Lister'scher Verband. Am 3/7 Schüttelfrost; Abends beginnendes Erysipel des Fussrückens, zu dem sich rasch Lymphangoitisstreifen hinzugesellen, die zum Theil bis zur Weiche hinaufgehen. Starke Schwellung der Inguinaldrüsen. Bereits am 4/7 bilden sich an der inneren Seite des Kniegelenks zwei kleine Erysipelflecke, die mit dem Erysipel am Fussrücken durch Lymphangoitisstreifen zusammenhängen, sowie ein rasch an Umfang zunehmender ganz characteristischer

Fig. 2.



Erysipelfleck über den Leistendrüsen. Während die kleinen Plaques am Kniegelenk bald wieder verschwinden, breitet sich der letztere bis zur Grösse einer starken Männerhand aus. Nach 8tägiger Dauer Erlöschen des Erysipels, doch entwickelt sich jetzt eine ausgedehnte Abscedirung am Fussrücken und ward der Lister'sche Verband aufgegeben. Starke Eiterverluste: ausgedehnte Entblössung der Fusswurzelknochen. Am 20. Juli, bei wieder steigendem Fieber und wahrscheinlich schon erfolgter pyämischer Infection, Chopart'sche Amputation. Am 26. erster Schüttelfrost. Am 5. August Tod an Pyämie. Bei der Autopsie Lungenembolien, leichte Pleuritiden, starker Darmkatarrh.

Beob. 24. Minna Habenicht, 54 Jahr aus Schafstedt. Aufgen. 30 6 73. Amputatio mammae dextrae wegen Carcinom. Offene Behandlung. Bereits am folgenden Tage 1 7 73 Erysipel, welches zunächst nach dem Sternum zugeht, dann aber über den Rücken nach beiden Armen, Unterleib und bis auf den linken Oberschenkel wandert. Erst am 21. Tage tritt Stillstand und Fieberabfall ein. Patientin ist bei Morgentemperaturen von 39,5—40,0 und Abendtemperaturen von 40.0—40,5 colossal heruntergekommen, erholt sich jedoch sehr rasch. Geheilt.

Beob. 25. August Köppe, 11 Jahr siehe genaueres bei den complicirten Fracturen. Splitterbruch der linken Patella mit Eröffnung des Kniegelenks. Fractur des Oberkiefers. Multiple subcutane Fracturen der Extremitäten. Am 15 7, etwa vier Wochen nach der Verletzung von der Fractur des Oberkiefers ausgehend, 4tägiges Gesichtserysipel. Heilung.

Beob. 26. Louis Töpfer, 13 Jahr alt, aus Sandersleben. Aufgen. 7 12 73. Osteomyelitische Necrose der rechten Tibia mit Fussgelenkeiterung. Viele Fisteln, sehr starke jauchige Eiterung. Am 8 12 73 Herausbrechen eines 22 Centimeter langen, noch nicht vollständig gelösten Sequesters, der sowohl oben wie unten genau bis an den Epiphysenknorpel reicht und ganz ungewöhnlich stinkt. Jedenfalls wird gleich hierbei die an verschiedenen Stellen blutende Bruchfläche des Knochens inficirt, und hätte offenbar vor und während der Operation eine bessere Desinfection stattfinden können, daher wir uns die Schuld des am nächsten Tage — 9 12 — auftretenden, sehr heftigen, 5tägigen Erysipels selbst beimessen müssen. Temperatur bis 41,0°: heftige Delirien, die mit Morphiuminjectionen und Eisumhüllung des Kopfes bekämpft werden. Argentumpinselung bleibt ohne Erfolg. Das Erysipel überschreitet nicht das Knie, sondern geht nach dem Fusse zu weiter, an dem sich nach der Defervescenz ein Abscess auf dem Dorsum bildet, der incidirt wird, dann jedoch rasch verheilt. Patient 17 2 74 geheilt entlassen.

Beob. 27. Martha Richter, 15 Jahr. Alte, fistulöse Coxitis, schwere, tödtlich verlaufende Albuminurie, 1—5tägiges Erysipel an der kranken, stark ödematösen Extremität am 12. Dec. 1873. Tod an Albuminurie 25. Jan. 1874.

Beob. 28. Amputation des Penis und Exstirpation der linken Leistendrüsen wegen Carcinom. Excision von $^3/_4$ Zoll der Vena cruralis, der Einmündungsstelle der Vena profunda entsprechend: Unterbindung der V. profunda. Keine Circulationsstörungen; unerwartet günstiger Verlauf. Reconvalescenz. Ende der vierten Woche dreitägiges Erysipel: zurückbleibende phlegmonöse Schwellung des Oberschenkels, die sich wieder resorbirt. Neunmalige Schüttelfröste; Tod. Suppurative Phlebitis der V. V. cruralis und iliaca communis sinistrae. Keine metastatischen Abscesse oder Infarcte.

Gottlieb Unger, Schäfer, 61 Jahr alt, aus Falkenberg. Aufgen. 19/11 73, gestorben 8/1 74. Patient leidet seit $1^1/_2$ Jahren an Carcinoma penis, zu dem sich bereits seit längerer Zeit eine Schwellung der linken Inguinaldrüsen hinzugesellt hat. Erst das rasche Wachsthum und der an mehreren Stellen erfolgte Aufbruch der letzteren veranlassen ihn endlich, Hülfe in der Klinik zu suchen.

Bei der Aufnahme findet sich an den vorderen Zweidritteln des Penis die scirrhöse (mit starker Schwielenbildung der Umgebung verbundene Form des Epithelialkrebses. Die linken Inguinaldrüsen bilden einen $1^1/_2$ Männerfäuste grossen, theils mit der Haut des Oberschenkels und den Bauchdecken, theils mit den tieferen Theilen verwachsenen, unbeweglichen, steinharten, an mehreren Stellen ulcerirten Klumpen.

Nachdem Patient auf die Möglichkeit einer Eröffnung der Peritonealhöhle oder Verletzung der grossen Gefässe und die daraus resultirende Unsicherheit des Erfolges hingewiesen worden ist, wird die Operation am 21. Nov. 73 vorgenommen. Bei der zuerst in Angriff genommenen Exstirpation des Leistentumors müssen, von oben nach unten vordringend, zwar Schichten der tieferen Bauchdecken abgetragen

werden, doch bleibt die Bauchhöhle uneröffnet. Der Tumor dringt tief in die Adductoren hinein und werden erhebliche Partien derselben entfernt. Excision und Unterbindung der Vena saphena. Die meisten Schwierigkeiten macht zuletzt die Ablösung des Tumors von den grossen Gefässen, doch gelingt dieselbe ohne Verletzung derselben. Leider zeigt sich jedoch jetzt an der vorderen Fläche der auf etwa $1^1/_2$ Zoll freigelegten Vena cruralis und etwa einen Zoll unter den stehengebliebenen Resten des Poupart'schen Bandes eine linsengrosse Partie der Gefässwand carcinomatös degenerirt. Die Vena cruralis wird daher doppelt unterbunden und ein zwischenliegendes $^3/_4$ Zoll grosses Stück, in welches gerade die V. profunda einmündet, excidirt. Unterbindung der Vena profunda. Patient hat, da jedes und selbst das kleinste Gefäss sofort oder vorgängig unterbunden wurde, wenig Blut verloren. Zuletzt wird der Penis au niveau der Symphyse amputirt.

Obschon die durch die Ablatio Penis gesetzte Wunde von dem grossen und tief in die Adductoren hineindringenden Defecte nur durch eine wenige Linien breite Hautbrücke getrennt ist, und die Harnröhre natürlich frei bleiben muss, so wird doch über den ersteren ein durch carbolisirte Schwämme verstärkter, stark comprimirender Lister'scher Verband angelegt. Die abgelösten Hautdecken und die zwischen die Muskeln eindringenden Wundtaschen verkleben unter ihm so vollständig, dass im weiteren Verlauf immer nur eine Flächen-Secretion stattfindet und die grosse Wunde sich rasch in eine glatte, granulirende Fläche umwandelt.

Secretion in den ersten Tagen reichlich, jedoch völlig geruchlos; sehr geringe Wundreinigung; mässiges Wundfieber. Am 27—29. Dec. mehrmalige kleine Zersetzungsanhübe, durch Ueberrieselung mit Chlorzink rasch beseitigt. Sie waren wohl durch die grosse Nähe des stark sich reinigenden Penisstumpfes hervorgerufen.

1. bis 15. December: die Verheilung der Wunde macht rapide Fortschritte. Der Defect bildet nur noch eine flache, prächtig granulirende Höhlung und hat sich ausserordentlich verkleinert. Patient wird wiederholt als Reconvalescent im klinischen Auditorium vorgestellt. Nur noch einmal (11. Dec.) zeigt das an Menge mehr und mehr abnehmende, dünneitrige Secret etwas Zersetzung, was eine eintägige Fiebersteigerung bis 39,2 zur Folge hat. Leider ist Patient, wie sich während der ganzen Behandlung herausstellt, höchst empfindlich gegen die toxischen Wirkungen der Carbolsäure. Sowie die Wunde mit irgend erheblichen Massen einer dreiprocentigen Lösung überschwemmt wird, treten sofort Schwächezustände, Kühlsein des Körpers, ja förmliche Collapse, Uebelkeit u. s. w. ein, und der Urin wird dunkel braungrün, theerartig. Der Verbandwechsel wird daher mit der grössten Rapidität besorgt, und die Wunde möglichst wenig mit Carbolsäure benetzt. Trotzdem gelingt es nicht immer vorübergehende Intoxicationserscheinungen fernzuhalten. Der wiederholt gemachte Versuch, den Verband ganz wegzulassen, wird von der Wunde nicht vertragen.

Am 15. Dec. wird Patient, dessen Wunde sich jetzt völlig abgeflacht hat und hochroth und körnig granulirt, abermals in der Klinik vorgestellt, um einigen anwesenden auswärtigen Collegen zu zeigen, wie in einzelnen Fällen die Ausschaltung der Vena cruralis dicht unter dem Poupart'schen Bande, nicht die geringsten sichtbaren Störungen des venösen Rückflusses zur Folge zu haben brauche; denn, was ich bisjetzt noch nicht erwähnt, es folgte auf die doppelte Unterbindung und Excision keine für das Gesicht oder Gefühl wahrnehmbare ödematöse Schwellung, Volum- oder Consistenzzunahme der Weichtheile der betroffenen Extremität, oder auch nur eine stärkere Füllung der Hautvenen. Die Temperatur von Fuss und Unterschenkel erschien der aufgelegten Hand nicht erhöht.

Die Wunde blieb bei dieser Besichtigung längere Zeit exponirt, wurde auch von Verschiedenen betastet. Schon am Abend Temperatursteigerung bis 39,6 und leichte Jauchung der Wunde. Am nächsten Morgen Schüttelfrost und Entwickelung eines rasch sich verbreitenden Erysipels an der inneren und vorderen Seite des Oberschenkels. Höllensteinpinselung; Abendtemperatur 41,1. Am anderen Morgen Stillstand des Erysipels unter Fieberabfall bis zu 36,8 (Temperaturdifferenz in 12 Stunden 4,3 Grad.) Patient fühlt sich sehr angegriffen, ist fast in einem collapsartigen Zustande.

An den inneren und vorderen Partien des Femur bleibt nach dem Abblassen des Erysipels eine starke, sehr tiefgreifende, teigige, etwas heisser sich anfühlende Schwellung zurück, die in Abscedirung übergehen zu wollen scheint, wider Erwarten jedoch nach sechs Tagen rückgängig zu werden beginnt. Patient hat seit dem jähen Temperaturabfall, welcher den Stillstand des Erysipels bezeichnete, fortwährend etwas Fieber (Temperaturen im Mittel von 38,5), offenbar von der eben erwähnten phlegmonösen Schwellung abhängig. Aussehen und Secretion der Wunde selbst unverändert gut.

Am 24. Dec. neuer Schüttelfrost, der sich in den nächsten 14 Tagen bis zum Tode des Kranken noch achtmal wiederholt.

28. December: in der Mitte des granulirenden, jetzt nur noch 2 Zoll im Durchmesser haltenden, flachen Defectes, zeigt sich nach Abtupfung der Wundfläche mit Watte, etwa der Ligaturstelle

der Vena cruralis entsprechend, ein feines, noch nicht stecknadelknopfgrosses Loch, aus dem bei Druck auf die unterhalb desselben liegende Partie der Wundfläche dicker ramiger Eiter hervorquillt, der gegen das sehr viel dünnere Secret dieser letzteren scharf contrastirt. Eine Knopfsonde dringt in der Richtung des peripherischen Theils der V. cruralis gegen vier Zoll nach abwärts, ohne noch ein Ende zu finden. Streichender Druck in der Richtung der V. cruralis lässt reichlichen Eiter hervortreten. Die feine Oeffnung wird etwas dilatirt und durch ein Stück dünner Drainröhre offen gehalten.

Der weitere Verlauf entsprach dem einer langsam verlaufenden Pyämie. In unregelmässigen Intervallen werden Fieberhöhen von 41, ja fast 42 durch jähe Fieberabfälle unterbrochen, die bis zur normalen oder selbst tief unter dieselbe herabgehen, und stets von den schwersten Collapserscheinungen begleitet sind. Der Oberschenkel ist mittlererweile völlig abgeschwollen.

Fig. 3.

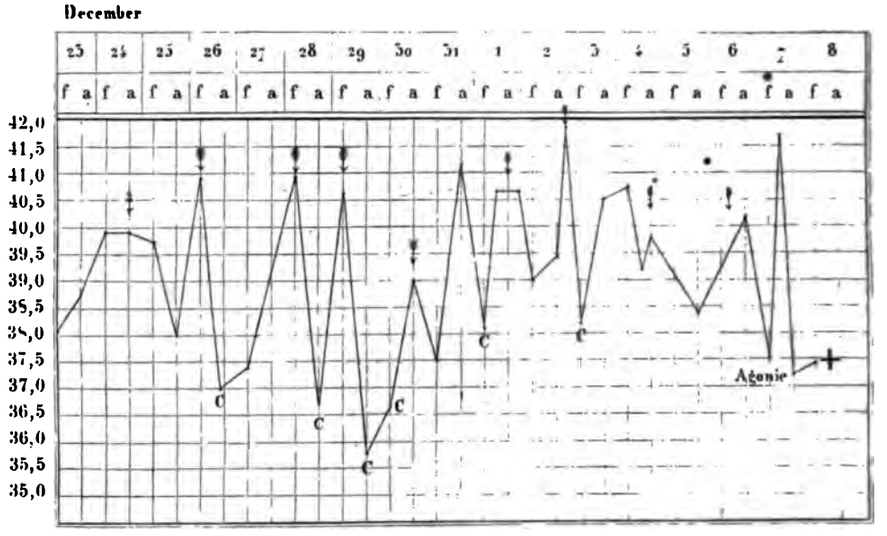

Phlebitis suppurativa der V. V. crural. et iliac. nach Erysipel. Keine metastatischen Abscesse oder Infarcte bei der Autopsie.

Bei ↓ Schüttelfröste; bei c. Collaps.

Am 8. Januar Tod nach lang hingezogener Agonie. Erst in den letzten Tagen waren die Granulationen collabirt und missfarbig geworden.

Bei der Autopsie fanden sich weder in den Eingeweiden noch in den Gelenken irgend welche Eiterungen oder Embolien. Das Herz und die grossen Drüsen zeigten die Veränderungen der »trüben Schwellung«; immerhin in mässigem Grade.

In der Lunge 2 haselnussgrosse secundäre Carcinomknoten. Hinter den linken Vasis iliacis, dicht über der Einmündungsstelle der V. hypogastrica, ein stark wallnussgrosser, puriformer Heerd, mit völlig flüssigem, auffallend blassen, etwas krümlichen Inhalt, der sich als eine eingeschmolzene, carcinomatös erkrankte, retroperitoneale Lymphdrüse erweist. Neben Detritus und Zellfragmenten enthält er in grosser Zahl verhornte Plattenepithelzellen und selbst Hornkugeln. Letzteres erscheint um so auffallender, als sich diese Gebilde in dem Peniscarcinom nur in mässiger, in der Inguinalgeschwulst in spärlicher Menge vorfanden.

Die wichtigsten Resultate ergiebt jedoch die Untersuchung der Operationsstelle und besonders der grossen venösen Gefässe. Zunächst ist hervorzuheben, dass, was nach den ganz fehlenden Stauungserscheinungen füglich von anderer Seite hätte angezweifelt werden können, die Vena cruralis in der That an der angenommenen Stelle unterbunden und excidirt worden ist. Die Lücke zwischen beiden Gefässenden zeigt sich von einer breiten und festen Schwiele ausgefüllt, in der auch die unterbundene Vena profunda blind endet, und zwar die letztere mit einem etwas erweiterten, leicht ampullären, und von einer grösseren Zahl feinster Gefässmündungen perforirten Ende. Ein Thrombus ist in ihr nicht vorhanden.

den, steinharten mit der Venenwand bereits verschmolzenen Tumors seit langer Zeit collaterale Bahnen gebildet hatten. Immerhin bleibt doch das Resultat bestehen, dass man bei Geschwulstoperationen in der Weiche die Unterbindung und Excision der Vene nicht so sehr zu fürchten hat, als *Braune* wohl meint. Denn dass der Tod hier nur infolge eines zufälligen Accidens erfolgte, und dass der Kranke leben geblieben wäre, wenn nicht das durch Infection von aussen entstandene Erysipel die sehr ausgedehnten Venenthromben zu acuter eitriger Schmelzung gebracht hätte, unterliegt keinem Zweifel. Zum Schluss will ich noch erwähnen, dass ich bald darauf einer Frau wegen eines recidiven Myxosarcoms 4 Zoll gleichzeitig der Vene und der Arteria cruralis excidirt habe, allerdings hier unmittelbar oberhalb (peripher) des Eintrittes der Vena profunda. Die Kranke hat den sehr grossen Eingriff — es mussten erhebliche Partien der Adductoren und des Vastus internus so wie fast der ganze Sartorius entfernt werden — ertragen, ohne auch nur Wundfieber zu bekommen und ist geheilt. Die Circulationsstörungen fehlten hier zwar nicht ganz, waren aber doch ausserordentlich gering. Namentlich trat kein eigentliches Oedem ein, sondern die Wade fühlte sich nur etwas praller an, während die Hautvenen ein klein wenig stärker gefüllt schienen als auf der gesunden Seite. Dagegen war die Temperatur des Beins einige Tage für das Gefühl deutlich erhöht. (Siehe weiteres über diesen Fall in dem Abschnitte über Geschwülste der Extremitäten).

Drei Fälle erysipelatöser Gelenkvereiterungen.

Zweimal Resectio pedis mit Erfolg, einmal Amputatio femoris mit tödtlichem Ausgang.

Beob. 29. Pseudarthrosis cruris. Jodpinselung, Erysipel, Vereiterung des Knie- und Sprunggelenkes sowie der Fusswurzel.

Gustav Loss, 18 Jahr alt. (Die Vorgeschichte dieses Falles findet sich bei den complicirten Fracturen des Unterschenkels verzeichnet). Patient, der einen schweren mit der Resection der Fragmente und Knochennaht behandelten Splitterbruch des linken Unterschenkels erlitten hatte, war unter Zuhülfenahme des Lister'schen Verbandes ohne irgend welche intercurrente Störung behandelt worden und völlig geheilt, doch blieb eine Pseudarthrose des Unterschenkels zurück, derentwegen er noch in der Klinik zurückbehalten und mit festen Verbänden fortbehandelt wurde. Sieben Wochen nach definitiver Vernarbung der Wunde wird am 1. Mai 73 eine Einpinselung der vorderen Fläche des Unterschenkels gemacht, die zur Blasenbildung führt. Am nächsten Tage (2/5 73) entwickelt sich nach einem heftigen Schüttelfrost ein stark fleckiges Erysipel, welches sich zunächst auf Knie und Oberschenkel ausbreitet.

3. Mai. Das Erysipel nimmt die ganze Kniegelenksgegend ein; im Gelenk ist ein starkes Exsudat fühlbar.

4. Mai. Erysipel bis zur Mitte des Oberschenkels; die Gelenkkapsel ist so prall gefüllt, dass sich die Geschwulst steinhart anfühlt. Vehemente Schmerzen im Knie.

5. Mai. Der Durchbruch des Exsudates durch die aufs äusserste gespannte Kapsel kann jeden Moment erfolgen. Patient hat so heftige Schmerzen, dass er sich wie sinnlos geberdet und fortwährend das thierischste Geschrei ausstösst. In den letzten 3 Tagen Febris continua von 40,6—40,9: Punction des Gelenks unter Spray und Entleerung von 140 Cubikcent. eines zunächst dünnen, serösen, sub finem der Entleerung dicken und zähen gelben Eiters. Zwei Stunden nach der Entleerung finden sich in demselben zahlreiche Bacterien (Hr. *Carl Friedländer*). Patient fühlt sich etwas erleichtert; doch lässt das Fieber nicht nach, auch schreitet das Erysipel an der Wade abwärts.

6. bis 11. Mai: Das Knie füllt sich nur langsam wieder mit Eiter, doch sind die Schmerzen bei der leisesten Erschütterung — von Bewegungen gar nicht zu reden — unerträglich. Das Fieber nimmt einen mehr remittirenden Charakter an, während die Rose sich über das Sprunggelenk hinweg bis zu den Zehen verbreitet. Am 10. Mai gesellt sich, aus der Nase hervorkriechend, ein Gesichtserysipel hinzu, welches jedoch nach Lapis-Pinselung am zweiten Tage steht.

12. Mai Stillstand des Erysipels sowohl am Beine als im Gesicht unter eintägigem Fieberabfall auf 36,5.

13—15. Mai. Obschon das Erysipel völlig geschwunden ist, so hat das Fieber doch wieder die frühere Höhe erreicht. Am 14. Incision eines Abscesses am Fussrücken, nahe dem Sprunggelenk. Doch liegt kein Grund vor, schon eine Vereiterung auch dieses Gelenkes anzunehmen: Listerscher Verband.

16. Mai. Der Eiter im Kniegelenk hat die Kapsel durchbrochen und wird unter dem M. quadriceps fühlbar; die Percussion weist in dem hier entstandenen Abscesse Luft nach. Es werden je drei Incisionen, zu beiden Seiten der Patella, der Bursa extensorum und des retromusculären Abscesses gemacht und Knie und Abscess quer drainirt. Ausspühlung mit Chlorzink, Lister'scher Verband.

22. Mai bis 3. Juni. Das Bein schwillt in der Kniegegend sichtlich ab, das Fieber fällt etwas und die Eiterung wird geringer. Hingegen eitert der Abscess am Fussrücken stark, und werden hier einige neue Incisionen nothwendig. Die Eiterung wird hier immer noch für eine rein phlegmonöse, auf die Weichtheile beschränkte gehalten.

3. bis 6. Juni. Das Fieber steigt wieder, Patient scheint pyämisch zu werden, sein Gesichtsausdruck hat sich entschieden verändert. Das rechte Schulter- und das linke Ellenbogengelenk sind sehr schmerzhaft und zeigen leichte intraarticuläre Ergüsse. Am 6. Juni wird nicht bloss die Vereiterung des Fussgelenkes constatirt, sondern ein über den Keilbeinen entwickelter Abscess lässt auch die Sonde zwischen die zerstörten Knochen der Fusswurzel dringen. Sprung- und Kniegelenk schlottrig und crepitirend.

7. Juni. Hohe Oberschenkelamputation, Lister'scher Verband. Am 9. Juni erster Schüttelfrost, der sich in den nächsten Tagen noch sechsmal wiederholt. Am 17. Juni Tod unter allen Erscheinungen der Pyämie.

Bei der Section finden sich in den Lungen eine grosse Anzahl keilförmiger Infarcte, sämmtlich dicht unter der Pleura liegend. Sie sind dunkel braunroth, derb, trocken und offenbar im Stadium beginnender Schrumpfung. An keinem derselben beginnende Erweichung. Nirgends sonst metastatische Abscesse. Im Schulter- und Ellenbogengelenk keine Veränderungen mehr zu finden.

Autopsie des amputirten Beins: Die Haut über der früheren Fractur durch eine feste, strahlige, in verschiedener Richtung 3—4 Zoll im Durchmesser haltende Narbe ersetzt. Keine Fistel oder Ulceration; auch bei der Präparation nirgends Eiter oder blossliegender Knochen. An der eben nur »federnden« Fracturstelle Periost schwielig, gefässarm, sehnig glänzend. Beide Knochenhälften durch eine die Mitte der Tibiadiaphyse einnehmende, genau querverlaufende Trennungsfläche von muschliger Gestalt geschieden. Die Spalte durch eine, noch nicht einen Millimeter breite, feste Bindegewebsmasse ausgefüllt. Keine Dislocation. Auch nach der Herausnahme des Knochens ist die Verbindung eine so feste, dass eigentliche Bewegungen der Fragmentenden nicht erzeugt werden konnten. Doppelbruch der Fibula, $2^1/_2$ Zoll über und 2 Zoll unter dem Bruch der Tibia, mit leichter Dislocation knöchern consolidirt. Im Markgewebe, sowohl der Tibia und Fibula als auch des Femur, weder Eiterung noch Entzündung.

Kniegelenk vereitert, in der Ausheilung begriffen. Der grosse Abscess der Vorderfläche des Oberschenkels hinter dem Quadriceps bis auf einzelne fistulöse Gänge, in denen die Drainröhren liegen, geschlossen. Nach der Kniekehle zu verschiedene in Vernarbung begriffene Eitertaschen, die noch mit dem Gelenk communiciren. Synovialis granulirend, nach aussen stark sulzig infiltrirt. Am Kopf der Tibia keine Spur von Knorpel mehr. Die nach der Zerstörung der Knorpel blossgelegte compacte Lamelle in einzelnen Trümmern durch die aus den Markräumen hervorwuchernden Granulationen abgesprengt. Nach Abspühlung dieser Knochenpartikelchen erscheint die Gelenkfläche überall von Granulationen bedeckt, so dass die Ausheilung auch hier ziemlich weit vorgeschritten ist. An der Femurepiphyse ist hingegen die Ueberwachsung mit Granulationen noch nicht ganz so weit vorgeschritten. An den bei der gestreckten Lage, die das Gelenk während der Vereiterung einnahm, ausser Contact stehenden hinteren Theilen der Femoralcondylen sowie am oberen Theile der Fossa patellaris, pannös überwachsene Knorpelreste.

Sprunggelenk schlottrig, Sehnen blossgelegt, Synovialis missfarbig. Am Taluskopfe, sowie an der Gelenkfläche des Unterschenkels Knorpel durch Maceration zerstört; nur hier und da stehen noch einzelne flache, verwaschene, kleine Inseln. Compacte Lamelle blossgelegt, roth getüpfelt von den durchscheinenden, zum Durchbruch sich anschickenden Granulationen der Markräume, an vereinzelten Stellen der Tibiaepiphyse aber auch schon von kleinen Granulationsknöpfen perforirt, so dass der Ausheilungsprocess auch hier bereits eingeleitet ist, wenngleich er natürlich gegen das früher erkrankte Kniegelenk noch sehr zurückblieb.

Hinteres Fussgelenk keinen Eiter enthaltend, Knorpel stark verdünnt, pannös überwachsen. Die Verbindung zwischen dem Os naviculare und den drei Keilbeinen dicken ramigen Eiter enthaltend; die Knorpel vollständig zerstört. Eine Eitersenkung führt von hier nach der Planta und zu der necrotischen Sehne des M. tibialis posticus. In gleicher Weise ist das Gelenk zwischen dem zweiten und dritten Keilbein und den betreffenden Metatarsalknochen zerstört. Auch das Gelenk zwischen dem Calcaneus und Os cuboi-

des ist vollständig zerstört gewesen, gegenwärtig aber bereits vollständig durch stark vascularisirte, aus dem entblössten Knochen hervorgewachsene Granulationssynechien obliterirt.

Es unterliegt nach den Details dieses Sectionsbefundes, mit denen der klinische Verlauf in genauester Uebereinstimmung steht, wohl keinem Zweifel, dass der Kranke die Vereiterung des Kniegelenks, wenn zu ihr nicht alsbald noch der viel schwerere und ausgedehntere Process an den Gelenken des Fusses hinzugetreten wäre, überstanden haben würde. (Wegen des hier angewandten Verfahrens der Drainage des Knies siehe den Abschnitt, der von den Gelenkentzündungen handelt.

Beob. 30. Schwere Osteomyelitis des Unterschenkels mit ausgedehnter Knochenentblössung, aber höchst unbedeutender Necrose; Hämorrhagien. Hautgangrän. Nach den schwersten Störungen unerwartete Heilung bis auf einen oberflächlichen granulirenden Defect. Erysipel. Vereiterung des Fussgelenkes. Totale Resection. Schwere Albuminurie mit hochgradigem allgemeinen Hydrops. Heilung.

August Henze, 18 Jahr, aus Werderthau, aufgen. 13/3 73. Patient ist vier Wochen vor seiner Aufnahme an einer Osteomyelitis acuta diffusa spontanea der untern Hälfte der linken Tibia erkrankt, die früh zur Abscedirung führte. Am Tage vor der Aufnahme sind plötzlich aus einer Fistel profuse Hämorrhagien erfolgt und wird Patient fast moribund in die Klinik gebracht. An der vordern Seite des Unterschenkels, eine Handbreit unter dem Knie beginnend und bis dicht ans Sprunggelenk herabreichend, findet sich unter der abgelösten, mit einer Anzahl Fisteln besetzten Haut eine grosse von Jauche und grossen Blutklumpen gefüllte Höhle, in der die unteren drei Viertel der Tibia blossliegen. Die Haut in der Ausdehnung einer Hand gangränös; colossale Spannung. Nach Spaltung der Weichtheile bis zum Fussgelenk herab und Ausspühlung der Gerinnsel, zeigt sich, dass das Periost nur noch an einem schmalen Streifen der hintern Fläche der Tibia adhärirt. Die untere Knorpelfuge der Tibia ist durch das Ende des Schnittes blossgelegt, erweist sich aber als nicht vereitert. Von der Amputation wird der äussersten Schwäche des Kranken halber Abstand genommen. Energische Ausreibung der Höhle mit Chlorzink, Ausfüllung mit Carbolwatte, um einer neuen Blutung vorzubeugen, darüber ein Lister'scher Verband.

Patient erholt sich wider Erwarten. Die nach Abstossung der brandigen Haut vollständig entblösste Tibia färbt sich rosig und überwächst mit Granulationen; nur einzelne kleine, dünne Knochenblättchen stossen sich necrotisch ab. Nach noch nicht fünf Wochen ist der Knochen überall überwachsen und der grosse Defect völlig ausgefüllt. Verband mit Salzwasser.

28. Mai. Die Granulationen des oberflächlichen Defects erscheinen heute verfärbt, man sieht in denselben eine Anzahl hämorrhagischer Heerde. Am Abend Schüttelfrost.

29. Mai. Erysipel mit sehr schweren Allgemeinerscheinungen, welches in 12tägigem Verlauf die ganze Unterextremität befällt. Es wendet sich zunächst zum Oberschenkel, wo es eine sehr bedeutende phlegmonöse Schwellung der äussern Seite zurücklässt, die an einzelnen Stellen sich täuschend fluctuirend anfühlt und einige resultatlose Punktionen veranlasst, geht dann wieder abwärts nach dem Fusse und führt rasch zu einer manifesten Vereiterung des Sprunggelenkes. Fluctuation wegen colossaler Spannung und Geschwulst nirgends fühlbar; der Kranke hat die entsetzlichsten Schmerzen. Die Spannung wird so bedeutend, dass bereits am 9. Mai eine grosse Zahl von Einstichen in die Haut der Fussgelenksgegend gemacht werden. Am 10. Mai Durchbruch des Eiters durch einen dieser Einstiche mit Entleerung unerwartet grosser Eitermassen.

12. Juni. Fussgelenk schlottrig, crepitirend.

13. Juni. Totale Resection des Fussgelenkes mit Wegnahme von $1^1/_2$ Zoll von Tibia und Fibula und Entfernung fast des ganzen Talus, wegen gleichzeitiger Vereiterung und weitem Klaffen des hinteren Fussgelenkes. Es bleibt vom Talus eigentlich nur die vordere Gelenkfläche zurück. Lister'scher Verband. Lagerung auf der unten bei Besprechung der complicirten Fracturen des Unterschenkels abgebildeten, mit I förmiger Fussstütze versehenen Blechschiene. Sehr langsame Reconvalescenz; am Oberschenkel bildet sich doch noch nachträglich an der früher vergeblich pungirten Stelle ein Abscess, der incidirt wird.

20. Juli. Nachdem die Heilung der Resectionswunde gute, wenngleich sehr langsame Fortschritte gemacht hat, bekommt Patient heute abermals einen Schüttelfrost und sind die Inguinaldrüsen auf der kranken Seite geschwellt und schmerzhaft. Am folgenden Tage zeigt sich ein stark fleckiges, den ganzen Unterschenkel einnehmendes Erysipel. Energische Lapispinselung.

22. Juli. Stillstand des Erysipels, neue Pinselung. Am nächsten Tage Fieberabfall (zweitägige Dauer des Erysipels).

10. Aug. Eiweiss im Urin in den folgenden Tagen rasch an Menge zunehmend. Patient schwillt in den nächsten Wochen infolge allgemeinen Anasarcas so an, dass er ganz unförmlich ist. Auch bilden sich starker Ascites und beginnender Hydrothorax, so dass keine Hoffnung vorhanden erscheint, ihn zu erhalten. Nach 7wöchentlicher Dauer tritt auf den fortgesetzten Gebrauch von Jodkali interne und heissen Bädern endlich etwas Besserung ein; die Geschwulst vermindert sich allmählich und der Eiweissgehalt wird geringer.

Am 24. Sept. wird an dem inzwischen sehr fest gewordenen resecirten Fussgelenk der Lister'sche Verband weggelassen. Am 26. Sept. zeigt der Urin nur noch Spuren von Eiweiss.

13. Oct. Resectionswunden vollständig übernarbt; ausserordentlich massige Knochenneubildung.

Die heissen Bäder haben bis zum 7. Nov. fortgebraucht werden müssen. Patient nimmt immer noch Jodkali. Im Urin nur noch Spuren von Eiweiss, keine Cylinder mehr.

3. Dec. Die Knochenneubildung am untern Ende der Tibia nimmt noch so zu, dass die Narben auf die empfindlichste Weise angespannt werden und der Fuss selbst etwas in Valgusstellung gedrängt zu werden beginnt. Durch wiederholte Gypsverbände bei möglichst supinirter Fussstellung wird sehr allmählich die Resorption des überschüssigen Callus und eine gute Stellung des Fusses zu Wege gebracht. Patient geht im Frühjahr 1874 recht gut bei kaum verkürzter Extremität und etwas beweglichem Sprunggelenk.

Es lag in diesem Falle sehr nahe, sich die Frage zu überlegen, ob hier nicht das Erysipel mit einer osteomyelitischen Gelenkvereiterung zufällig zusammengefallen sei. Nach dem ganzen Verlauf war dies jedoch sehr unwahrscheinlich, insofern der entzündliche Process an der Tibia bereits vollständig abgelaufen war. Die Untersuchung des resecirten Endes der Tibia bewies jedoch die Unmöglichkeit einer derartigen Annahme. Das Knochenmark war honiggelb, der intermediäre Epiphysenknorpel nirgends zerstört oder vereitert. Hingegen waren die Knorpel im Gelenk bis auf papierdünne Reste macerirt und namentlich auch gleichzeitig das hintere Fussgelenk vereitert, so dass dadurch eine wesentliche Uebereinstimmung mit der vorhergehenden Beobachtung gegeben ist, wo ja auch am Fusse multiple Gelenkvereiterungen sich vorfanden.

Mit zurückgebliebener Knochenfistel consolidirte Fractur am unteren Ende der Tibia. Erysipel; Vereiterung des Sprunggelenks. Totale Resection. Heilung*).

Carl Götze, 47 Jahr alt, Arbeiter aus Rothenburg, aufgen. 24. Juni 1872, hat vor fünf Monaten eine Fractur am untern Ende der linken Tibia erlitten, von der es nicht mit Sicherheit zu constatiren ist, ob sie von Anfang an eine complicirte gewesen, oder erst später zum Aufbruch gekommen ist. Die Fractur ist bereits seit langer Zeit consolidirt, doch ist eine Fistel zurückgeblieben, die sich nicht schliessen will. Bei der Aufnahme findet sich die untere Epiphyse der Tibia in einer Ausdehnung von drei Zollen dicht über dem Sprunggelenk stark verdickt. Zwei Zoll über dem Gelenk findet sich eine Fistel, die in eine centrale Höhle im Knochen führt. Die Fistel wird am 2. Juli incidirt, eine blossgelegte Kloake etwas dilatirt, jedoch kein Sequester, sondern nur eine — offenbar zwischen den beiden Fragmenten eines Schiefbruches — zurückgebliebene Höhle von Halbwallnussgrösse aufgedeckt, die mit gelbsprenkligen, fettig metamorphosirten Granulationen erfüllt ist. Nachdem dieselben ausgelöffelt sind, zeigt sich der Knochen stark sclerosirt. Es folgte auf den unbedeutenden Eingriff keine Reaction.

Am 18. Juli wird die Wunde von einem der Herren Assistenzärzte sondirt und ein erbsengrosser Meisselsplitter extrahirt. Am 19. Juli Fieber; am 21. rasch fortschreitendes Erysipel, gegen das vergeblich Jodpinselungen und Argent. nitric. versucht werden. Röthe stark fleckig; das Erysipel breitet sich gleichzeitig gegen den Oberschenkel und gegen den Fuss hin aus.

23. Juli. Fuss colossal geschwollen; an der äussern Seite des Sprunggelenkes Haut livide und stellenweis selbst hämorrhagisch suffundirt, so dass multiple Scarificationen gemacht werden, um die drohende Gangrän zu bekämpfen: reichliche venöse Blutung. Hochlagerung des Beins; Eisbeutel auf die Gelenkgegend. Patient hat sehr heftige Schmerzen.

26. Juli. Ein Abscess, einige Finger breit über dem Malleolus externus, wird gespalten.

28. Juli. Stillstand des Erysipels und Fieberabfall, dem sofort wieder eine bleibende, fast gleiche Fiebersteigerung folgt.

31. Juli. Die Vereiterung des Sprunggelenkes ist manifest: Crepitation im Gelenk, Bandapparat zerstört. Temperatur 40,4. Patient sehr heruntergekommen.

*) Ohne laufende Nummer. Vergl. pag. 45.

Am 1. August totale Resection des Fussgelenks, bei der der Sicherheit halber die Tibia oberhalb der oben erwähnten Knochenfistel durchsägt und $2^1/_2$ Zoll von derselben weggenommen werden. Da die Gelenkfläche des Talus verjaucht ist, so wird dieselbe in einer möglichst dicken Scheibe abgetragen. Suspendirter Gypsverband. Offene Wundbehandlung mit täglich 2maliger Carbolsäureaussprizung.

2. August. Temperatur um 1,6 Grad gesunken.

Patient bessert sich rasch, und treten keine weiteren Störungen ein.

Am 12. December ist die Resectionswunde völlig geschlossen, die Regeneration der Tibia eine sehr vollständige. Das Schlussresultat ist functionell ein sehr befriedigendes. Patient geht sehr gut mit etwas erhöhter Sohle. Verkürzung von etwa $^3/_4$ Zoll. Das neugebildete Gelenk nicht ankylotisch, sondern ein wenig beweglich.

Auch in diesem Falle wurde jeder Zweifel über die Bedeutung der Fussgelenksvereiterung durch die Untersuchung des resecirten Gelenkendes der Tibia behoben, welches, wie schon erwähnt, die nach der Consolidation zurückgebliebene Höhle im Knochen in sich einschloss. Dass der an und für sich höchst unbedeutende, keine febrile Reaction nach sich ziehende, operative Eingriff in keiner Beziehung zu der Vereiterung des Gelenks stand, konnte schon desshalb mit einiger Sicherheit angenommen werden, weil die ersten Zeichen einer Störung erst 17 Tage später eintraten. Es fand sich nun an dem mittelst der Resection entfernten Knochenstücke die beregte Höhle vollständig mit hochrother Granulation ausgekleidet, der Knochen selbst aber stark sclerotisch und durch reichliche Callusauflagerungen um fast das Doppelte verdickt. Im Markgewebe der Epiphyse nirgends Eiterung oder Missfärbigkeit des Marks. Hingegen war an den Gelenkflächen der Knorpel bis auf seifenartige Reste durch Maceration zerstört und der blossgelegte Knochen an seiner Oberfläche missfarbig. An dem abgesägten Stück fand sich ferner ein fest consolidirter, unter dem Malleolus internus ins Gelenk penetrirender Schiefbruch. Da der Bruch mit Erhaltung der freien Beweglichkeit des Sprunggelenkes consolidirt war, so ist es nicht sehr wahrscheinlich, dass er ein complicirter gewesen sei, und ist jedenfalls der fistulöse Aufbruch erst erfolgt, nachdem die ins Gelenk führende Spalte sich bereits geschlossen hatte. — —

Es sind dies seit den Mittheilungen von *Ritzmann*[*] die ersten Fälle erysipelatöser Gelenkvereiterungen, die ich zu beobachten Gelegenheit hatte, und erinnere ich mich aus meiner früheren Erfahrung nur eines einzigen Falles, von dem ich hinterher annehmen möchte, dass er hierher gehöre, während er mir damals völlig unverständlich geblieben war. Ein Mädchen von 18—20 Jahren kam mit einer ganz acuten und in kürzester Frist zum Tode führenden Verjauchung des linken Hüftgelenkes in unsere Behandlung, und die Anamnese ergab, dass die Affection mit Schüttelfrost und fleckiger Röthe über dem Knie angefangen. Wir diagnosticirten eine Osteomyelitis mit consecutiver Hüftgelenksvereiterung: aber bei der Autopsie fand sich das Markgewebe des aufgesägten Femur gesund.

So leicht man sich nun auch aus der, in schweren Fällen ausserordentlich tief und bis auf das Periost gehenden Infiltration, sowie aus der massenhaften Auswanderung weisser Blutzellen die Vereiterung eines Gelenks beim Erysipel erklären kann, so hat dieser Vorgang doch desshalb ein ganz besonderes Interesse, weil die schwersten periarticulären Phlegmonen, Eitersenkungen u. dergl. die Gelenke sonst ausnahmslos unberührt lassen, oder wenigstens nicht eiterige, sondern nur adhäsive und obliterirende Processe in denselben hervorrufen. Nur an der Hand entstehen, wie ich glaube, infolge von schweren Phlegmonen, Panaritien, traumatischen Sehnenscheidenvereiterungen etc., wenn sie sehr vernachlässigt werden und zu den bekannten colossalen Graden der Schwellung, venösen Stauung und Infiltration aller das Hand- und die Carpusgelenke umgebenden Theile führen, acute

[*] Berliner klin. Wochenschr. 1. Mai 1871.

Gelenkvereiterungen ohne einen eigentlichen Einbruch des Eiters von aussen ins Gelenk hinein ziemlich häufig (vergl. den bezügl. Abschnitt). Man findet dann aber auch alle Weichtheile bis unmittelbar an die Gelenkkapseln und diese selbst so von ausgewanderten lymphoiden Elementen vollgepfropft, dass es unerklärlich wäre, wenn die Auswanderung plötzlich an der freien Fläche des Kapselbandes aufhören würde und nicht sehr bald auch die Gelenkhöhle mit ihren Produkten ausfüllte.

Nach energischen Bepinselungen der Kniegelenksgegend mit Jodtinctur, einem Mittel, welches nach unseren Untersuchungen ebenfalls eine sehr lebhafte und ausserordentlich tief gehende Emigration der weissen Elemente des Blutes zur Folge hat — denn bei Thieren wenigstens greift an oberflächlich liegenden Skeletabschnitten der Auswanderungsprocess nicht bloss bis in die Gelenkhöhlen, sondern selbst bis in das Markgewebe der Diaphysen — habe ich übrigens wiederholt sehr bedeutende, acute Gelenkergüsse entstehen sehen. Zwei derartige Fälle kamen auch in dem letzten Jahre vor, und in dem einen waren, nach einer allerdings etwas heroischen Einpinselung, die Erscheinungen so schwer, dass ich telegraphisch nach ausserhalb gerufen wurde und man zwei Tage lang wohl an eine drohende Vereiterung des Kniegelenks denken konnte*).

---

*) Es ist eine bekannte Thatsache, dass zuweilen die seltensten Fälle rasch hintereinander in mehrfacher Zahl zur Beobachtung kommen. So kann ich denn aus dem Jahre 1874 noch einen weiteren Fall acuter erysipelatöser Gelenkvereiterung hinzufügen, der diesmal einen fast geheilten Verbrannten betrifft. Der schwere Verlauf dieses Falles ist noch dadurch besonders auffallend, dass gleichzeitig in der Klinik sonst keine Erysipele vorkamen:

Verbrennung 2. und 3. Grades der rechten Unterextremität bis zum Knie hinauf. Langsame Heilung. *Reverdin*'sche Hautüberpflanzungen. Erysipel. acute Vereiterung des Sprunggelenks sowie verschiedener kleiner Articulationen am Fuss. Amputatio femoris supracondylica. Heilung.

Ernst Weber, 31 Jahr, aus Schortau, glitt am 16. Dec. 72 mit dem rechten Fusse in eine mit glühenden Coaks gefüllte Grube und zog sich dadurch eine sehr schwere Verbrennung zu, die jetzt, nach $1\frac{1}{2}$ Jahren noch nicht verheilt ist.

Bei der Aufnahme des Kranken in die Klinik findet sich eine rechtwinkelige Contractur des Kniegelenks. Die ganze Wade von der Kniekehle bis fast zu den Malleolen herab bildet fast nur eine einzige granulirende, allerdings von einzelnen Epidermisinseln unterbrochene Fläche. Beginnende elephantiasische Verdickung der Haut am Fuss. Es wird der zweifelhafte Versuch gemacht, die ulcerirende Fläche noch zur Vernarbung zu bringen, und werden Oelverbände, später Reverdin'sche Transplantationen versucht: die Vernarbung scheint vorzuschreiten.

11. und 12. Mai: an der granulirenden Fläche erfolgen ohne bekannte Ursache hie und da Hämorrhagien venösen Charakters. Es bilden sich auf derselben Blutblasen, die platzend dunkles Blut in reichlicher Menge entleeren. Der Fuss wird stark oedematös. Kein Fieber. Gegen Abend des 12. Schüttelfrost mit Temp. von 40,4: beginnendes Erysipel am kranken Fuss. Dasselbe schreitet am nächsten Tage rasch bis zum Knie fort; dann erscheinen am 14. am Oberschenkel mehrere grosse dunkelrothe, nicht durch Lymphangoitisstreifen mit dem Hauptheerde verbundene Flecke.

15. Mai. Pinselung des ganzen Oberschenkels mit Argent. nitric. Das Erysipel steht am Oberschenkel still, an seiner Aussenseite eine tiefe phlegmonöse Infiltration zurücklassend, von der es lange scheint, als wenn sie abscediren wollte, doch bildet sich dieselbe später vollständig zurück. (Injectionen von Carbolsäure mit der *Pravaz*'schen Spritze.

Der Fuss bleibt stark geschwollen: Patient behält Temperaturen von 39—40 Grad. Am 23. Mai zeigt es sich, dass die Articulatio metatarso-phalangea hallucis vereitert ist und dass sich über ihr ein flacher Abscess auf dem Fussrücken bildet: ebenso fühlt man Fluctuation am inneren Malleolus und ist eine Vereiterung des Sprunggelenks wahrscheinlich.

Es werden zunächst beide Abscesse geöffnet. Der sofort unter das Mikroskop gebrachte Eiter, der in dem mit dem Ballengelenk communicirenden Abscess eine rahmige Consistenz und eine blassgelbe Farbe hat, in dem Abscess am Knöchel aber weinhefenfarbig ist, enthält keine Coccen oder Bacterien.

B. Pyämie.

Im Jahre 1873 entwickelte sich unter unserer Behandlung bei 9 Kranken Pyämie und zwar achtmal die metastasirende, und einmal die von *Hüter*, *Billroth* u. A. als Pyaemia simplex bezeichnete Form. Zweimal (Beob. 10 und 11) wurden Kranke mit bereits entwickelter Pyämie aufgenommen, in beiden Fällen war die Infection Folge vernachlässigter traumatischer Handgelenkvereiterungen. Ein 12. Pyämiefall endlich betraf eine verkannte penetrirende Kniegelenkswunde, die ausserhalb der Klinik, und nachdem bereits eine schwere Vereiterung eingetreten war, in unsere Behandlung kam. Die wegen drohender Infection vorgeschlagene Oberschenkelamputation wurde refusirt.

Bei Beurtheilung der von uns erzielten Erfolge sind diese drei Beobachtungen natürlich ausser Rechnung zu setzen, sodass also nur 9 Fälle zurückbleiben. Niemals, seit ich mich mit Chirurgie beschäftige, habe ich im Verhältniss zu der grossen Zahl der während der bezüglichen Zeit behandelten schweren Verletzungen und ausgeführten grossen Operationen so wenig Kranke an Pyämie verloren.

Ein einzigesmal in diesen 9 Fällen entstand die Pyämie bei einem Patienten, der schon vor Beginn der traumatischen Reaction und der Wundeiterung der antiseptischen Behandlung unterworfen worden war (Beob. 1), und zwar fiel diese Beobachtung wiederum auf jene Zeit der eben besprochenen cumulirten Misserfolge, die ich mit einem mehrmaligen Assistentenwechsel in Zusammenhang bringen zu müssen glaube (pag. 43). Die acht übrigen Kranken, die pyämisch wurden, waren solche, bei denen wir entweder wegen der Geringfügigkeit der Operation oder Verletzung von dem Lister'schen Verbande abstrahiren zu können geglaubt hatten, oder wo derselbe bei schon zuvor bestehender Eiterung in Anwendung kam. Dass er sich hier oft wirkungslos erweist, oder wenigstens auf technische Schwierigkeiten stösst, die erst überwunden werden können, wenn man mit der Methode vertrauter wird, habe ich bereits eingehend erörtert. Bei fünf dieser Kranken gingen der Entwickelung der Pyämie Erysipele voraus. Auch von diesen 8 Fällen kommen 5 auf jene Unglückszeit. Gegenwärtig ist seit 18 Monaten in der Klinik kein Fall von Pyämie vorgekommen, und nur 1 Fall von Pyaemia simplex in der Stadt vor nun ebenfalls fast einem Jahre*).

Die kurz skizzirten Krankengeschichten sind folgende:

— Die genaue Untersuchung ergiebt, dass auch das Fussgelenk sicher vereitert ist; im Ballengelenk sind bereits die Knorpel zerstört.

Amputatio femoris supracondylica, weil zu der transcondylären Form hinreichende Hautbedeckung fehlt; die Verbrennungsnarbe geht bis etwas über die Tuberositas tibiae.) Lister'scher Verband. Heilung per primam intentionem mit Bildung eines wunderschönen Stumpfes. — —

Die Autopsie des abgesetzten Fusses ergiebt Folgendes: Sprunggelenk vereitert, schlotterig, von blutigem, viele Fibrinflocken enthaltenden Eiter ausgedehnt. Kapsel an der inneren hintern Seite, nach rückwärts von der Sehne des M. tibialis postic., durchbrochen. Von hier Communication mit einem grossen flachen subcutanen und intermuskulären Abscess, der an der inneren Seite des Fusses und Unterschenkels sich ausbreitet. Kapsel des Sprunggelenks gewulstet, missfarbig, eitrig infiltrirt. Knorpel verdünnt, am Rande stellenweis bereits vollständig defect. Hinteres Fussgelenk in beginnender Vereiterung. Articul. talo-navic.: Kapsel stark gewulstet und geröthet, ihr Gewebe von kleinen hämorrhagischen Heerden durchsetzt. Articul. naviculo-cuneiform.: Synovialis geröthet; Synovitis pannosa leichten Grades; beginnende vasculäre Synechien der Gelenkflächen. Articul. metatarso-phalang. hallucis vollständig vereitert und zerstört; Knorpel bis auf geringe Reste an der Gehfläche des Capitulum vollständig verloren gegangen; der blossliegende Knochen rauh, Kapsel vorn und innen durchbrochen. — Auch im Kniegelenk die Synovialis abnorm geröthet und gewulstet, wennschon in nur mässigem Grade. Synovia wohl nicht erheblich vermehrt, nicht getrübt und vielleicht nur die gewöhnliche Zahl weisser Blutzellen enthaltend.

*) Die in der Tabelle erwähnte Oberschenkelamputation wegen eines Tumors Myeloid.

Pyämiefälle trotz correcter (?) antiseptischer Wundbehandlung:

Beob. 1. Wilhelm Brode, 48 Jahr alt. Aufgen. 23. Juni 73. Quetschwunde der drei ersten Zehen des linken Fusses: Lister'scher Verband. 4. Juli Schüttelfrost bei gut aussehender Wunde, der sich in den nächsten Tagen wiederholt. Delirien, Icterus. Tod am 13. Juli. Bei der Section an der Wunde und in den Venen der Extremität keine Veränderung; dagegen die ectatischen Venen in der Umgebung des Blasenhalses von puriform geschmolzenen Thromben gefüllt. Lungenmetastasen, eitrige Pleuritis. (Siehe genaueres bei den Fussverletzungen).

Pyämiefälle bei offener Wundbehandlung:

Beob. 2. Friedrich Franke, 14 Jahr alt. Aufgen. 9. Jan. 73 (siehe genaueres bei »Fussverletzungen«). Quetschwunde des linken Fussrückens mit Fractur des Os cuneif. prim. Nicht antiseptisch behandelt, nur weil momentan das Lister'sche Verbandmaterial auszugehen drohte, dessen wir für einige schwere, bereits in Behandlung befindliche Fälle dringend bedurften. Behandlung mit primärer Immersion 14 Tage lang: unmittelbar nach dem Herausnehmen aus dem Wasser rasche Temperatursteigerung und bald Schüttelfröste. Tod an metastatischer, dreizehntägiger Pyämie am 12. Feb. 73 nach vergeblicher Amputation.

Beob. 3. Adalbert Elchlepp, 13 Jahr alt (siehe »Erysipele« Beob. 19, sowie auch »Hüftgelenksresectionen«). Aufgebrochene, seit 2 Jahren bestehende, linkseitige Coxitis, wie sich später ergiebt mit dichtgedrängten vom blossen Auge sichtbaren Eruptionen von Miliartuberkeln auf der Synovialis. Am 16. Mai Resection des Gelenks mit Ausschabung der Fisteln und der perforirten Pfanne. Wegen starker Blutung aus dem Knochen wird ein carbolisirter Schwamm in die Pfanne gedrückt, der unbegreiflicherweise vergessen wird, und sicher als die einzige Ursache des später erfolgten Todes zu betrachten ist. Lister'scher Verband, minimale Reaction. Nach 14 Tagen entwickelt sich jedoch Fieber mit hektischem Charakter, welches auf eine beginnende Lungentuberculose bezogen wird, und da auch die bereits fistulös gewordene Wunde kein besonderes Aussehen zeigt, wennschon das Secret niemals Geruch oder Zersetzungsphänomene darbietet, so wird der antiseptische Verband am 10. Juni weggelassen. Unsere Erfahrungen über denselben waren damals noch gering, und hielten wir die von verschiedenen Seiten ausgesprochene Behauptung, dass er in den späteren Stadien die Verheilung der Wunden verzögere noch für begründet. Es folgten jedoch auf diesen Wechsel rasche Zunahme und Jauchigwerden der Secretion, so wie sehr hohe Abendtemperaturen. Es wird wegen der im Hüftgelenke nachgewiesenen Tuberkeleruption eine allgemeine Miliartuberculose angenommen. Tod am 19. Juni 73, fünf Wochen nach der Resection. Bei der Autopsie findet sich in der Pfanne der zum Theil mit Granulationen überwucherte, Borsdorfer-Apfelgrosse Schwamm, der aufquellend eine Achtgroschengrosse Perforation des Pfannengrundes verursacht hat und zur Hälfte ins Becken hineinragt, hier jedoch nur von einer ganz dünnen Eiterschicht umspühlt wird, sodass von den Bauchdecken aus kein Abscess zu fühlen war. Sämmtliche innere Organe frei von Miliartuberkeln. In den Lungen ein Dutzend kirschkerngrosse, in beginnender Erweichung begriffene, pyämische Heerde.

In Verbindung mit unseren übrigen Erfahrungen ist dieser traurige Fall von besonderem Interesse. Denn die Anwesenheit des Schwammes im Acetabulum wurde unter dem antiseptischen Verbande 14 Tage lang reactionslos ertragen und nach weiteren 10 Tagen, während allerdings Fieber sich zu entwickeln begann und das Aussehen der Wunde sich verschlechterte, trat keine Jauchung ein. Wäre bei den verschiedenen Untersuchungen der Wunde mit dem Finger der Schwamm wenigstens jetzt noch gefunden und extrahirt worden, so wäre der Kranke wohl noch durchgekommen, da bei der Autopsie keine Eitersenkung gefunden wurde und das resecirte Ende des Femur mit Granulationen überwachsen war. Auf das Weglassen des antiseptischen Verbandes jedoch folgte rasch Jauchung und tödtlicher Ausgang. Noch ist zu bemerken, dass auch in diesem Falle Schüttelfröste nicht beobachtet wurden.

Beob. 4. Wilhelm Kirchhoff, 22 Jahr (siehe veraltete Fracturen, Abschn. »Pseudarthrosen«). Pseudarthrose des Vorderarmes. Am 19. Juni Einschlagen von 4 Elfenbeinstiften in die Fragmentenden, offene Wundbehandlung. 25. Juli Schüttelfröste; Tod an Pyämie am 3. Aug. 73. Lungenabscesse. Pleuritis.

Beob. 5. Gottlieb Unger, 61 Jahre alt (siehe genaueres »Erysipele« Beob. No. 28). Amputation des Penis und Exstirpation der Leistendrüsen. Resection eines Stückes aus der Vena cruralis und profunda. Heilung bis auf eine kleine granulirende Fläche. Nach Aufhören mit dem Lister'schen Verband Erysipel; acht Schüttelfröste. Tod am 8. Januar 1874. Keine Metastasen: purulente Phlebitis der V. cruralis und iliaca.

Pyämiefälle bei Kranken, die schon an eiterigen Processen litten, als die antiseptische Behandlung eingeleitet wurde:

Beob. 6. Lucius Zimmermann, 9 Jahr alt. Chronische Kniegelenkseiterung, Drainage des Gelenks mit Entleerung käsigen Eiters am 12. März 73. Keine Reaction, aber auch keine Neigung zur Besserung. Anfang April zunehmendes Fieber mit hohen Abendtemperaturen. 21. April Resection des Kniegelenks. Rascher Verfall der Kräfte, was, wie in Beob. 3, auf eine acute Tuberculose bezogen wird. Am 30. April Tod. Bei der Section wider Erwarten und ohne dass Schüttelfröste dagewesen wären, Lungenabscesse, jedoch in keinem Organe Tuberkel. (Der Fall wird später ausführlicher mitgetheilt werden. Siehe die Abschnitte über Knieresection, sowie über Gelenkdrainage).

Beob. 7. Gustav Loss, 18 Jahre alt (siehe »Erysipele« Beob. 29). Erysipel der Unterextremität nach Jodpinselung. Erysipelatöse Vereiterung des Knie-, dann des Fussgelenks, hohe Oberschenkelamputation bei schon bestehender Pyämie. Tod am 17. Juni. Bei der Section nur subpleurale in Schrumpfung begriffene Infarcte, keine inneren Eiterungen.

Beob. 8. Selma Fischer, 3 Jahr alt (siehe »Erysipele« Beob. 22). Caries des Fussgelenkes: 11. Juni Ausschabung und Drainage. 20. Juni 73 Erysipel. 18. Juli Tod nach andauerndem hohem Fieber ohne Schüttelfröste. Bei der Section multiple Lungenmetastasen und doppelseitige eitrige Pleuritis.

Beob. 9. Julius Dietrich, 22 Jahr alt (siehe »Erysipele« Beob. 23). Fistulöse Caries der Keilbeine. Am 1. Juli 73 Dilatation der Fisteln und Einführung von Drainröhren: Lister'scher Verband. 3. Juli schweres Erysipel mit Lymphangoitis, welches zu ausgedehnter Abscedirung führt. 20. Juli Chopart'sche Fussamputation. 5. Aug. Tod an metastasirender Pyämie.

Bei zuvor nicht von uns behandelten Kranken beobachtete Pyämiefälle:

Beob. 10. Carl Schubarth, 52 Jahr. Unbedeutender Stich mit einer Sattlerahle in den Daumen, worauf acute Sehnenscheidenvereiterung und schwere Phlegmone des Vorderarmes folgen. Drei Wochen nach der Verletzung wird Patient, der bereits acht Schüttelfröste gehabt hat und icterisch ist, in die Klinik aufgenommen. Das Handgelenk und die kleinen Gelenke zwischen den Carpusknochen sind vereitert. Amputation des Oberarmes 9. Febr. 73. Tod am 15. desselben Monats. Keine Section.

Beob. 11. Friedrich Berthold, 21 Jahr. Hat sich vor 14 Tagen durch einen Fall in Glassplitter das Handgelenk eröffnet und wird bei vereitertem Gelenk und ausgesprochenem pyämischen Fieber in die Klinik aufgenommen. Amputation verweigert. 6. Juli 73 Resection des Handgelenkes. 14. Juli bei raschem Verfall der Kräfte auf eigenen, dringenden Wunsch doch noch am Humerus amputirt. Bei der Section Lungenabscesse u. s. w. (Siehe »penetrirende Gelenkwunden«).

Beob. 12. Träger, Kaufmann, 35 Jahr. Penetrirende Quetschwunde des Knies; Vereiterung des Gelenks. 10—12 Wochen nach der Verletzung bei drohender pyämischer Infection Oberschenkelamputation vorgeschlagen, die jedoch abgelehnt wird. Tod an metastasirender Pyämie. (Siehe »penetr. Gelenkwunden«).

Besonders hervorzuheben ist aus diesen zwölf Beobachtungen noch folgendes: Dreimal wurden bei der Section in den inneren Organen metastatische Abscesse gefunden, obschon bei Lebzeiten die Diagnose auf Pyämie nicht gestellt worden war, keine Schüttelfröste beobachtet wurden und das Fieber mehr den Charakter der Hectik gezeigt hatte (Beob. 3, 6 und 8). Es bestätigt dies die in den letzten Jahren von den verschiedensten Seiten her ausgesprochene Ansicht, dass viel mehr Kranke an den Folgen der septischen und purulenten Infection zu Grunde gehen, als man früher annahm. Umgekehrt konnten in Beobachtung 5, wo die Infection von einer purulenten Endophlebitis ausging, trotz acht Schüttelfrösten und relativ protrahirtem Verlauf nirgends im Körper irgend welche Heerderkrankungen aufgefunden werden. Ebenso merkwürdig ist es, dass in dem so interessanten auf pag. 52 u. flgd. ausführlich besprochenen Falle die durch Embolien von Endarterien entstandenen subpleuralen Infarcte nicht in Erweichung übergegangen waren, vielmehr deutliche Zeichen von Rückbildung und Schrumpfung erkennen liessen, während in den nicht unmittelbar an die Pleura anstossenden Partien der Lunge, sowie im ganzen übrigen Körper, nichts von pyämischen Abscessen, Höhleneiterungen oder dergl. aufgefunden werden konnte. Sollte sich hier doch vielleicht die Wirkung des Lister'schen Verbandes geltend gemacht haben, mit dem das infolge des Erysipels vereiterte Knie- und Fussgelenk, sowie später der Amputations-

stumpf des Oberschenkels umhüllt wurden? Ich werfe diese Frage auf, ohne ihr irgend welche Bedeutung beizulegen, weil auch Beob. 5 ähnliche, ungewöhnliche Verhältnisse zeigt.

Ein glücklicher Fall, wo die drohende, oder auch vielleicht schon begonnene, pyämische Infection noch durch eine hohe Oberschenkelamputation coupirt und Patient geheilt wurde, ist in dem Abschnitte »Gelenkentzündungen, Caries des Fusses« erzählt.

C. Septicämie.

Kein nach Lister's Methode behandelter Verwundeter oder Operirter wurde septicämisch, sodass im Verlauf des Jahres 1873 überhaupt nur zwei Fälle traumatischer Septicämie beobachtet wurden, beide ausserhalb der Anstalt bei poliklinisch behandelten Kranken*). Der eine von ihnen betraf eine offen behandelte Brustamputation, bei der durch einen mich vertretenden jüngeren Arzt ein rasch verhängnissvoll werdender Fehler in der Behandlung stattgefunden hatte. Zunächst war die Wunde — es handelte sich um eine einfache Ablatio mammae ohne Ausdehnung der Operation auf die Achselhöhle — schon gegen meinen Wunsch partiell vernäht worden, und als dann eine unbedeutende primäre Nachblutung aus einem Muskelästchen erfolgte, wurden die Blutgerinsel nicht herausgeräumt, sondern der Versuch gemacht, die Blutung durch einen Druckverband zu stillen. Die Folge davon war eine jauchige Phlegmone, der Patientin am 10. Tage erlag (siehe Brustamputationen). Im zweiten Falle folgte der durch Septicämie tödtliche Ausgang auf einen Steinschnitt bei einem älteren Manne. Die Operation hatte bloss in der Eröffnung der Pars membranacea bestanden und die Prostata war sicher nicht verletzt worden. Trotzdem entstand am 2. Tage ein schweres Infectionsfieber mit Schüttelfrösten, und Patient ging am 9. Tage, nachdem noch ausgeprägte Erscheinungen von Pleuropneumonie hinzugetreten waren, zu Grunde. An der Dammwunde waren keinerlei Veränderungen zu bemerken, das Peritoneum blieb frei. Leider konnte die Section nicht gemacht werden, sodass die Diagnose einigermaassen zweifelhaft bleibt. (Der Fall findet sich bei Gelegenheit des Steinschnittes eingehender besprochen).

Vier weitere Fälle von tödtlich verlaufender nicht traumatischer Septicämie waren einmal durch eine acute spontane Osteomyelitis der Tibia, einmal durch eine spontane, mit Gasentwickelung verbundene Verjauchung des Hüftgelenks der rechten und des Kniegelenks der linken Seite, und zweimal durch gangränescirende Rückencarbunkel bedingt. Auch in Betreff dieser Fälle muss ich auf die bezüglichen Abschnitte dieses Berichtes verweisen.

D. Tetanus.

Ein Fall von traumatischem Tetanus, der auf eine fast absolut prima intentione heilende Oberschenkelamputation folgte und trotz wenig acutem Verlauf tödtlich ablief, wird in dem Abschnitte »Verletzungen der Extremitäten, complicirte Fracturen des Femur« Beob. 5 mitgetheilt werden.

---

*) In den drei weiteren Monaten, auf die unser Bericht über die Lister'sche Methode behufs Gewinnung grösserer Zahlenreihen ausgedehnt wurde, kam noch ein Fall von traumatischer Septicämie vor und zwar bei einem in der Station behandelten Kranken mit Zermalmung beider Unterextremitäten und gleichzeitiger Zerreissung des Scrotums sowie des Damms. Es wurde zunächst der eine Oberschenkel amputirt; doch entwickelte sich an den nicht in den antiseptischen Verband einschliessbaren Scrotum und Damm eine rasch progrediente Verjauchung, die zur Septicämie führte. Die antiseptisch behandelte Amputationswunde blieb zunächst unverändert. Der Fall ist in der Tabelle (pag. 9) bereits erwähnt.

Syphilis.

Einige Bemerkungen über die chirurgische Behandlung der Syphilis.

An Syphilis und venerischen Geschwüren wurden 176 Kranke behandelt, zu denen noch 15 Fälle von Ozaena syphilitica hinzukommen, die jedoch besser bei den Krankheiten der Nase besprochen werden. Krankengeschichten liegen nur von den schwereren Fällen vor, und will ich daher zunächst bemerken, dass es sich sicher in mehr als der Hälfte der Fälle um die späteren Formen der secundären Syphilis und in einigen dreissig um schwerere, länger bestehende ulceröse Affectionen der äusseren Hautdecken, d. h. um rhypiaartige oder serpiginöse Geschwüre, um tief eingreifende Defecte, oder aber um knotige Infiltrationen — im letzteren Falle besonders an Nase. Wangen, Stirn — handelte. Bei einer erheblichen Zahl von Kranken waren gleichzeitig mehrere oder viele — zweimal zwanzig bis dreissig — syphilitische Geschwüre der äusseren Hautdecken vorhanden.

Die Behandlung war in allen diesen Fällen eine vorwiegend, mehrfach eine ausschliesslich locale. Innere Mittel: Quecksilber, Jod etc. wurden bei diesen Formen der tardiven Syphilis überhaupt nicht zu dem Zwecke verordnet, um durch sie die Verheilung der bestehenden Geschwüre zu bewirken, sondern um die Constitution zu verbessern und Rückfälle zu vermeiden, oder um gleichzeitig auf anderweitige, der directen chirurgischen Behandlung nicht zugängige, Localisationen der Syphilis einzuwirken. Die Sistirung der ulcerösen Processe und die Vernarbung der Geschwüre selbst, wurde dagegen stets durch äussere, und zwar vorwiegend mechanische, Mittel zu erzielen gesucht, und, wie sich alsbald zeigen wird, auch so gut wie ausnahmslos erreicht. Nicht selten wurde daher die interne Behandlung mit Antisyphiliticis erst später, nach völliger Verheilung der Localaffectionen begonnen, mehrfach aber auch den Kranken, wenn sie bereits allzu viel Arznei geschluckt, hinterdrein nur ein zweckmässiges Regime, eine modificirte Kaltwasserkur, in der Privatpraxis vielleicht eine klimatische Kur anempfohlen.

Bei den schweren Formen der ulcerösen Syphilis das Hauptgewicht zunächst auf die chirurgische Behandlung zu werfen, liegt ausserordentlich nahe, weil die betreffenden Kranken meist Jod und Quecksilber abwechselnd lange Zeit hindurch ohne oder wenigstens nicht mit genügendem Erfolg genommen haben, ja, wenn sie den niedersten Schichten der Gesellschaft angehören, oft genug einer kräftigen Kost und guten Pflege zunächst mehr bedürfen als aller Antisyphilitica, während eine energische örtliche Behandlung bei ihnen meistentheils noch gar nicht versucht ist.

Es ist sehr auffällig, wie ungemein fest, wenigstens in unseren Gegenden, die praktischen Collegen noch an der Ansicht festhalten, dass man die Syphilis ausschliesslich von innen heraus curiren müsse. Es ist mir wiederholt von sehr tüchtigen Aerzten, wenn sie sich überzeugen mussten, dass wir seit Jahren bestehende ulceröse oder knotige Affectionen

der Haut und Schleimhäute, mit denen sie sich endlos herumgeplagt, durch eine rein örtliche Behandlung in wenigen Wochen zur definitiven Verheilung brachten — allen Ernstes der Einwurf gemacht worden, dies Verfahren sei doch in hohem Grade bedenklich, insofern man nach Beseitigung der localen Manifestationen der Seuche nun allen und jeden Anhaltepunkt darüber verliere, ob und wann diese letztere selbst getilgt sei. Wenn die Localaffectionen durch innere Mittel weggebracht würden, sei man in dieser Beziehung sehr viel mehr gesichert.

Diese Argumentation mag für Manchen etwas bestechendes haben, und doch beruht sie sicher auf falschen Voraussetzungen. Denn zunächst könnte man sie mit gleichem Rechte bei einer Menge anderer constitutionellen Störungen geltend machen: so z. B. bei der Scrophulose, und doch scheut sich, Gott sei Dank, niemand die localen Manifestationen derselben mit äusseren Mitteln zu bekämpfen. Und weiter: haben wir denn bei irgend einer Behandlungsart überhaupt irgend welche sichere Beweise dafür, dass eine zuvor bestandene Disposition zu Erkrankungen wirklich getilgt ist; und wogegen richtet sich die Behandlung anders, als immer nur gegen die Symptome?

Sodann ist festzuhalten, dass die Localaffectionen, je schwerer sie sind, desto ungünstiger auf den Gesammtorganismus zurückwirken, und dass gewiss sehr häufig durch sie eine continuirliche weitere Durchseuchung des Körpers vermittelt, die allgemeine Disposition zu gleichartigen Localerkrankungen unterhalten wird. Dass sich in den localen Heerden das Gift besonders anhäuft und vermehrt, dass es hier zurückgehalten wird, ist gewiss nicht zu bezweifeln. Mit der Heilung der örtlichen Heerde, sei es auch durch äussere und selbst durch mechanische Mittel, wird eine gewisse Quote des Giftes vernichtet und eine Quelle, aus der dem Körper infectiöse Stoffe zufliessen, abgeschnitten.

Auf der anderen Seite wird der locale Factor, der bei jeder Einzelmanifestation einer constitutionellen Erkrankung wirksam gedacht werden muss, gerade was die Syphilis anbelangt, viel zu sehr unterschätzt. Dass es seine besonderen localen Gründe haben muss, weshalb ein syphilitisches Geschwür, ein Gummiknoten etc. sich gerade an dieser besonderen Stelle und nicht an einer anderen etablirt, ist ja selbstverständlich. Aber noch weit mehr können locale Verhältnisse die Heilung des bereits entwickelten Heerdes verhindern.

Wenn eine grössere Zahl syphilitischer Hautgeschwüre über den ganzen Körper ausgesäet sind, wird man gewiss Ursache haben, anzunehmen, dass bei ihrer Bildung der allgemeine Factor über den localen stark prävalirte. Anders ist es schon, wenn sich nur ein oder wenige Erkrankungsheerde bilden und zumal wenn dieselben besonders schwer sind: noch anders, wenn sie persistiren, eventuell selbst weiter umsichgreifen und in die Tiefe dringen, ohne dass neue Erkrankungen hervorbrächen. Und solche Fälle sind durchaus keine Seltenheiten, wo man z. B. ein knotiges, ulceröses Syphilid der Nase oder der Stirn bei einem Individuum findet, das trotz vielfacher innerer Kuren nicht geheilt wurde, während sonst nur höchst geringfügige Symptome der constitutionellen Syphilis vorhanden sind. Hier ist man doch zum mindesten gezwungen anzunehmen, dass die übrigen Gewebe, Körpergegenden und Organe für das syphilitische Gift wenig oder vielleicht auch gar nicht mehr reizbar sind, während an der einen Stelle eine ausserordentlich starke Empfänglichkeit für dasselbe besteht. Kann man durch örtliche Mittel diese besondere, locale Disposition tilgen, eine gesunde Gewebsproduction hervorrufen, so ist das betreffende Individuum relativ oder absolut gesund. Was geht uns ein präsumtives, im Körper cursirendes Gift an, das keine reizbaren Gewebe trifft, die durch dasselbe zu pathologischen Processen angeregt werden? Es existirt ebensowenig für den Kranken, als für den behandelnden Arzt.

Es ist jedoch auch der Fall denkbar, dass das in der Umgebung sowie im Grunde des

Geschwürs, oder überhaupt an der erkrankten Stelle angehäufte pathologische Gewebe nur für die Vernarbung ganz und gar ungeeignet ist, und dass deshalb das Geschwür fortbesteht, ja dass es sogar noch weiter um sich frisst, obschon die allgemeine Syphilis zur Zeit bereits ganz oder so gut wie ganz geheilt ist. Bei veralteten syphilitischen Localerkrankungen, die in einem einzigen Heerde bestehen, ist dies meiner Ansicht nach sogar keineswegs selten. Sie werden in späterer Zeit oft genug nur noch durch ungünstige locale Bedingungen unterhalten. Ich beobachte einige Kranke schon mehrere Jahre hindurch, die ich von schweren sog. tertiären Formen ausschliesslich auf operativem Wege geheilt habe und die, ohne dass sie nachher noch eine antisyphilitische, innere Kur gebraucht, völlig frei von weiteren Heimsuchungen der Syphilis geblieben sind. Wenn man sich durch anatomische Untersuchungen überzeugt hat, wie ausserordentlich schwer die örtlichen Veränderungen sein können, welche die syphilitisch erkrankten Gewebe darbieten, so kann man dies nur natürlich finden, und verliert der Ausspruch, den ich unbedenklich wage, dass es syphilitische Haut-, Schleimhaut- und Knochenerkrankungen bei nicht mehr Syphilitischen giebt, alles Paradoxe.

Ich bitte die Syphilidologen von Fach, die ja natürlich in allen diesen Fragen eine ganz andere Erfahrung besitzen als wir sie gewinnen können, die wir uns nur nebenbei und gelegentlich mit diesen Affectionen beschäftigen, meine Bemerkungen mit Nachsicht aufzunehmen. Es liegt mir nichts ferner als die Prätension, hier etwas neues sagen zu wollen und vielleicht, dass manche von ihnen den gleichen Werth auf die örtliche Behandlung der schweren Formen der Syphilis legen wie ich. Vielleicht dass sie alles dies schon längst gelehrt haben. Meine Absicht ist ausschliesslich die, die praktischen Collegen für eine Behandlungsweise zu erwärmen, die, soweit meine persönlichen Erfahrungen reichen, von ihnen noch kaum cultivirt wird. Denn selbst aus Badeorten, wo man sich mit der Kur der Syphilis specialistisch beschäftigt, sind mir wiederholt Patienten mit hässlichen, immer weiter um sich greifenden Geschwüren und Defecten des Gesichtes zugegangen, bei denen niemals eine energische örtliche Behandlung eingeleitet worden war, und die nachher durch eine solche sehr rasch geheilt wurden.

Die chirurgische Behandlung der Syphilis besteht theils in der Anwendung starker Aetzmittel, theils in der des Messers, der Scheere und besonders des scharfen Löffels.

Das Aetzmittel für sich allein, fast nur in dem Lapisstifte bestehend, der jedoch mit grossem Nachdruck angewendet wird, benutzen wir fast nur bei den acut um sich greifenden syphilitischen Geschwüren, wo der Gewebszerfall gegenüber der Gewebswucherung ganz in den Vordergrund tritt. Solche Fälle kommen ganz besonders im Rachen, am Gaumensegel, an der Nase und den Lippen, von der Schleimhaut ausgehend, vor, und es ist bekannt, dass sie zuweilen in wenigen Tagen die greulichsten, nicht wieder zu ersetzenden, Defecte erzeugen. Es gelingt hier sogut wie ausnahmslos durch eine einzige sehr energische Aetzung den ulcerösen Process zu sistiren, und wenigstens alles das zu conserviren, was noch vorhanden ist, während im besten Falle die Wirkung einer Schmierkur so spät eintritt, dass inzwischen noch Partien verloren gehen, die sehr gut zu retten gewesen wären.

Die Anwendung der Aetzmittel ist hier schon indicirt, um Zeit für die Anwendung und Einwirkung interner Mittel zu gewinnen. Ich erinnere mich aus meiner Studienzeit besonders genau zweier durch die colossale Rapidität, mit der die Zerstörung um sich griff, ausgezeichneter Beispiele. Vergeblich wurde hier durch Zittmann'sches Decoct, Schmier- und Hungerkuren versucht, den Zerstörungsprocess zu sistiren. Es gelang zuletzt; doch bei dem einen Kranken erst nach fast vollständigem Verlust der Nase, bei dem zweiten nach Verlust der Nase und der Oberlippe. Aetzmittel wurden, den damaligen Anschauungen gemäss, nicht benutzt.

Bei den chronischer verlaufenden, mit starker zelliger Wucherung verbundenen oder geradezu aus ulcerirten Gummiknoten hervorgehenden Geschwüren, benutzen wir die von mir für den Lupus empfohlene Therapie: indess hier mit sehr viel sicherem Erfolge, weil örtliche Recidive, die nach verheiltem Lupus leider ja so überaus häufig sind, fast niemals auftreten. Unter örtlichen Recidiven verstehe ich den erneuten Aufbruch der bereits vernarbten Stellen, da selbstverständlicherweise neue Eruptionen an bisher noch nicht erkrankten Körpergegenden durch diese Behandlung nicht verhindert werden können. Im Jahre 1873 ist unter sämmtlichen von uns behandelten Kranken eigentlich nur bei Einem ein zweimaliges örtliches Recidiv vorgekommen. Patient, ein ganz ungewöhnlich leichtsinniger und um seine Gesundheit unbesorgter Mensch mit ausgedehnten Zerstörungen der weichen Nase, hatte übrigens jedesmal die Klinik vor vollständiger Vernarbung der granulirenden Stellen verlassen und genügte bei seiner Rückkehr in die Klinik jedesmal eine neue kräftige Aetzung, um den aufs neue angefachten Zerstörungsprocess wiederum zu sistiren.

Ich muss jedoch bekennen, dass so traurige und völlig verwahrloste Syphilisfälle, wie sie sich in den syphilitischen Stationen der grossen Hauptstädte ansammeln, wie man sie z. B. in Wien sieht, wo sie wohl vorwiegend aus den von der Cultur noch wenig berührten Hinterländern zusammenfliessen, und wie sie namentlich auch in Russland vorkommen — bei uns nur selten beobachtet werden. Auf dem platten Lande, aus dem uns unser Krankenmaterial hauptsächlich zugeführt wird, kommt Syphilis überhaupt relativ nicht sehr häufig vor. Die Landbevölkerung selbst aber gehört zu der intelligentesten in Deutschland, ist über die Gefahren der bezüglichen Erkrankungen sehr gut unterrichtet und überall in der Lage, mit Leichtigkeit ärztliche Hülfe acquiriren zu können. Ich bestreite also nicht, dass es auch Fälle von ulceröser Syphilis giebt, die sich für die energischste locale Therapie unheilbar erweisen, wo immer wieder neue Ausbrüche erfolgen, die kaum gebildeten Narben wieder zerfallen, oder wo es selbst einmal nicht gelingt, den Zerstörungsprocess auch nur momentan zu sistiren. Bei uns sind dies sehr seltene Ausnahmen. Als unheilbar erweisen sich bei uns gewöhnlich nur die schweren Formen der visceralen oder der multiplen Knochensyphilis, oder die sich mit amyloider Degeneration und Albuminurie complicirenden Fälle. Und zufälligerweise betraf der einzige Fall von schwerer ulceröser Syphilis der Hautdecken, der in den letzten Jahren in der Klinik vorkam und nicht zur definitiven Heilung gebracht werden konnte, einen russischen Oberst mit vollständiger Zerstörung der Nase und der Oberlippe und vielfachen kleinen Geschwüren an den verschiedensten anderen Stellen, während z. B. ein College aus Russland mit seit Jahren bestehenden Ulcerationen des behaarten Schädels und der Nase in Monatsfrist geheilt wurde.

Unsere Behandlung chronischer syphilitischer Ulcerationen besteht also darin, dass dieselben zunächst mit dem scharfen Löffel bis auf den gesunden Untergrund mit grösster Sorgfalt ausgeschabt werden. Dabei wird nicht nur alles Granulationsgewebe und alle weichere zellige Wucherung entfernt, sondern auch die noch stärker vascularisirten, zellenreicheren und weicheren, bereits vernarbten Partien, die sonst leicht später aufs neue aufbrechen und ulceriren. Gewöhnlich überzeugt man sich dabei, dass die pathologische Gewebswucherung nicht durch die ganze Dicke der Cutis oder wenigstens nicht bis in die Muskulatur durchdringt. Zuweilen findet dieses jedoch statt und stösst man auf anämische, bereits käsig gewordene Gewebsmassen, die als runde, Bleistift- oder Finger-dicke Zapfen mehr oder minder tief in das Muskelfleisch eindringen, und nach deren Entfernung der Defect oft ein sehr eigenthümliches, bienenwabenartiges Aussehen darbietet. Diese Gewebsmassen sind meist fester, sodass der Löffel mit stärkerer Kraft und drehend geführt werden muss, indess nach aussen doch stets wieder von noch festeren sclerotischen Gewebslagen umgeben, die das Instrument auch da, wo es mit grossem Nachdruck

gebraucht wird, verhindern, in das gesunde Fleisch einzudringen. Grössere, geschwulstförmige, noch nicht, oder nur partiell, vereiterte Gummiknoten scheinen öfters so fest zu sein, dass sie überhaupt auf diesem Wege nicht entfernt werden können. Zufällig stiess ich gerade bei meinen ersten experimentirenden Versuchen an Syphilitischen mit dem scharfen Löffel auf derartige Bildungen und beziehen sich darauf einige gelegentliche Bemerkungen, die ich in meinem klinischen Vortrage über den Lupus, über die Consistenz syphilitischer Gewebswucherungen gemacht habe, und die ich, in der ihnen dort gegebenen allgemeineren Fassung, als irrthümlich zurücknehmen muss.

Leistet an den unterminirten Rändern des Geschwürs die Cutis Widerstand, so muss sie mit der Scheere abgetragen werden. Dabei, sowie bei der Ausschabung selbst, ist grosse Sorgfalt darauf zu verwenden, dass der Defect, den man erzeugt, an keiner Stelle treppenartig gegen die gesunde Haut abfällt, sondern ganz allmählich und flach in sie ausstreicht, weil nicht nur die Benarbung dadurch sehr erleichtert, sondern auch kleinere und besonders sehr viel glättere Narben gewonnen werden. Ist der Knochen im Geschwürsgrunde blossgelegt und gestattet es die Localität, so wird er, so weit er erkrankt, mit dem Meissel weggenommen, eventuell ebenfalls ausgelöffelt. Sequester, die hier oft unglaublich lange Zeit zur Lösung gebrauchen, werden, sobald die Demarkation eine gewiosse Lockerung der Verbindung herbeigeführt hat, ausgebrochen, die Knochenränder durch den scharfen Löffel gereinigt und geglättet. Im Berichtsjahre wurden derartige Operationen bei zwei Individuen ausgeführt. Einmal wurde bei einer Kranken mit einem seit circa zwei Jahren bestehenden syphilitischen Geschwür der Vorderfläche des Unterschenkels, in dessen Grunde die verdickte, grobwurmstichige Tibia blosslag, der Knochen in einer Ausdehnung von zwei Zoll und in einer ziemlich dicken Schicht abgemeisselt, bis statt des gelben, käsig infiltrirten, fast ganz anämischen Knochengewebes, rothes, gleichmässig blutendes zu Tage lag, und die Kranke rasch geheilt. In dem zweiten Falle wurde einem Manne im Beginne der fünfziger Jahre ein thalergrosser Sequester aus der ganzen Dicke des Schädels ausgebrochen und gleichzeitig die fistulös aufgebrochene, stark verdickte linke Clavicula mit dem scharfen Löffel ausgeschabt. Auch hier wurde sehr rasch die vollständige Vernarbung erzielt: doch wurde Patient später von einer syphilitischen Arthrocace des rechten Ellenbogengelenks befallen, die zum Aufbruch kam, und entzog er sich, um der proponirten Resection des Ellenbogengelenks zu entgehen, der Behandlung.

Einige sehr viel schwerere Fälle syphilitischer Knochenaffectionen, die in früheren Jahren auf die gleiche Weise behandelt wurden, sind bereits an anderen Orten von uns mitgetheilt worden, so von *Schede**) zwei Fälle centraler syphilitischer Caries im Caput tibiae und von *Risel***) eine Beobachtung von syphilitischer Dactylitis. Dem *Risel*'schen Aufsatze sind, auf Grund mehrerer anatomischer Präparate, gleichzeitig einige Bemerkungen über die noch so wenig bekannte syphilitische Arthrocace beigefügt, was ich hier noch einmal in Erinnerung bringen möchte, da die kleine Arbeit nicht überall die Beachtung gefunden zu haben scheint, die sie verdient. Wie mir *Hüter* gesprächsweise mittheilte, hat er später ebenfalls Gelegenheit gehabt, ossale syphilitische Gelenkentzündungen zu untersuchen und dieselben, sehr eigenthümlichen, Veränderungen gefunden wie ich. Doch ist mir nicht bekannt geworden, ob er irgendwo seine Resultate publicirt hat.

In allen Fällen von Ausschabung syphilitischer Geschwüre — ausser da, wo der Knochen

---

*) *Schede*: Ueber den Gebrauch des scharfen Löffels etc. pag. 37.

**) *Risel*: Berliner Klin. Wochenschr. Februar 1870.

blossgelegt werden musste — wurde der Defect nachträglich noch auf das kräftigste mit dem Lapisstifte ausgerieben, um eine möglichst starke traumatische Reaction zu erhalten. — Die weitere Behandlung war eine indifferente.

Eine gewisse Uebung erfordert der Gebrauch des Löffels bei den schweren knotigen Formen der Hautsyphilis im Gesicht, wo noch keine oder nur stellenweis eine geringe Ulceration aufgetreten ist. Es kommt hier, neben der Heilung, darauf an, die betreffende Hautpartie glatt zu schaben, um die Entstehung der eigenthümlich zerrissenen, pockenartigen Narben zu verhindern, die sonst als Krankheitsetiquette für das ganze Leben bestehen, was wenigstens zu einem erheblichen Theile gelingt. Der Löffel wird in parallel der Cutisoberfläche verlaufenden Strichen mit grosser Kraft geführt, die ganze Partie dann stark mit Arg. nitr. cauterisirt. Die Heilung erfolgt meist ausserordentlich rasch. Bei zurückbleibender starker Hautröthung wandten wir einigemal mit Erfolg die spätere Stichelung, wie bei Lupus, an.

Ueber die Behandlung aufgebrochener Bubonen mit dem scharfen Löffel, die im Berichtsjahre ebenfalls öfters zur Anwendung kam, will ich nicht näher eingehen, da man sich neuerdings auch in Wien von der Brauchbarkeit dieser von uns schon in unseren ersten Mittheilungen empfohlenen Methode, überzeugt hat. Ich habe die bezüglichen Bemerkungen von *Auspitz**) mit grosser Freude gelesen.

Ueber die Behandlung der Ozaena syphilitica nach gleichen Principien wird bei Gelegenheit der Krankheiten der Nase referirt werden.

Bei syphilitischen Periostitiden der Tibiae wurden neuerdings einigemale Einwickelungen mit Gummibinden mit sichtlichem Erfolg versucht. Die Hyperostose nahm ab, und die empfindlichen Schmerzen liessen nach.

Es folgen einige Excerpte von Krankenjournalen, die leicht zu vermehren gewesen wären.

1. Friederike Fressdorf, 19 Jahr alt, aber von noch fast kindlichem Körperbau, klein und schwächlich. Hymen intact. Mutter notorisch seit vielen Jahren syphilitisch. Von 7 Geschwistern lebt nur noch ein Bruder, der in seiner Jugend eine schwere Spondylitis mit Senkungsabscessen durchgemacht, die übrigen starben meist klein; mehrere boten die Symptome der Lues congenita dar.

Patientin selbst war bis vor einem Jahre gesund. 1872 nach Pfingsten entwickelten sich Geschwüre im Innern der Nase, die langsam die Nasenscheidewand zerstörten. Kleinere und grössere Knochensplitter wurden ausgestossen. Die Schmerzen in der Nase und Stirn waren zeitweilig sehr heftig, doch machte die Zerstörung offenbar nur sehr langsame Fortschritte. Später trat dann auch eine Halsaffection auf, die nach vollständiger Zerstörung der Uvula wieder verheilte: Patientin hatte über Schmerzen in den Tibiis zu klagen, und an der Vorderfläche der rechten bildeten sich Gummigeschwülste. Erst Ostern 1873 breitete sich die Zerstörung aus dem Innern der Nase auf die Hautdecken des Philtrum aus, zunächst immer noch sehr langsam vorschreitend. Erst vor 3 Wochen änderte sich plötzlich der Charakter der Affection und griff dieselbe nun mit solcher Rapidität um sich, dass bei der Aufnahme der Kranken am 17. Juni 73 bereits der ganze knorplige Theil der Nase fehlt und die colossal geschwollene Oberlippe ein rundes, thalergrosses, bis an den nach abwärts gedrängten rothen Lippensaum reichendes, mit dem Defect der Nase confluirendes Geschwür bildet. Die Ulceration hat noch in den letzten Tagen Fortschritte gemacht, Patientin die verschiedensten Mittel und Kuren erfolglos gebraucht, ohne jedoch im Stande zu sein, Genaueres über die Art der Mittel anzugeben.

Die ganze Geschwürsfläche wird in der Chloroformnarkose sofort energisch geätzt, worauf die Zerstörung sogleich stillsteht. Doch wird fünf Tage darauf die Aetzung noch einmal wiederholt und namentlich noch mehr auf die Innenfläche der Nasenhöhle ausgedehnt, die zuvor mit dem scharfen Löffel ausgeschabt wird. Das Septum osseum fehlt so gut wie ganz.

14. Juli 73. Patientin vier Wochen nach der Aufnahme bis auf eine pfenniggrosse gut granulirende Stelle der Oberlippe bereits vollständig geheilt. Die Oberlippe wird ganz gegen die Nase heraufgezogen. Patientin entlassen, mit der Weisung, zu Haus Jodkali zu gebrauchen und die Nase, deren Inneres überall gesunde Granulationen und nirgends ulcerirende Stellen zeigt, mit Adstringentien auszuspritzen.

---

*) *Auspitz:* Die Bubonen der Leistengegend; Archiv für Dermatologie und Syphilis 1873. III, 4.

31. Oct. lässt Patientin sich wieder aufnehmen; sie sieht blühend aus und hat an Körperfülle sehr zugenommen. Die Heilung ist dauernd geblieben. Neue Erscheinungen von Lues sind nicht aufgetreten. Das Innere der Nasenhöhle ist überall und vollständig vernarbt.

Der sehr stark nach oben verzogene Rand der Oberlippe wird nach der, von *Nélaton* für nach Hasenschartenoperationen zurückbleibenden Lippeneinkniffe angegebenen Methode herabgesetzt (7. Nov. 73) und später die totale Rhinoplastik mit federnden Stützlappen gemacht (1874).

2. Z., Kaufmannsfrau, 31 Jahr alt. Alte Syphilis mit bis ganz vor kurzem nur höchst unbedeutenden Symptomen, leichten Lymphdrüseninduration en, Alopecie. Ganz acut auftretende Rachenulceration. In zehn Tagen bildet sich eine viergroschenstückgrosse Gaumenperforation aus, so dass die Uvula nur noch von zwei schmalen Balken getragen wird. Stillstand nach einmaliger Aetzung mit dem Stift. Schmierkur. Geheilt mit stecknadelkopfgrosser Fistel in sechs Wochen.

3. M., Kaufmann, 27 Jahr alt. Zwei Jahr alte Syphilis. Acute totale Zerstörung des Gaumensegels. Einmalige Aetzung. Sistirung der Zerstörung. Jodkali. Geheilt in sieben Wochen. Patient erhält eine *Suersen*'sche Platte, mit der er gut spricht.

4. H., Prediger, 36 Jahr alt. Infection geleugnet. Zweithalergrosses serpiginöses, tiefgreifendes Geschwür der Stirn. Keine sonstigen Erscheinungen von Lues. Scharfer Löffel, Aetzung. Geheilt in sechs Wochen. Nach Jahresfrist kein Recidiv.

5. R. S., 52jähriger Mann. Vor mehr als 20 Jahren syphilitisch inficirt, seit etwa 15 Jahren jedoch angeblich ganz frei von Secundäraffectionen. Kinder gesund. Seit $1^1/_2$ Jahren schweres, partiell ulcerirtes, tuberculöses Syphilid der Nase und der angrenzenden Wangentheile. Scharfer Löffel, Aetzung. Geheilt in Monatsfrist. Später Stichelung wegen noch vorhandener Röthe und nochmalige Abreibung mit dem Stift. Relativ glatte, wenig auffällige Narbe.

6. Z., Kaufmann, circa 30 Jahr alt. Die gleiche Affection wie im vorhergehenden Falle, von der Nase auf die Stirn sich erstreckend, seit drei Jahren bestehend, mehr und mehr sich verschlimmernd. Scharfer Löffel, Aetzung. Geheilt in 3 Wochen. Kein Recidiv nach dreiviertel Jahren.

7. Carl Knoll, Bäckergesell aus Rosperswenda, 29 Jahr alt. Alte Syphilis. Multiple, tiefe und grosse, sinuöse Ulcerationen der Unterextremitäten, besonders der Waden, stellenweis bis in die Muskulatur eindringend. Auslöffelung, Abtragung der Ränder mit der Scheere, Cauterisation. Schmierkur. Geheilt entlassen nach vier Wochen.

8. Auguste Weissenberg, 39 Jahr alt. Infection geleugnet. Flacher sehr weicher, den grössten Theil der Nase einnehmender Lupus syphiliticus. Leichte Knochensyphilis. Abschabung und Aetzung. Nase völlig geheilt und glatt benarbt nach drei Wochen. — Patientin stellt sich später wiederholt vor; kein Recidiv.

9. K., Oeconomenfrau, 52 Jahr alt. Alte Syphilis, Infection geleugnet. Ueber den Körper verstreut multiple braun pigmentirte Narben von verheilten serpiginösen Geschwüren. Am linken Kniegelenk ein stellenweis von vernarbten Hautpartien unterbrochenes gürtelförmiges, serpiginöses Geschwür, welches namentlich in der Kniekehle sehr tief greift. Auslöffelung und Aetzung. Einzelne zapfenförmige Fortsätze gummösen Gewebes müssen bis in die Muskulatur der Gastrocnemii hinein mit dem scharfen Löffel verfolgt werden. Da das Kniegelenk in einem Winkel von 120 Grad fixirt ist, wird gleichzeitig Gewichtsextension angewandt. Geheilt in 8 Wochen mit gestrecktem Knie. Heilung nach fünf Vierteljahren als dauernd constatirt.

10. Anna Rammelt aus Mücheln, 29 Jahr alt. Vor $9^1/_2$ Jahren inficirt. Schwere allgemeine Syphilis. Rachenaffectionen, Hautgeschwüre, Ozaena, Hyperostosen der Tibiae und Ulnae u. s. w. Gegenwärtig bestehen noch halbhandtellergrosse und kleinere Hautgeschwüre an verschiedenen Stellen der Stirn, der Wange, der Kniegelenksgegenden, der Wade. Ausschabung und Aetzung. Schmierkur. Sämmtliche Geschwüre nach vier Wochen vernarbt. Später Jodkali. Besserung der übrigen Symptome.

11. A., 46jähriger Holzhändler: inficirt vor zwei Jahren. Seit $1^1/_2$ Jahren bestehen eine grosse Zahl charakteristischer serpiginöser Hautgeschwüre an den Extremitäten, den Schultern, Rücken, Brust, Scrotum, die trotz fortwährender mercurieller Kuren entweder gar nicht zur Heilung gebracht werden können, oder immer wieder aufbrechen. Auslöffelung und Aetzung. Rasche Heilung, doch entzieht sich Patient vor vollendeter Benarbung der Behandlung, so dass einzelne granulirende Partien wieder ein schlechtes Aussehen gewinnen und wieder in Geschwürsform übergehen. Nochmalige Ausschabung und Aetzung. Patient verlässt abermals zu früh die Klinik, so dass noch einmal leichtere Rückfälle eintreten, und drei Monate vergehen, bis Patient definitiv geheilt ist. Ausserdem Schmierkur und später Jodkali. Seit jetzt 9 Monaten dauernd geheilt.

12. W., 46 Jahr alt, Restaurateur. Alte Syphilis. Circa 20 viergroschen- bis handtellergrosse, flache, serpiginöse Geschwüre über den ganzen Körper verstreut. Ausschabung und Aetzung. Geheilt in fünf Wochen. Später Schmierkur. Kein örtliches Recidiv nach mehr als einem Jahr.

13. L. S., Lohndiener, 35 Jahr alt, ungeheuer heruntergekommen, abgemagert, schlaf- und appetitlos. Gegen dreissig viergroschenstück- bis thalergrosse, zum Theil sehr tiefgreifende Geschwüre finden sich an Kopf, Stamm und Extremitäten. Unterextremitäten am meisten erkrankt. Die syphilitische Wucherung geht hier zum Theil bis ins Muskelfleisch. Ausschabung und Aetzung, Abtragung der Ränder mit der Scheere. Geheilt in zehn Wochen. Schmierkur. Kein Recidiv seit mehr als einem Jahre.

14. Marie Ketter, 25 Jahr alt, puella publica. Allgemeine Syphilis. Neben andern Erscheinungen der Lues finden sich an den Nates 5 grosse, bis $2^1/_2$ Zoll im Durchmesser haltende, tief eingefressene, jauchende Geschwüre. Ausschabung, Abtragung der Hautränder mit der Scheere. Geheilt entlassen nach noch nicht ganz 3 Wochen.

Von den von uns behandelten 176 Syphiliskranken ist ein 27jähriges Mädchen später in ihrer Heimath, wahrscheinlich an Hirnsyphilis, verstorben. Die Section wurde nicht gemacht. Patientin, die an Plaques mouqueuses im Munde und Gummigeschwülsten verschiedener Knochen litt, klagte gleichzeitig über heftige, bis zur Unbesinnlichkeit gehende Kopfschmerzen und schwere Schwindelanfälle. Nach einer Schmierkur und dem späteren Gebrauch von Jodkali war sie, anscheinend erheblich gebessert, entlassen worden. Emilie Thiele, 27 Jahr alt, aus Quellendorf. Aufgen. 22. Dec. 72. Entl. 21. Febr. 73.)

Besonders erwähnenswerth sind noch zwei Fälle von diphtheritischem Chancre. In dem einen Falle, der einen 28jährigen Tischler betraf, war die Hälfte der Glans verloren gegangen und erfolgten nach der Aufnahme in die Klinik so heftige, fast erschöpfende Blutungen, dass das Ferrum candens angewandt werden musste. Die Behandlung bestand in der Application von Solutio plumbi nitrici concentrata mit Hülfe von Bäuschen von Wundwatte. In dem zweiten hatten sich neben oberflächlichen Geschwüren an Praeputium, Glans und Penis zwei diphtheritische Chancre des Hodensackes gebildet, die, als Patient drei Wochen später der Klinik zugeführt wurde, einen grossen Theil des Scrotums zerstört und Prolaps beider Testikel herbeigeführt hatten. Doch war die Demarcation bereits eingeleitet; grosse Partien des Scrotums stiessen sich brandig ab oder wurden mit der Scheere entfernt. Die Heilung erfolgte, wie es ja selbst nach den grössten, ja fast totalen Defecten des Scrotums die Regel ist, ohne zurückbleibende Störung, unter guter Bedeckung der Testikel durch Heranziehung der Nachbarhaut. (Franz Schwarze, 18 Jahr alt, aus Reinsdorf. Aufgen. 16. Sept. 73. Entl. 21. Oct. 73.)

2. Krankheiten der Extremitäten.

A. Verletzungen der Extremitäten. 695 Fälle.

1) Knochenbrüche: frische subcutane, veraltete, complicirte. 232 Fälle. 2) Hand- und Finger-, Fussverletzungen. 172 Fälle. 3) Luxationen. 53 Fälle. 4) Verletzungen der Extremitäten ohne Knochenbruch und Luxation: Zerreissungen und Zermalmungen der Weichtheile. Leichtere Wunden. Penetrirende Gelenkwunden. Gefässverletzungen und Unterbindungen in der Continuität. Distorsionen. Contusionen. 194 Fälle. 5) Erfrierungen. 11 Fälle. 6) Verbrennungen. 33 Fälle.

Es ist ein sich von selbst ergebender Brauch, den topographischen Theil klinischer Berichte mit den Krankheiten des Kopfes zu beginnen. Ich halte es jedoch für zweckmässig, diesmal die Extremitäten voranzustellen, weil die an ihnen vorgekommenen Verletzungen und Operationen naturgemäss das Hauptmaterial für unsere Versuche mit der antiseptischen Wundbehandlung liefern mussten, die unseren diesmaligen Bericht nun einmal stark dominirt.

1. Knochenbrüche an den Extremitäten.

Die Zahl sämmtlicher behandelter Fälle (mit Ausschluss der complicirten Fracturen der Finger, Zehen, Metacarpus- und Metatarsusknochen, welche bei Gelegenheit der Hand- und Fussverletzungen besonders besprochen werden sollen) beträgt 232; und zwar handelte es sich um 166 frische, 38 veraltete und 28 complicirte Fracturen.

Uebersicht sämmtlicher im Jahre 1873 behandelten Knochenbrüche.

Obere Extremität:	Frische subcutane Brüche	Veraltete Brüche	Complicirte Brüche	Summa
Collum scapulae	1	—	—	1
Clavicula	16	1	—	17
Collum humeri	11	—	—	12
Diaphyse des Humerus	2	1	3	5
Untere Epiphyse des Humerus	8	2	—	9
Beide Vorderarmknochen . . .	19	3	6	28
Ulna allein	10	—	—	10
Diaphyse des Radius	4	3	—	7
Untere Epiphyse des Radius .	29	4	—	33
Metacarpus	2	—	—	2
Finger-Phalangen	2	—	—	2
Summa	104	14	9	126

Untere Extremität:	Frische subcutane Brüche	Veraltete Brüche	Complicirte Brüche	Summa
Schenkelhals und Trochanter . .	4	6	—	10
Oberschenkeldiaphyse	22	4	4	30
Patella	1	—	1	2
Beide Unterschenkelknochen . .	11	7	14	32
Tibia allein	10	1	—	11
Fibula allein	13	4	—	17
Calcaneus	—	2	—	2
Metatarsus	1	—	—	1
Summa	62	24	19	105
Total	166	38	28	232

Frische subcutane Knochenbrüche.

Obere Extremität.

Clavicula: 16 Fälle. Sie wurden ohne Ausnahme mit dem *Sayre*'schen Heftpflasterverbande behandelt, der wirklich eine Art Ei des Columbus darstellt, und den ich hiemit allen denjenigen, die ihn noch nicht versucht haben, dringend anempfehlen möchte. Er ist nicht nur von allen sonst bekannten Verbänden der weitaus wirksamste, sondern auch der gleichzeitig für Arzt und Kranken bequemste, namentlich bei kleineren Kindern, bei denen ja Clavicularbrüche so häufig vorkommen. Eine kurze Beschreibung des Verbandes findet sich in dem Jahresbericht von *Virchow* und *Hirsch* für das Jahr 1870, Bd. II, pg. 573. Der Verband besteht aus drei langen Heftpflasterstreifen, die bei Erwachsenen 3, bei Kindern 2 Finger breit sein und sehr gut kleben müssen. Die erste Tour beginnt in der Mitte der inneren Seite des Oberarms der leidenden Körperhälfte und wird spiralig nach hinten und oben über die äussere Fläche des Oberarms, dicht unter der Schulter hinweg zum Rücken, dann unter der Achsel der gesunden Seite hindurch bis zur Mamma geführt. Sie hebt die Schulter und zieht sie mit grosser Kraft nach hinten und oben. Die zweite Tour beginnt auf der gesunden Schulter und geht schief nach abwärts über die Brust unterhalb des rechtwinklig flectirten Ellenbogengelenkes des Arms der leidenden Seite herum und dann schief über den Rücken nach ihrem Ausgangspunkte zurück. Sie hat die Aufgabe, den Ellenbogen noch mehr zu erheben und den Arm zu fixiren. Die dritte — Mitella — -Tour umfasst das Handgelenk. Beide Enden derselben werden an der Vorderfläche des Thorax hinaufgeschlagen und auf der Höhe der kranken Schulter so befestigt, dass sie die Fracturstelle decken. Diese Tour, deren Wirkung noch durch das Gewicht des hängenden Vorderarms verstärkt wird, drückt den nach oben gerichteten Scheitel des »Fracturwinkels« nach abwärts. Sie ist besonders nützlich und wirksam wenn die Fractur mehr in der Mitte der Clavicula und jedenfalls nicht zu weit nach aussen liegt. Schulterhöhle und Contactflächen zwischen Thorax und Arm müssen eventuell etwas mit Wattepolstern geschützt werden. Wenn ich nun auch mit *Schönborn* bestreiten muss, dass man mit diesem Verbande jeden Clavicularbruch ohne jede Spur einer Dislocation heilen könne, so gebe ich doch zu, dass dies häufig möglich ist, und dass die Methode in jedem Falle bessere Resultate liefert als jede andere Verbandart. Etwa die Hälfte der in diesem Jahre beobachteten und auf diese Weise behandelten Clavicularbrüche wurden ohne oder fast ohne Dislocation geheilt.

Fractura scapulae. Auch für Brüche des Collum scapulae scheint der *Sayre*'sche Heftpflasterverband sehr brauchbar zu sein, wie ich einem in diesem Jahre beobachteten Falle

entnehme. Der erste, spiralig verlaufende, Streifen erhebt den nach abwärts und — wenigstens in dem bezüglichen Falle — auch ziemlich stark nach vorn gesunkenen und etwas nach einwärts gedrehten Gelenkkopf sehr gut, und Scapula und Humerus werden durch die zweite Tour sehr gut fixirt und in Contact gehalten.

Otto Lehmann, 2 Jahr alt, aus Schotterei, in Behandlung genommen 1. Nov. 73, ist vor drei Wochen gefallen, kann seitdem den rechten Arm nicht gebrauchen und zeigt die charakteristische Formveränderung der Schulter. Näheres über den mechanischen Vorgang ist nicht zu eruiren. Bei Besichtigung des Kindes ist die Schulter etwas medianwärts verschoben, der Arm wird stark nach einwärts rotirt gehalten. Die Contoure des Acromion springen abnorm scharf hervor, der Gelenkkopf ist nach abwärts gesunken, wie bei einer beginnenden sog. paralytischen Luxation. Durch Zug in der Längsachse des Armes entfernt sich der Gelenkkopf noch stärker vom Acromion, so dass zwischen ihm und dem Caput humeri namentlich vorn und hinten tiefe Gruben, durch den Luftdruck, sich bilden. Man fühlt bei Wiederholung dieser Manipulation jedesmal starke Knochencrepitation, doch kann von der Achselhöhle aus das abgebrochene, mit nach abwärts gezogene Stück der Scapula nicht gefühlt werden.

Möglicherweise handelt es sich in solchen Fällen öfters mehr um Abreissung des Kapselbandes vom Rande der Cavitas glenoidea mit Absprengung nur eines kleineren Knochenstückes: im vorliegenden Falle dann vielleicht mehr vom vorderen, inneren Umfange der Gelenkfläche der Scapula. Vielleicht mögen auch reine Kapselabreissungen vorkommen. Mir ist aus der Literatur nichts darüber bekannt. Der Processus coracoideus bewegte sich übrigens nicht mit, und das Gleiche constatirte ich auch in sämmtlichen drei oder vier Fällen dieser Verletzung, die ich bis jetzt gesehen habe. Ich bemerke dies desshalb, weil *Lotzbeck* die Fractura colli scapulae jenseits des Proc. coracoideus — Fract. colli scapul. chirurgici — nach den bis jetzt vorliegenden Mittheilungen für sehr viel häufiger hält.

Nach Anlegung des *Sayre*'schen Heftpflasterverbandes steht der Gelenkkopf des Humerus durchaus normal zur Scapula. Dies ist auch noch der Fall, als am 1. Dec. 73 der Verband definitiv abgenommen wird. Auch veränderte der Gelenkkopf in den nächsten Tagen seine Stellung nicht. Indess gebraucht das Kind den Arm vor der Hand noch so gut wie gar nicht, so dass sich nichts über die Functionsfähigkeit sagen lässt. (Spätere Nachrichten fehlen).

Am Humerus kamen 21 frische Fracturen zur Behandlung, von denen merkwürdigerweise die grosse Zahl von elf das Collum chirurgicum betrafen. Alle waren sie durch erhebliche, die Schulter treffende Gewalten erzeugt und zum Theil mit ganz colossalen Ecchymosirungen und bedeutender Schwellung verbunden. Sie wurden sämmtlich mit Achselkissen und einer grossen, die Schulterwölbung übergreifenden Pappschiene behandelt und heilte keiner ganz ohne Dislocation. Es blieb mindestens eine geringe Verkürzung des Armes zurück, die bei Besichtigung und Vergleichung der rechtwinklig im Ellenbogen flectirten Arme von der Rückseite her auf $^1/_3$—$^5/_4$ Zoll geschätzt wurde. Die Function des Armes wurde in keinem Falle gestört.

Nicht einberechnet in unsere Statistik ist der folgende höchst interessante Fall von inter partum acquirirten mehrfachen Fracturen: einer Ablösung der rechten oberen Humerusepiphyse von der Diaphyse, Fractur der linken Clavicula und Subluxation der letzteren in ihrer Sternalverbindung. Das mir durch die Freundlichkeit meines Collegen *Olshausen* zugewiesene, neugeborne Kind wurde in der Klinik einmal verbunden, starb aber bereits am 5. Tage. Der Sectionsbefund folgt.

Achtes Kind der Fabrikarbeiterin Sondershausen. Die 7 früheren Kinder lebend geboren, doch dauerten die Wehen jedesmal 2 bis 3 Tage. Diesmal frühzeitiger Wasserabfluss und völlige Sistirung der Wehen. Bei der Exploration der Kreisenden durch einen der Assistenten der geburtshülflichen Klinik zeigt sich eine Beckenendlage mit vorgefallenem rechten Fuss. Tractionen. Nach Entwickelung des Rumpfes zeigt sich, dass der rechte Arm gestreckt am Kopf vorbei in die Gebärmutterhöhle hineinragt, während der linke flectirt um den Nacken der Frucht geschlungen ist. Lösung des rechten, dann des linken Armes: Extraction des Kopfes durch den Veit'schen Handgriff. Kind, asphyktisch geboren.

kommt nach einiger Zeit zu sich. Es kann, wie sich bald herausstellt, den rechten Arm nicht bewegen; an der linken Clavicula zeigt sich eine Fractur.

24. Nov. 73 wird das Kind in der chirurgischen Klinik vorgestellt. Bei der Untersuchung findet sich die linke Clavicula nahe der Ansatzstelle des Lig. coraco-claviculare gebrochen, zwar ohne typische Dislocation, jedoch so beweglich, geradezu flottirend, dass schon dieserhalb eine zweite Continuitätstrennung nahe der Articul. sternoclavicul. angenommen werden muss. Drückt man auf die Fracturstelle, während man einen Finger auf die Artic. sternoclavic. legt, so fühlt man sich das Gelenkende stark erheben, so dass entweder eine Bänderzerreissung oder eine Fractur durch den Knorpel vorhanden sein muss. Uebrigens fühlt man auch bei ruhiger Lage hier einen kleinen, abnorm vorspringenden Knochenrand an der Clavicula.

Am rechten Humerus findet sich eine stark winklige Infraction in der Gegend des chirurgischen Halses. Der Scheitel des Winkels ist nach hinten und aussen gewandt. Die Ausgleichung des Winkels, resp. die Reduction, erfolgt unter lautem, knackenden Geräusch, indem eine an der inneren Seite des Humerus stehen gebliebene Knochenlamelle zerbricht.

Guttaperchaschiene mit Heftpflaster; Heftpflasterverband für die linke Clavicula. Wenige Tage darauf Tod an Lungenatelectase.

Bei der Autopsie zeigt sich an der Clavicula, der oben erwähnten Stelle entsprechend, ein ziemlich reiner Querbruch. Im Sternoclaviculargelenk starke Bänderdehnung mit leichter Subluxation. Am rechten Humerus eine Ablösung des bis zum chirurgischen Halse herab beim Neugebornen noch knorpligen Gelenkkopfes von der Diaphyse. Die Ablösung ist ungewöhnlich rein in der Grenze zwischen Knorpel und Knochen erfolgt; nur an der inneren Seite verläuft der Bruch etwas durch den Knochen. Hier war bei Lebzeiten offenbar der Knochen zunächst nur infrangirt gewesen und wurde bei der Reduction erst völlig getrennt.

Solche inter partum acquirirte Fracturen am Humerus und Schultergürtel sind ziemlich häufig. Ich mag deren wohl gegen ein Dutzend gesehen haben, und zwar handelte es sich mehrfach, wie in diesem Falle, um multiple Fracturen. Einmal sah ich an derselben Extremität gleichzeitig Clavicula, Collum scapulae und Collum humeri gebrochen. Einzelne Fälle waren ausserdem mit Zerrung des Plexus und totaler Lähmung des Arms complicirt. Einige derartige Beobachtungen aus meiner Praxis sind kürzlich von H. D. *Seeligmüller* mitgetheilt worden. (Ueber Lähmungen, welche Kinder inter partum acquiriren. Berlin. klin. Wochenschr. 1874 No. 40. Auch bei älteren Kindern und selbst bei Erwachsenen sah ich wiederholt »angeborne« Deformitäten der Schulter, die zweifelsohne auf solche bei der Geburt erlittene Fracturen zurückgeführt werden mussten. Viel seltener sah ich unter gleichen Verhältnissen Knochenbrüche an den Unterextremitäten. Doch habe ich beispielsweise vor wenigen Tagen an einem sechs Monate alten Kinde wegen Pseudarthrose des Unterschenkels die Resection mit nachfolgender Knochennaht gemacht. Vierzehn Tage nach der Geburt wurde hier eine wachsende winklige Verbiegung des Unterschenkels in der Mitte der Diaphyse bemerkt, so dass man wohl mit ziemlicher Sicherheit annehmen kann, dass das Kind die Fractur bereits während der Geburt erlitt, wenn sie auch etwas später zuerst bemerkt wurde.

Zwei Fälle von Fractur des Körpers der Diaphyse des Humerus boten nichts Bemerkenswerthes dar.

Acht Fracturen sassen an der unteren Epiphyse; sechsmal darunter war der Condylus internus (Epicondylus) abgebrochen, einmal nur der Condylus externus. Diese letztere Fractur penetrirte ins Gelenk; doch war der Radius nicht verschoben. In einem Falle endlich handelte es sich um einen Querbruch der unteren Humerusepiphyse dicht über dem Cubitalgelenk. Alle Fälle wurden in abwechselnder Flexions- und Extensionsstellung mit aller 8—10 Tage gewechselten Gypsverbänden behandelt. Ankylose oder nennenswerthe Gelenksteifigkeit blieb in keinem Falle zurück.

Von 62 Fracturen am Vorderarm betrafen 19 beide Vorderarmknochen. 10 den Kör-

per der Ulna, 4 den des Radius allein. Dazu kamen 29 typische Fracturen der unteren Radiusepiphyse.

Was zunächst die letzteren anbelangt, so wurden dieselben — wie seit Jahren — ausnahmslos mit einer einfachen volaren Bretschiene behandelt. Dieselbe reicht von den Fingerspitzen bis nahe an den Ellenbogen, hat im Allgemeinen die Form der Hand und des Vorderarmes und ist für die leichteren Fälle gerade, für die schweren, mit seitlicher Dislocation der Hand verbundenen, hingegen im Ansatze des Handtheiles an den Vorderarmtheil in einem Winkel von etwa 135° auf die Kante geknickt (pistolenförmig). Die Ränder der Schiene sind stark gekerbt, damit die Bindentouren nicht abgleiten. Nach guter Polsterung mit Watte wird der Arm auf der Schiene in einer mittleren Stellung zwischen Pronation und Supination durch Binden befestigt, nachdem unter die Bruchstelle eine feste, drei Finger starke Watterolle untergeschoben ist. Die Hand steht demnach in leichter Flexion. Der Verband wird nach Bedürfniss gewechselt. Nach drei Wochen passive Bewegungen. Die Resultate sind durchschnittlich bessere als nach Anwendung des Gypsverbandes, unter dem einmal doch leichter Dislocationen entstehen, besonders wenn er noch bei starker Schwellung der Handgelenkgegend angelegt wird, und der in anderen Fällen — zumal bei poliklinisch behandelten Kranken — chronische Oedeme veranlasst, welche ihrerseits wieder die Entstehung der so fatalen, oft Monate lang dauernden Steifigkeit und völligen Unbrauchbarkeit der Finger begünstigen.

Die übrigen 33 die Diaphysen von Ulna und Radius betreffenden Fracturen wurden sämmtlich im Gypsverbande behandelt. Functionelle Störungen blieben nach denselben in keinem Falle zurück.

Ueber 2 Fracturen des Metacarpus und 2 subcutane Fingerfracturen ist nichts Besonderes zu bemerken. Die letzteren wurden mit Holzschienchen und Heftpflasterstreifen behandelt.

Untere Extremität.

Brüche des Schenkelhalses kamen frisch nur viermal zur Behandlung und endeten dreimal mit dem Tode. Die Verhältnisse waren aber auch bei den hochbejahrten Patienten so ungünstig wie denkbar.

1. Rhenius, 80jähriger Schuhmacher. Fractura colli femoris dextri intracapsularis, durch Fall auf den Trochanter in der Stube entstanden. Sehr bald Secessus involuntarii, Decubitus, Lungenkatarrh. Tod nach 4 Wochen. Die Behandlung hatte bei dem alten Manne nur in der Lagerung auf Kissen bei flectirtem Knie und Hüftgelenk bestanden. Die Section zeigt einen rein intracapsulären Bruch mit Erhaltung der Retinacula Weitbrechtii in Form feiner, die Fragmente noch zusammenhaltender Bindegewebsstränge, so dass die Dislocation eine geringe ist.

2. Ziemann, 79jährige Frau. Fall in der Stube auf den grossen Trochanter; extracapsulärer Bruch. Trotz ausserordentlicher Unreinlichkeit der Kranken, die Alles unter sich gehen lässt, so dass bald ein leichter Decubitus entsteht, war der Verlauf in den ersten Wochen ein günstiger. In der 4. Woche Lungenerscheinungen, hypostatische Pneumonie mit ausgesprochener Dämpfung, blutige Sputa, viel Husten, hohes Fieber. Tod in der 5. Woche. — Gewichtsextension.

3. Krebs, alte, seit Jahren an Tabes dorsualis leidende Jungfer. Fall auf den Trochanter. Fuss nach aussen umgefallen, aber keine Spur von Verkürzung. Gewichtsextension. Tod an Marasmus nach 4 Wochen. Bei der Autopsie rein intracapsulärer Bruch: keine Andeutung beginnender Callusbildung.

4. Louise Krüger, 54 Jahr. Fall auf den Trochanter 2. Juni 73. Verkürzung 1 Zoll. Gewichtsextension mit 10, später mit 17 Pfd. auf dem Heberahmen. Unter beträchtlicher Callusbildung consolidirt in 10 Wochen. Verkürzung 1—$1\frac{1}{2}$ Centim. Patientin lernt mit einem Schienenapparat, der einen Sitzring trägt, bald gehen, und geht jetzt sehr mässig hinkend, ohne weitere Beihülfe und ohne Stock.

Ich kann nach meinen bisherigen Erfahrungen die Behandlung der Schenkelhalsfracturen mittelst der Gewichtsextension auf dem Heberahmen, der allerdings gut construirt sein muss, dringend empfehlen. Namentlich alte, unbeholfene und corpulente Leute können auf keine andere Weise so bequem behandelt werden. Das Inordnungbringen des Bettes und die Defäcation lassen sich, ohne dem Kranken Schmerz zu machen, von einer einzigen Person und selbst von einer Frau leicht besorgen. Auch auf die acute traumatische Hüftgelenksentzündung, die begreiflicher Weise auf jeden solchen Bruch, mag er nun intra- oder extracapsulär sein, folgt, hat die Gewichtsbehandlung offenbar einen günstigen Einfluss. Ich habe doch schon mehrfach erlebt, dass die Kranken selbst eine stärkere Belastung des Beins durch Vermehrung des Gewichts verlangten und die sofortige Milderung des Schmerzes anerkannten. Die functionellen Resultate finde ich nach Anwendung der Gewichtsextension ebenfalls besser wie bei jeder anderen Methode, und kann man unbeschadet des Resultates den Kranken es gestatten, sobald die erste Reaction vorüber ist und die Schmerzhaftigkeit des Hüftgelenkes etwas nachlässt, die Lage öfters zu wechseln und eine mehr sitzende Stellung einzunehmen.

Ist die verletzt gewesene Extremität nach der Heilung nicht im Stande, die Körperlast zu tragen, so lasse ich, wie in Beob. 4, einen bis zur Schuhsohle herabgehenden Schienenapparat anfertigen, der am Oberschenkel mit einer Lederhülse in Verbindung steht, die genau so construirt ist wie bei einem künstlichen Fusse. Die Kranken lernen mit diesem Apparat bald gehen, und durch den Gebrauch kräftigt sich die Extremität in der Regel so weit, dass sie ihn früher oder später wieder ablegen können. Für die Armenpraxis mag die von *Julius Wolff* construirte Modification der *Sayre*'schen oder *Taylor*'schen Schiene ihres geringen Preises halber zu empfehlen sein, da sich der erwähnte Schienenapparat natürlich nicht billig herstellen lässt. Doch habe ich noch keine eigenen Erfahrungen über die *Wolff*'sche Schiene sammeln können.

Brüche der Oberschenkeldiaphyse. 22 Fälle, darunter 2 Infractionen bei kleinen Kindern:

Subcutane Fracturen des Oberschenkels.

No.	Name und Alter.	Tag der Aufnahme.	Oertlicher Zustand der Fractur.	Art der Behandlung.	Zeitdauer bis zur Consolidation.	Schlussresultat.
1.	Carl Block, 19 Jahr.	28. Jan. 73.	Fractur des rechten Oberschenkels durch Ueberfahrung entstanden, an der Grenze zwischen mittlerem und unterem Drittel. Verkürzung nur $^5/_4$ Zoll, aber sehr starker Schiefbruch.	Gewichtsextension mit 17 Pfd. und 8 Pfd. Contraextension; Patient sehr unruhig und unverständig. Am 31. Tage noch keine Consolidation; Exasperation, Gypsverband.	Nicht genau zu bestimmen, weil Gypsverband zu lange gelegen; vielleicht 8 Wochen.	Verkürzung $^5/_4$ Zoll; Patient hinkt ein wenig, geht jedoch bequem stundenweit.
2.	Friedrich Böttcher. 21 Jahr.	4. Febr. 73.	Fractur des rechten Oberschenkels etwas unterhalb der Grenze zwischen mittlerem und unterem Drittel. Patient erst 8 Tage nach der Verletzung aufgenommen.	Gewichtsextension mit 15 Pfd.	16 Tage (resp. 24 Tage nach der Verletzung).	Verkürzung 1 Centim. Geht ohne zu hinken. Ein in den Pubertätsjahren acquirirtes, ziemlich beträchtliches Genu valgum des fracturirten Beins, zeigt sich nach der Consolidation völlig beseitigt.
3.	Albert Rauschenbach, 4 Jahr.	18. Febr. 73.	Schiefbruch des linken Oberschenkels in der Mitte, durch Fall auf ebener Erde entstanden. Verkürzung $^3/_4$ Zoll.	Gypsverband mit Beckengurt.	28 Tage.	Verkürzung $^1/_2$ Centimeter.
4.	Franz Kupfer. 3 Jahr.	28. Febr. 73.	Fractur des rechten Oberschenkels an der Grenze zwischen oberem und mittlerem Drittel, durch Fall auf ebener Erde entstanden. Verkürzung 1 Centim.	Gewichtsextension mit 9 Pfd., trotz grosser Unruhe des Kindes durchgeführt.	29 Tage.	Keine Verkürzung.
5.	Carl Tauer, 38 Jahr.	16. März 73.	Fractur des linken Oberschenkels im unteren Drittel, Schiefbruch mit sehr starker Dislocation.	Gewichtsextension mit 18, dann 30 Pfd.	21 Tage. Durch Auffallen eines Rollenträgers erfolgt wenige Tage später eine neue Fractur des schon fest gewordenen Callus. Consolidation in 15 Tagen bei 18 Pfd.	Verkürzung $^5/_4$ Centimeter.

6.	Louis Wietzmann, 18 Jahr.	23. März 73.	Schiefbruch des rechten Oberschenkels in der Mitte durch ein gegenrollendes, den Patienten umwerfendes Fass entstanden. Verkürzung 5/4 Zoll.	Gewichtsextension mit 15 Pfd.	22 Tage.	Verkürzung 1 Centimeter.
7.	Adolph Köbert, 21 Jahr.	24. März 73.	Sturz von einer Treppe, Schiefbruch des rechten Oberschenkels etwas unterhalb der Mitte.	Gewichtsextension mit 12, dann mit 17 Pfd.	30 Tage.	Keine messbare Verkürzung.
8.	Friedrich Hoffmann, 16 Jahr.	19. Juni 73.	Schiefbruch des rechten Oberschenkels an der Grenze zwischen oberem und mittlerem Drittel, durch Verschüttung entstanden. Das obere Fragment hat die Muskeln gespiesst und liegt an der vorderen Seite des Oberschenkels mit der Spitze unmittelbar unter der Haut, während das untere sich nach hinten dislocirt hat. Zwischen beiden Fragmenten dicke Muskelmassen. Es gelingt auf keine Weise, die Fragmente in Contact zu bringen und die Muskelspiessung zu beseitigen.	Gewichtsextension mit 16 Pfd. und 7 Pfd. Contraextension, ohne wesentlichen Erfolg.	Starke Callusbildg. aber keine Consolidation wegen der Muskelinterposition. Nach 11 Wochen Exasperation und Gypsverband. — Nach 7 weiteren Wchn. immer noch keine Consolidat. Neuer Gypsverbd. Consolidation erst Ende Januar — nach 6 Monaten — constatirt.	Verkürzung 3 1/2 Centimeter.
9.	August Köppe, 14 Jahr.	20. Juni 73.	Schiefbruch des rechten Oberschenkels in der Mitte mit starker, typischer Dislocation durch Sturz aus 60 Fuss Höhe	Gewichtsextension mit 10 Pfd., später aus äusseren Gründen mit Gypsverband vertauscht.	Circa 8 Wochen.	Noch nicht 1 Centim. Verkürzung.
10.	Carl Blechsmidt, 25 Jahr.	28. Juli 73.	Fractur des linken Oberschenkels in der Mitte durch Sturz von einem Dach. Sehr starke Dislocation, starkes Blutextravasat. Gleichzeitig Fractur des Vorderarmes links und der Radiusepiphyse rechts.	Gewichtsextension mit 15 Pfd.	29 Tage.	Verkürzung 1 Centim.
11.	Carl Merz, 49 Jahr.	3. Oct. 73.	Fractur des rechten Oberschenkels dicht unter dem grossen Trochanter, durch Hufschlag entstanden.	Gewichtsextension mit 15 Pfd.	17 Tage.	Am 31. Tage geht Patient, kaum hinkend, bereits ohne Stock. Verkürzung innerhalb der Grenzen der Messfehler (im Journal auf 2 Linien) angegeben.

No.	Name und Alter.	Tag der Aufnahme.	Oertlicher Zustand der Fractur.	Art der Behandlung.	Zeitdauer bis zur Consolidation.	Schlussresultat.
12.	Gustav Müller, 23 Jahr.	15. Oct. 73.	Schiefbruch des rechten Oberschenkels in der Mitte mit starker Dislocation, durch Verschüttung entstanden.	Gewichtsextension mit 15 Pfd., durch ungewöhnlichen Unverstand und grosse Unruhe des Kranken sehr erschwert.	50 Tage.	Verkürzung nicht ganz 2 Centim.
13.	Samuel Schulze, 62 Jahr.	16. Oct. 73.	Doppelfractur des linken Femur, durch Sturz aus beträchtlicher Höhe. Obere Fractur 5 Zoll unter dem grossen Trochanter, untere 3 Zoll über dem Knie.	Gewichtsextension mit 18 Pfd.; der Fall jedoch dafür ganz ungeeignet, da Patient, ein schwerer Potator, im höchsten Grade unruhig und unvernünftig. In der 5. Woche Gypsverband.	Consolidation constatirt am oberen Bruch erst nach 3, am unteren nach $5^1/_2$ Monaten!	Verkürzung 1 Zoll.
14.	Carl Welsch, 17 Jahr.	19. Oct. 73.	Fractur des rechten Oberschenkels in der Mitte durch Fall aus mässiger Höhe, Schiefbruch.	Gewichtsextension mit 12 Pfd.	25 Tage.	Verkürzung $^1/_2$ Centim. oder Null.
15.	Hermann Arnold, 42 Jahr.	20. Dec. 73.	Schiefbruch des rechten Oberschenkels etwas über der Mitte, durch Fall aus beträchtlicher Höhe entstanden. Schwere Wunden an Stirn und Gesicht.	Gewichtsextension mit 15 Pfd.	28 Tage, wonach Fractur zwar fest ist, aber etwas zu federn scheint. Gypsverband.	Der Fuss ist bei wiederholten Messungen deutlich um $^1/_2$—$^3/_4$ Cent. verlängert.
16.	Louise Hemsendorf, 6 Jahr (Poliklinik).	10. Aug. 73.	Fractur des rechten Oberschenkels etwas über der Mitte; durch direkte Gewalt (Auffallen eines Schrankes) hervorgerufen. Querbruch.	Gypsverband am 8. Tage.	Verband nach der 5. Woche abgenommen; consolidirt.	Keine Verkürzung.
17.	Kohleis (Knabe), 7 Jahr (Poliklinik).	7. Oct. 73.	Fractur des rechten Oberschenkels etwas über der Mitte; durch Ueberfahren entstanden. Schiefbruch mit grossem Blutextravasat und starker Schwellung.	Gypsverband am 5. Tage.	Verband nach der 6. Woche abgenommen; consolidirt.	Verkürzung 1 Centim.

18.	Ottomar Wessel, $2^1/_2$ Jahr (Poliklinik).	11. Nov. 73.	Fractur des linken Oberschenkels im oberen Drittel durch Fall im Zimmer auf die Diele.	Gypsverband.	Verband nach der 5. Woche abgenommen; consolidirt.	Keine Verkürzung.
19.	Otto Andrae, 6 Jahr.	1. Aug. 73.	Difform geheilte Fractur des linken Oberschenkels im oberen Drittel. Sehr starke Winkelstellung, Verkürzung 6 Centimeter.	Osteoclase. Gypsverband in abducirter Stellung mit Flaschenzug.	Verband nach 7 Wochen abgenommen; consolidirt.	Minimale Verkürzung. Patient geht ohne zu hinken. Nur beim Laufen tritt eine leichte Behinderung der Extremität hervor.
20.	Wilhelm Strube, $2^1/_2$ Jahr.	21. Febr. 73.	Infraction des rechten Oberschenkels dicht über dem Knie, durch Fall entstanden. Leichte, aber typische Winkelstellung.	Gewichtsextension mit 8 Pfd.	Nach 6 Wochen geheilt entlassen.	Keine Verkürzung.
21.	Louise Lea, $2^3/_4$ Jahr (Poliklinik).	30. Juni 73.	Wahrscheinlich durch Rachitis begünstigte, jedoch durch einen Fall veranlasste Infraction des linken Oberschenkels an der Grenze von mittlerem und unterem Drittel. Typische Winkelstellung. Bei der Vorstellung des Kindes, am 5. Tage nach der Verletzung, ist die Bruchstelle etwas federnd und lässt sich der Knochen in der Chloroformnarkose ohne erhebliche Gewalt und ohne dass man ein Knacken hörte gerade biegen.	Kleisterverband.	Verband in der 5. Woche abgenommen; consolidirt.	Keine Verkürzung.
22.	Wilhelm Thieme, 19 Jahr.	27. Febr. 73.	Fractur des rechten Oberschenkels in der Mitte, durch Verschüttung im Schacht entstanden.	—	—	Tod am nächsten Tage an gleichzeitiger Contusio cerebri.

Einige Bemerkungen über die Behandlung der Brüche des Oberschenkels mit Gewichten.

Wie die Kriegschirurgischen Mittheilungen von *Lücke** und der letzte Jahresbericht von *Socin*** zeigen, sind die Ansichten über den Werth der Gewichtsextension bei der Behandlung der Fracturen der Oberschenkeldiaphyse noch getheilt, und die Resultate, welche von anderer Seite mit dieser Methode erzielt wurden, nicht so günstig, als die von mir gewonnenen. Sehr gegen meinen Wunsch werde ich dadurch veranlasst, noch einmal auf diesen Gegenstand zurückzukommen, den ich bereits zu verschiedenen Malen, wenn auch mehr gelegentlich oder doch nur sehr in der Kürze besprochen***) und über den ich namentlich auch durch zwei meiner Schüler habe berichten lassen†).

Um Missverständnissen vorzubeugen, will ich zunächst hervorheben, dass ich keineswegs der Ansicht bin, als ob bei der Behandlung der Oberschenkelbrüche die erhärtenden Verbände ganz von der permanenten Extension verdrängt werden sollten. Bei jedem neueren, zumal mechanischen, Verfahren ist es wünschenswerth, die Grenzen seiner Anwendung anfangs so weit hinauszuschieben, als es ohne Schaden für die Kranken geschehen kann, theils um seine Technik rasch auszubilden, theils gerade um zu limitirten Indicationen für seinen Gebrauch zu gelangen. So haben wir denn auch eine Reihe von Jahren hindurch die Fracturen des Oberschenkels fast ausschliesslich mittelst der Gewichtsextension behandelt, und wenden dieselbe auch jetzt noch in der grossen Mehrzahl der Fälle an. Ohne behaupten zu wollen, mit meinen Erfahrungen bereits zu einem festen Abschlusse gekommen zu sein, glaube ich vor der Hand zu folgenden Aussprüchen berechtigt zu sein:

1. Die Behandlung der subcutanen Brüche der Oberschenkeldiaphyse mittelst der in Frage kommenden Methode und bei Ausschluss jeglicher circulärer Compression des gebrochenen Gliedabschnittes durch Binden, Schienenstücke und dergl. giebt in einer sehr grossen Zahl von Fällen die rascheste und voluminöseste Callusbildung, die schnellste Consolidation und die geringsten Verkürzungen.

2. Besondere Vorzüge hat das Verfahren bei sehr starker Dislocation sehr schiefe Brüche und bei Brüchen im oberen Drittel; und zwar bei letzteren um so mehr, je grösser die Neigung des oberen Fragmentes ist, eine Abductionsstellung einzunehmen. Dann — wie schon *Erichsen* hervorgehoben — ganz besonders bei sehr musculösen (oder wenigstens mit sehr voluminösen Oberschenkeln versehenen) Individuen. Man kann daher wohl sagen, dass die Gewichtsextension gerade in den am schwierigsten zu behandelnden Fällen am meisten zu empfehlen ist. Die Resultate, welche der Gypsverband, selbst in den Händen des geübtesten Gypstechnikers, unter den angedeuteten Verhältnissen liefert, sind, gleichgültig, welche besondere Verbandart angewendet wurde, durchschnittlich schlechter, und zwar ebensowohl in Betreff der Heilungsdauer, als in Betreff der nach der Consolidation zurückbleibenden Verkürzungen. Hingegen bietet die Gewichtsextension bei Fracturen dicht über dem Knie, Querbrüchen etc. meist keine besonderen Vortheile.

---

*) *A. Lücke*, Kriegschirurgische Fragen und Bemerkungen. Bern 1871.

**) *A. Socin*, Jahresbericht der chirurgischen Abtheilung des Spitals zu Basel von 1873. Basel 1874.

***) Jahresbericht von *Virchow* und *Hirsch* für 1866. Bd. II. — Berliner Klin. Wochenschr. 1866. No. 20. — Weitere Mittheilungen über die Benutzung der Gewichtsextension bei den Schussfracturen des Oberschenkels, mit besonderer Berücksichtigung der von mir im Jahre 1866 gewonnenen Erfahrungen, habe ich auch im Jahre 1869 bei Gelegenheit der Naturforscherversammlung zu Innsbruck gemacht. Leider bin ich immer noch nicht dazu gekommen, den Inhalt meines dort gehaltenen Vortrages für den Druck fertig zu stellen.

†) *A. Bidder*, Ueber die Behandlung einfacher Oberschenkelfracturen mittelst der Gewichtsextension. Langenbeck's Archiv XV, pag. 58. — *E. F. Meyeringh*, Ueber die Behandlung von Oberschenkelfracturen durch permanente Extension mit Gewichten. Inaug.-Diss. Halle 1872.

3. Bei Fracturen mit gleichzeitigen ausgedehnten Hautwunden, grossartigen Sugillationen, Verletzungen des Perinäums, welche es verhindern, dem Verbande die gehörige Stütze am Becken zu geben u. s. w., ist die permanente Extension ausschliesslich zu benutzen. Ebenso wird man sich ihrer mit Vortheil da bedienen, wo der Verletzte erst spät, bei schon bestehender beträchtlicher Geschwulst, ins Hospital gebracht wird.

4. In Betreff der complicirten Fracturen des Oberschenkels, auf die ich hier nicht weiter eingehen kann, will ich nur erwähnen, dass durch die permanente Extension, insofern sie den Oberschenkel selbst völlig frei lässt, die gleichzeitige Anwendung antiseptischer Verbände ausserordentlich erleichtert wird. Zum mindesten ist es oft gerathen, für die erste Zeit der stärkeren Secretion von den erhärtenden Verbänden zu abstrahiren, da sie einestheils die wünschenswerthe vollständige Umhüllung des Gliedes mit den antiseptischen Verbandstoffen unmöglich machen, andererseits doch nicht mit so absoluter Sicherheit rein gehalten werden können, als es nothwendig ist, wenn man des Erfolges sicher sein will. Für Fälle, wo die Neigung zur Dislocation eine geringe ist, mag die auf pag. 96 Fig. 5 abgebildete Blechrinne genügen.

5. Unerlässlich ist es dagegen, dass die Individuen, die dieser Behandlung unterworfen werden sollen, ruhig und relativ verständig sind. Bei Kindern ist dieselbe daher durchschnittlich zu verwerfen; ebenso, selbstverständlicher Weise, bei delirirenden Kranken, Säufern, Personen, die nicht im Stande sind, die fortgesetzte Rückenlage einzuhalten etc. In jedem der letzten Jahre haben wir einen oder mehrere derartige Verletzte aus den untersten Schichten der Gesellschaft zu behandeln gehabt, die auf einer so niedrigen Bildungsstufe standen, dass sie schlechterdings nicht dazu zu bringen waren, auch nur einigermaassen still zu liegen. Indess sind dies doch seltenere Ausnahmen. —

Anlangend die Technik, so würde man sich sehr irren, wenn man annähme, dass die Aufgabe, die dem behandelnden Arzte hier zufällt, mit der Anhängung des Gewichts erschöpft sei. Die Sache ist keineswegs so einfach! Vielmehr bin ich der Ansicht, dass die Behandlung der Oberschenkelfracturen mit Gypsverbänden eine geringere Uebung und Gewandtheit erfordert, als die mittels der permanenten Extension. Ebenso ist eine unausgesetzte Controle des Kranken nothwendig, so dass sich die Behandlung mit Gewichten vorwiegend für die Spitalpraxis eignet. Fasse ich die von mir gewonnenen Erfahrungen zusammen, so kann ich dieselben etwa folgendermaassen formuliren und folgende weitere Sätze aufstellen:

6. Zur Befestigung des Gewichts ist die Heftpflasteransa allen anderen Hülfsmitteln bei weitem vorzuziehen. Wird sie aus gut klebendem Pflaster und in der gehörigen Breite hergestellt, durch eine Anzahl circulärer Pflastertouren verstärkt, so trägt sie bequem 30 Pfd., ohne sich zu lösen: die äusserste Belastungsgrenze, bis zu der wir es nothwendig gefunden haben in exceptionellen Fällen vorzugehen. Für völlig unbrauchbar halte ich die Befestigung der Extensionsschlinge an einem Gypsstiefel. Schon bei Benutzung von nicht viel mehr wie 5 Pfd. ist die Entstehung von Decubitus theils auf dem Spann, theils an der Insertionsgegend der Achillessehne nicht mit Sicherheit zu vermeiden. Auch *Billroth*, der sich eine Zeit lang für den Gypsstiefel hatte einnehmen lassen*), stimmt neuerdings in diesem Punkte mir bei**). Die Kranken beginnen oft erst zu klagen, wenn schon sehr tiefgehende Druckflecke entstanden sind. Den Decubitus aber durch stärkere und genauere Polsterung vermeiden zu wollen, ist eine Illusion. Er entsteht, sobald der Gypsverband durch Abmagerung und Abschwellung des Gliedes

*) Kriegschirurgische Briefe p. 262 u. 263.
**) Chirurgische Klinik, Wien 1869—70. p. 277.

lockerer zu werden beginnt und nun durch das angehängte Gewicht gegen die zwei ihn aufhaltenden Theile, den Fersenhöcker und den Spann, verzogen wird. Eine erheblich grössere Belastung als bei Gypsstiefeln, Pappbottinen und dergl. halten die Kranken schon aus, wenn man die Extremität bis dicht an die Bruchstelle hinauf sehr genau mit einer Flanellbinde einwickelt und an dieser die aus einem festen Stoff, am besten aus breitem, gewebten Bande bestehende Ansa in der Weise befestigt, dass dieselbe jederseits an jede einzelne Cirkeltour der Flanellbinde mit je einer Stecknadel festgesteckt wird. Um die Nadeln zu decken und dem Verbande noch mehr Tragfähigkeit zu geben, wird die Extremität zuletzt noch mit einer zweiten, ebenfalls möglichst genau und knapp angelegten Binde eingewickelt. Das Verfahren ist als provisorisches Aushülfemittel in Fällen, wo nicht gleich gut klebendes Heftpflaster zu haben ist, so namentlich im Felde, sodann in den selteneren Fällen, wo das Pflaster Hautreizung, Eruption von Pusteln und dergl. veranlasst, recht zu empfehlen.

7. Die Grösse des zu benutzenden Gewichtes hängt ganz und gar von der Reibung ab, welche die gebrochene Extremität auf der Unterlage erleidet.

Bei der Lagerungsart, die wir gewöhnlich benutzen (siehe unten), ist die Friction eine sehr bedeutende und brauchen wir demnach auch sehr starke Belastungen. Bei Erwachsenen pflegen wir fast ausnahmslos gleich in den ersten beiden Tagen auf 15 Pfd. zu steigen und werden 17 und 20 Pfd. häufig benutzt, zuweilen mehr. Ueber 30 Pfd. bin ich nie gegangen.

Suspendirt man freilich das Glied, was sich für vereinzelte Fälle von Wunden an der Hinterfläche des Gliedes empfiehlt, so kommt man mit sehr viel geringeren Gewichten aus. Die Suspension geschieht dann am besten durch Bindenschlingen mit Hülfe eines Drahtrahmens bei gleichzeitig stark erhobener Ferse*).

In allen Fällen gilt das Gewicht für ausreichend, wenn die Extremität dauernd in völlig gerader Richtung ohne nachweisbare Winkelstellung (Disloc. ad axin) auf der Unterlage ruht. Ist dies der Fall, so ist auch stets eine mehr oder minder erhebliche Senkung des Beckens auf der verletzten Seite erfolgt, die ihren Ausdruck in einer scheinbaren Verlängerung der gebrochenen Extremität findet. Diese Verlängerung beträgt meistentheils zwischen 2 und 4 Zoll. Sie würde die Controle einer noch vorhandenen Dislocatio ad longitudinem und hinter der Verlängerung des Beines sich versteckenden reellen Verkürzung erheblich erschweren, wenn bei der hier in Frage kommenden Behandlung eine solche Controle überhaupt nothwendig wäre.

Aber gerade die Längsverschiebung der Fragmente wird durch die continuirlichen, den Muskelwiderstand allmählich überwindenden Tractionen mit so viel sichererem Erfolge bekämpft, als dies bei irgend einer anderen, sonst uns zu Gebote stehenden Verbandart der Fall ist, dass eine directe Controle unnöthig wird. Sie wird von uns nie geübt. Ausserdem hat die auf diese Weise erzeugte Beckenverschiebung noch einen höchst vortheilhaften Einfluss auf die Stellung des oberen Fragmentes, auf das bei Hochbrüchen selbst die besten erhärtenden und Schienenverbände nur mit grosser Unsicherheit einwirken. Die Senkung des Beckens entspricht einer Adductionsbewegung des bei hohen Brüchen fast immer in stark abducirter Stellung befindlichen oberen Fragmentes; und während das Gewicht den unterhalb der Bruchspalte befindlichen Theil des Gliedes in die Längsachse des Körpers einstellt, führt die Beckensenkung an dem oberen Bruchende die gleiche Bewegung herbei. Eine noch bestehende Winkelstellung der Fragmente nach aussen wird daher meist am sichersten und bequemsten durch Steigerung der Beckenverschiebung besei-

*) Auch dieses Verfahren habe ich bereits in meinem zu Insbruck gehaltenen Vortrage geschildert.

tigt. Reicht dies nicht aus, so muss man die ganze Extremität in eine abducirte (gespreizte) Lage bringen. Doch ist dies nur in exceptionellen Fällen nothwendig.

8. Aus den angeführten Gründen ist es nicht bloss zulässig, sondern in hohem Grade vortheilhaft, den von mir empfohlenen, das Perinäum umgreifenden, zur Contraextension dienenden Gummischlauch nicht auf der verletzten Seite anzubringen, damit er die Beckenverschiebung verhindere, sondern auf der gesunden, damit er ihre Entstehung begünstige; und ergeben sich für die Benutzung der Contraextension folgende zwei Indicationen: sie ist nicht zu entbehren, sobald man so schwere Belastungen anwendet, dass das Gegengewicht des Stammes und dessen Friction auf der Matratze nicht mehr ausreichen, um es zu verhindern, dass der Kranke continuirlich gegen das Fussende des Bettes herabgezogen werde; und sie ist zweitens stets da anzuwenden, wo die Winkelstellung der Fragmente nach aussen eine sehr beträchtliche ist und anderweitig nicht behoben werden kann, also namentlich bei den zuweilen vorkommenden fast horizontalen Stellungen des oberen Bruchstückes bei Fracturen in der Portio subtrochanterica. Uebrigens würde die Anlegung des Contraextensionsschlauches um die Wurzel des verletzten Gliedes herum bei complicirten, zumal Schussfracturen meist gar nicht vertragen werden, da hier so gewöhnlich bereits beträchtliche Schwierigkeiten für die venöse Circulation bestehen, oft geradezu colossale entzündliche Oedeme vorhanden sind und Eitersenkungen und Fisteln bis an die Schenkelbeuge hinaufreichen.

Sehr oft, auch bei bedeutenden Belastungen, ist jegliche Contraextension und besondere Fixation des Stammes zu entbehren, wenn man entweder das ganze Fussende des Bettes durch untergestellte Holzklötze oder dergl. erhebt (*Billroth*) oder, wie ich es vorziehe, den gebrochenen Fuss auf ein Planum inclinatum simplex lagert. Ein solches wird am einfachsten durch ein gepolstertes Bret hergestellt, welches von der Hinterbacke bis über den Fuss hinausreicht und an seinem unteren Ende die Extensionsrolle trägt. Dies Verfahren hat zugleich den Vortheil, dass es die Anwendung der permanenten Extension auch bei kürzeren Bettstellen ermöglicht.

Die Lagerung mit gebeugtem Hüftgelenk, gestrecktem Knie und erhobener Hacke wird stets vorzuziehen sein, wenn das obere Fragment dauernd in stärkerer Flexion stehen sollte: einer Dislocation, welche viele Autoren nach dem Vorgange von *Asthley Cooper* für typisch für die sehr hohen Oberschenkelbrüche halten. Nach meinen eigenen, civilen sowohl als Kriegserfahrungen halte ich sie jedoch für sehr selten. Die wenigen Male, wo ich mit ihr zu kämpfen hatte, schien sie mir mehr durch Muskelspiessungen und dadurch bedingte Fixation des oberen Bruchendes unterhalten zu werden, als etwa durch den Zug des Ileopsoas. Gewöhnlich aber handelt es sich wohl nur um Täuschungen nach vollendeter Consolidation, indem der bei nicht beseitigter Auswärtswendung der Fussspitze nach aussen gewandte (Abductions-) Winkel nach vorn gebracht wird und als Flexionswinkel erscheint, wenn man bei der Untersuchung die Fussspitze in die richtige Stellung, die Patella nach vorn dreht.

9. Irgend eine Vorrichtung analog dem von mir angegebenen »schleifenden Fussbret« ist in keinem Falle zu entbehren, theils um die Rotation des unteren Fragmentes, resp. das Umfallen des Fusses zu verhindern, theils um überhaupt der Extremität jene absolut feste, unverrückbare Lagerung zu sichern, die nur unter dieser Voraussetzung durch die Gewichtsextension gewonnen werden kann. *Lossen* und *Socin* tadeln die Einrichtung der von mir benutzten Form dieses Apparates und konnten schwer Druck und Decubitus dabei vermeiden. Ich kann ihnen nicht beipflichten, obschon ich in einzelnen Fällen auch schon das rinnenförmige Schienenstück verlängert oder statt mit einem mit zwei Querhölzern versehen habe. Aber ich gebe zu, dass die Lagerung des Fusses in diesem Fussbret einer gewissen Sorgfalt und Erfahrung bedarf, und dass

wir in allen Fällen die Extremität noch durch 2 bis 4 untergeschobene grössere Spreukissen stützen, von denen namentlich regelmässig das grösste unter die Rinne des Fussbretes, ein zweites unter die Kniekehle geschoben wird. Die richtige Benutzung dieser Kisschen trägt sehr viel dazu bei, den Kranken bequem zu lagern und hebelförmige Bewegungen des Fussbretes, durch welche dasselbe gegen die Wade gedrückt wird, auszuschliessen. Aber freilich wird, wie schon oben angedeutet, die Reibung des Gliedes dadurch erheblich vermehrt, und ist dies eben der Grund, wesshalb wir starker Belastungen nicht entrathen können.

10. Der ebensowohl in der Klinik als in der Privatpraxis von uns vielfach benutzte Heberahmen ist sehr leicht so einzurichten, dass er an keiner Stelle drückt und dem Patienten ein behagliches Lager gestattet. Ich habe die Punkte, die man theils bei der Anfertigung, theils beim Gebrauch dieses Rahmens zu beachten hat, neuerdings in der Chirurgie von *Billroth* und *Pitha* (Krankheiten der Bewegungsorgane pag. 798) ausführlich auseinandergesetzt und verweise auf die dortigen Auslassungen, denen auch eine Abbildung beigefügt ist. Bei corpulenten und schwerfälligen alten Leuten ist der Heberahmen eine ganz ausserordentliche Erleichterung für die Behandlung und durch nichts anderes zu ersetzen, man müsste denn über die den gleichen Zweck verfolgenden, übrigens auch nach dem gleichen Princip construirten, complicirten und sehr theuren mechanischen Bettstellen verfügen, wie sie namentlich in Paris und London angefertigt werden. In den gewöhnlichen Fällen kann man ihn wohl entbehren. Die bei der Defäcation nothwendige Erhebung des Stammes und damit selbstverständlicher Weise verbundene Bewegung des oberen Fragmentes hindert, wenn man nur während dieses Actes die Extension nicht unterbricht, keineswegs die rasche Consolidation der Fractur und erzeugt auch einigermaassen geschickten Patienten keine Schmerzen. — —

Komme ich jetzt zu unseren diesjährigen Resultaten zurück, so stehe ich nicht an, sie im Ganzen und Grossen als sehr gute zu bezeichnen; doch sind sie nicht so brillant als in der Zeit, wo Dr. *Schede* und Dr. *Bidder* die Station leiteten und sich gerade dieser Fälle mit einer gewissen Passion annahmen. Namentlich wurden in dem Berichtsjahre einige Kranke der permanenten Extension unterworfen und längere Zeit hindurch oder bis zum Eintritt der Consolidation mit derselben behandelt, die sich nach den oben exponirten Grundsätzen nicht für dieselbe eigneten (Fall 1. 3 12 17). Ferner bot der eine Kranke wegen der nicht zu beseitigenden Muskelinterposition für jedwede Behandlung grosse Schwierigkeiten. Nehmen wir jedoch die zehn Fälle, in denen die Gewichtsextension von Anfang bis zu Ende durchgeführt wurde, so erfolgte die Consolidation durchschnittlich in dem sehr kurzen Zeitraume von 27,5 Tagen, während die nach der Heilung gemessene Verkürzung im Mittel doch nur etwa 0,7 Centim. betrug.

Nicht unterlassen will ich es zu bemerken, dass es nicht gerathen scheint, den Kranken, wenn die Fractur am Ende der 4. oder in der 5. Woche so fest geworden ist, dass das Bein von der Matratze erhoben werden kann und die örtliche Untersuchung die passive Beweglichkeit der Fragmente ausschliesst, sofort freiere Bewegungen oder das Aufstehen zu gestatten. Bereits ein paar Mal ist es uns passirt, dass solche Kranke bei den ersten Gehversuchen hinfielen und dass sich dabei die Bruchenden wieder lösten, worauf übrigens stets eine sehr rasche zweite Consolidation folgte. Auch im Berichtsjahre kam ein derartiger Unfall vor. Der an dem Heberahmen befestigte Rollenträger fiel um und dem Kranken auf den gebrochenen Fuss. Eine hierbei erfolgte unwillkürliche, rasche Bewegung genügte, um den sehr voluminösen, aber lockern Callus zu zerbrechen. In 14 Tagen war der Bruch wieder fest. — —

In einem Falle von typischem **Querbruch der Patella** bei einem 40jährigen Manne

wurden am zweiten Tage nach der Verletzung einige 90 Grammes flüssiges, mit Synovia vermischtes Blut mittelst Punction und Saugspritze aus dem Gelenk gezogen, die Fragmente mit Heftpflaster gegen einander geführt und ein Gypsverband angelegt. Es erfolgte in 8 Wochen knöcherne (?) oder wenigstens so feste fibröse Vereinigung, dass eine Beweglichkeit der Fragmente nicht nachgewiesen werden konnte. Doch ist der Fuss auch heute noch, nach mehr als 8 Monaten, erheblich schwächer wie der gesunde und hinkt Patient noch ziemlich stark.

Subcutane Fracturen an den Knochen des Unterschenkels*) wurden in 36 Fällen beobachtet (34 Patienten, zweimal Fracturen beider Beine), und zwar:

12mal Fracturen beider Unterschenkelknochen (darunter 1 doppelseitiger Bruch)
11mal ,, der Tibia allein ,, 1 ,, ,,)
12mal ,, der Fibula.

Von den Brüchen beider Unterschenkelknochen befanden sich:

		durch dir. Gew. entst.	durch indir. Gew.
im mittleren und an der Grenze des mittleren und oberen Drittels	5	2	3
im untern Drittel, aber im Bereich der Diaphyse	2	1	1
innerhalb der Malleolen	5 (1 doppelseitig)	2	3

Selbstverständlich war bei dieser Eintheilung für die Bestimmung der Höhe der Fractur überall die Fractur der Tibia massgebend. Die Fibula war fast ausnahmslos höher oben gebrochen, nicht selten im oberen Drittel. Nur einmal, bei einer Ueberfahrung, war die Fibulafractur eine Handbreit tiefer erfolgt als die der Tibia.

Sämmtliche Kranke waren Erwachsene im Alter von 19—63 Jahren.

Der Verlauf der Bruchlinie war bei Brüchen der Diaphyse in allen Fällen von indirecter Fractur der typische. Wo eine directe Gewalt eingewirkt hatte, unterlag er natürlich mancherlei Abweichungen, und näherte sich zuweilen mehr der queren Richtung.

Eine bedeutende Neigung zur Dislocation war fast nirgends vorhanden.

Unter den Brüchen an der Tibia befanden sich 3 Absprengungen des Malleol. int., zweimal sicher, einmal mit Wahrscheinlichkeit Folge directer Contusion. Die Brüche der Tibiadiaphyse betrafen, mit Ausnahme eines einzigen Falles, wo die Fractur in Folge eines Sprunges vom Wagen bei einem 19jähr. Knecht entstand, Kinder im Alter von 5—13 Jahren. Die Veranlassung war, wo sie sich mit Sicherheit constatiren liess, meist eine directe Gewalteinwirkung: Fall auf einen spitzen Stein, eine Treppenstufe, Ueberfahren (so der Fall von isolirtem Bruch beider Tibiae).

Was die Behandlung betrifft, so wurde bei Brüchen beider Knochen sowohl als der Tibia allein die verletzte Extremität fast ausnahmslos während der ersten 8—10 Tage auf eine flachgewölbte Hohlschiene von Blech mit ⊥förmiger Hackenstütze gelagert (siehe die Abbild. bei den complic. Fract.), und erst, wenn die erste Schwellung abgenommen hatte, in einen Gypsverband gebracht. Nur bei poliklinischen Kranken, bei welchen kein bedeutendes Blutextravasat vorhanden war, wurde der Gypsverband sofort angelegt. Bei einem Patienten wurde die Schienenbehandlung bis zu Ende beibehalten: Querbruch ohne Dislocation durch Auffallen einer Leiter entstanden, bei einem 42jähr. Arbeiter. Die Consolidation erfolgte hier in 30 Tagen. Vom 32. an wurden Gehversuche vorgenommen; am 35. ging der Kranke schon recht gut mit einem Stock.

In den mit Gypsverbänden behandelten Fällen liess sich selbstverständlich die Heilungs-

*) Die Zusammenstellung der Brüche am Unterschenkel ist von H. D. *Schede* besorgt worden.

dauer weniger leicht feststellen. Die Fracturen beider Knochen fanden sich gewöhnlich nach 6—7 Wochen consolidirt. Bei den isolirten Tibiabrüchen der Kinder wurde der Verband stets etwa vier Wochen nach dem Unfall entfernt, die Consolidation war dann ausnahmslos eingetreten. Die Malleolenfracturen heilten in einer gleichen Zeit.

Es mag hier bemerkt werden, dass nach früher angestellten Versuchen bei der Behandlung der Unterschenkelfracturen auf einfachen Hohlschienen keine raschere Consolidation erreicht wurde, als bei der mit Gypsverbänden, wie man es wohl bei dem ausserordentlich raschen Festwerden der lediglich mit Extension, ohne festen circulären Verband, behandelten Oberschenkelbrüche hätte vermuthen können.

Dreimal war die Heilungsdauer eine protrahirte:

1. Friedrich Ludwig, 37 Jahre, Handarbeiter aus Halle, war am 10. März 73 bei dem Ausladen eines Güterwagens beschäftigt. Bemüht, eine schwere Kiste vor zu raschem Herabgleiten zu bewahren, brach er sich den rechten, nach hinten gestemmten Unterschenkel etwa in der Mitte, ohne dass die Kiste mit der rechten untern Extremität in irgend welche Berührung gekommen wäre. Behandlung auf einer Hohlschiene bis zum 19. März, dann Gypsverband, welcher sechs Wochen lag. Nach Abnahme desselben schien die Fractur consolidirt. Patient erhielt die Erlaubniss, Gehversuche zu machen, benutzte dieselbe indessen angeblich nicht, sondern bat nach drei Tagen (er wurde poliklinisch behandelt) um neuen ärztlichen Besuch wegen einer starken Difformität, die sich an dem gebrochenen Bein im Bett allmählich eingestellt haben sollte. Der Unterschenkel zeigte eine hochgradige Verkrümmung in dem Sinne, dass der Fuss mit dem untern Fragment stark abducirt stand, und an der Fracturstelle einen nach aussen offenen Winkel von etwa 135° bildete. Das Bein stand in der neuen Stellung sehr fest. Sicher lag keine neue Fractur vor, sondern der noch weiche Callus hatte sich nur so stark verbogen. Erst beim Geraderichten zerbrach er. Ein erneuter Gypsverband führte in weitern fünf Wochen die definitive Heilung herbei.

2. Karl Stössel, 19. Jahr, Knecht, aufgen. d. 22. März 73. Isolirte (?) Fractur der rechten Tibia etwas oberhalb der Mitte, durch Sprung vom Wagen entstanden. Zehntägige Behandlung auf einer Blechschiene, dann Gyps. Nach sechs Wochen keine Consolidation. Exasperation vierzehn Tage hindurch täglich zweimal; dann abermals Gypsverband. Sechs Wochen später Consolidation.

3. Heinrich Mohr, 62 J. Maurer, aufgen. d. 20. Sept. 73, hat vor vierzehn Tagen durch den Einsturz einer Lehmwand einen Bruch des rechten Unterschenkels etwa in der Mitte erlitten und ist von einem Wundarzt 2. Klasse mit einem handbreiten Gypsverband behandelt worden. Infolge von abschüssiger Lagerung des Unterschenkels bei stark flectirtem Knie war allmählich eine so bedeutende Schwellung eingetreten, dass das Bein zunächst acht Tage auf einer Schiene hochgelagert werden musste, ehe ein neuer Gypsverband angelegt und der Versuch gemacht werden konnte, die vorhandene sehr bedeutende dislocatio ad longitudinem zu beseitigen. Dies gelang wenigstens zum Theil. Am 25. October war indessen der Bruch noch ganz beweglich, erst am 30. Novbr. wurde die Consolidation constatirt. Die Verkürzung betrug $2^1/_2$ Ctm. Mit Ausnahme dieses soeben aufgeführten Falles, der nicht von Anfang an in klinischer Behandlung gewesen war, heilten sämmtliche Fracturen ohne alle oder mit so geringer Verkürzung, dass sie durch die Messung nicht mit Sicherheit nachzuweisen war.

Erwähnenswerth ist noch wegen der ausserordentlich langsam wiederkehrenden Functionsfähigkeit ein Fall von doppelseitigem Bruch beider Malleolen.

Derselbe betraf den 65jährigen Dachdecker Karl Blanc, welcher am 22. März 73 von bedeutender Höhe gerade auf die Füsse gefallen war. Es waren am selben Tage Gypsverbände angelegt worden und die Fracturen consolidirten in Zeit von vier Wochen. Die ganze Umgebung befand sich aber in einem Zustande so hochgradiger chronischer Anschwellung und Infiltration, die Sprunggelenke waren so unbeweglich und schmerzhaft, dass trotz Bädern und Douchen, Einwicklungen und passiven Bewegungen Patient noch nach einem halben Jahre nur mit Hülfe zweier Stöcke gehen konnte, und über ein Jahr verstrich, ehe er im Stande war, ohne Stock einen kurzen Weg über das Pflaster zu machen.

Ueber die 13 Fracturen der Fibula ist wenig zu bemerken. Sie betrafen fast durchgängig Männer im kräftigsten Alter, und waren grösstentheils durch Pronationsdistorsionen des Fusses hervorgebracht. Die Behandlung bestand, mit einer einzigen Ausnahme, in der Anlegung eines Gypsverbandes starker Supination des Fusses. In jenem einen Falle, wo keine Dislocation vor-

handen war, genügte die Fixation des Fusses in mässiger Supination auf einer flachen Hohlschiene. Alle Fracturen consolidirten in der gewöhnlichen Zeit; nach keiner blieb irgend welche Störung der Function zurück. — —

Veraltete Fracturen.

	Schenkelhals und Trochanter.	Diaphyse d. Femur.	Unterschenkel.	Fibula.	Calcaneus.	Clavicula.	Humerus.	Ein oder beide Vorderarmknochen.	Summa.
Functionelle Störungen infolge von Heilung mit Dislocation oder Ankylose der Nachbargelenke.	5	1	2	4	2			9	23
Zurückgebliebene Necrosen oder Fisteln.	1	2	2				2		7
Pseudarthrosen.		1	3					1	5
Lähmung von Nerven.						1	1		2
Wachsthumshemmung des betr. Knochens.			1						1
	6	4	8	4	2	1	3	10	38

Als besonders erwähnenswerth hebe ich Folgendes hervor:

Sechs Fälle von deform geheilten Fracturen wurden der Osteoclase unterworfen:

1. Osteoclase des Oberschenkels. Otto Andrae, sechs Jahre alt, aus Eylau; aufgen. 4. Aug. 73, entl. 28. Sept. 73, fiel dreizehn Wochen vor seiner Aufnahme in einem Tanzsaale bei gespreizter Stellung der Füsse hin und fracturirte sich den linken Oberschenkel an der Grenze von oberem und mittlerem Drittel. Schienenverband, der nach 7 Wochen wegen Decubitus entfernt wird. Die Fractur ist mit starker Dislocation consolidirt.

Bei der Untersuchung: Verkürzung der Extremität um 6 Centimeter; besonders aber stark winklige Dislocation der Fragmente mit unterhalb des Trochanters vorspringendem Winkel. Grösse dieses Winkels 125 bis 130 Grad; Reiten der Fragmente; das obere liegt wie gewöhnlich vorn. Starke Callusbildung. Fracturirung mittels der Hände unter bedeutender Gewaltanwendung. Die verkürzten Adductoren und Beuger setzten der Geradestellung der Fragmente erhebliche Hindernisse entgegen. Flaschenzug; Gypsverband mit Beckengurt. 28. Sept. im Gypsverbande entlassen.

31. Oct. Patient stellt sich wieder vor; Verband wird abgenommen. Fractur consolidirt. Winkelstellung bis auf eine Spur beseitigt. Verkürzung geradezu minimal. Patient geht später ohne zu hinken; nur beim raschen Laufen tritt, nach einem kürzlich uns zugegangenen Berichte, eine leichte functionelle Störung hervor.

2. Osteoclase des Unterschenkels. H. Thiemann, 24 Jahre, Fleischer aus Aschersleben, in Beh. gen. 24. Jan. 73, entl. Mai 73; ist vor einem halben Jahre überfahren worden und hat dabei einen subcutanen Unterschenkelbruch im unteren Drittel erlitten. Wasserglasverband. Langsame Consolidation mit starker Dislocation. Der linke Unterschenkel zeigt eine Handbreit über den Malleolen eine starke Knickung mit nach einwärts gerichtetem Scheitel des Winkels. Der Fuss steht in äusserster Valgusstellung, so dass Patient fast mit dem Malleolus internus auftritt. Osteoclase in der Chloroformnar-

cose am 24. Jan. 73; Gypsverband; sehr langsame Consolidation. Deformation nicht ganz, aber doch grösstentheils gehoben. Scarpa'scher Stiefel mit innerer Schiene. Patient geht sehr gut.

3. Osteoclase der Fibula. Andreas Staub. 40 Jahre. Aufgen. 1. April 73. Entl. 3. April 73. Veraltete Distorsionsfractur des Malleolus externus, vor drei Monaten entstanden. Starke Valgusstellung des Fusses. Brisement forcé unter Fracturirung des Malleolus externus; Gypsverband in supinirter Stellung. Sehr beträchtliche Besserung. —

4. Osteoclase des Vorderarms. Emil Richter, 13 Jahre, in Behandl. gen. 16. März 73, entl. 21. Mai 73, fiel vor 10 Wochen auf die Vola manus und zog sich einen Bruch beider Knochen des rechten Vorderarmes zu, der mit Pappschienenverband behandelt wurde. Consolidation in drei Wochen in voller Pronation.

Bei der Vorstellung am 16. März findet sich der linke Vorderarm etwas unterhalb der Mitte wie leicht quer eingeschnürt. Callus deutlich zu fühlen. Die Hand steht in stärkster Pronation und sind Supinationsbewegungen nur innerhalb einiger Grade ausführbar. Es gelingt sehr leicht, die Knochen an der früheren Fracturstelle wieder zu brechen; Gypsverband in voller Supination. Consolidation in vier Wochen. Pro- und Supinationsbewegungen anfangs noch etwas mühsam, werden bald völlig frei.

5. Osteoclase des Vorderarms. Haeder, Knabe von etwa 10 Jahren. In Behandl. gen. 7. Juni 73. Entl. 4. Juli 73. Seit 6 Wochen deform consolidirte Fractur des linken Vorderarms. Beide Knochen bilden einen leichten, mit dem Scheitel volarwärts gerichteten Winkel: die Hand steht in voller Pronation, Supination sehr erschwert. Osteoclase; Gypsverband. Heilung mit Beseitigung der Störung. —

Osteoclasen nach Vorderarmfracturen wegen Verlustes oder starker Beschränkung der Supinationsbewegungen habe ich seit dem Jahre 1869 sieben gemacht. In allen Fällen wurde der Zweck erreicht: die Bewegungen entweder ganz frei, oder doch wesentlich freier als sie zuvor waren. Hinsichtlich der Ursachen, welche den Verlust oder die Beschränkung der Drehbewegung beider Vorderarmknochen gegeneinander veranlassen, verweise ich auf einen kleinen Artikel von mir in der Berlin. klin. Wochenschr. 1868, No. 18.

6. Ueber einen Fall von Osteoclase nach Fractur der unteren Radiusepiphyse kann ich nur aus dem Gedächtnisse referiren, da sich leider keine Aufzeichnungen vorfinden. Die Fractur war etwas über acht Wochen alt, und trotz bedeutender Dislocation für eine Distorsion gehalten worden. Charakteristische Gabelform der Handgelenksgegend, die Hand selbst sehr stark radialwärts dislocirt; Patient circa 50 Jahre alt. Unter forcirter Dorsalflexion der Hand wird die untere Epiphyse des Radius mit Hülfe des Druckes beider auf ihre dorsale Fläche aufgesetzter Daumen in der alten Bruchlinie wieder abgesprengt. Arm in stark adducirter Stellung der Hand in der pag. 74 beschriebenen Weise auf einem winkligen Handbrett befestigt. Heilung mit sehr geringer Deformität und ohne functionelle Störung. —

Bei den fünf vorgekommenen Pseudarthrosen wurde einmal — am Femur — die Resection in der Continuität gemacht, leider ohne die Consolidation zu erreichen. In drei Fällen wurden Elfenbeinstifte eingeschlagen, einmal mit tödtlichem Ausgange durch Pyämie.

1. Oberschenkelpseudarthrose; Vergebliche Resection. Wilhelm Büker, 32 Jahre alt, aus Hachtenhausen. Hat vor circa einem Jahre (6. April 1872) einen subcutanen Bruch des linken Oberschenkels an der Grenze von oberem und mittlerem Drittel erlitten, indem er von einem Omnibus herabstürzte und das Rad über ihn hinwegging. Er hat sich von einer alten Frau mit Pappschienen und Scultet'scher Binde 33 Wochen behandeln lassen und ist eine sehr bewegliche Pseudarthrose mit Reiten der Fragmente und dreizölliger Verkürzung zurückgeblieben. Ohne Schmerz kann man den Oberschenkel an der Fracturstelle rechtwinklig umbiegen.

Am 22. Febr. 73 wird die Resection der Fragmente unter Spray gemacht. Grosse sehr eingreifende Operation. Fragmente sehr atrophisch. Die Markhöhle, nur von einer eierschalendicken Lage Substantia compacta gedeckt, wird an beiden Fragmentenden geöffnet; Mark hellgelb. Gypsverband mit Beckengurt unter Extension mit Flaschenzug angelegt. Listerscher Verband. Keine örtliche Reaction: Wunde verklebt in der Tiefe primär. Am 2. März sechstägiges Erysipel. Später Bildung einiger circumscripter Retentionsabscesse in der Resectionswunde, die jedoch die Vernarbung derselben sehr verzögern.

25. April. Statt des Gypsverbandes Gewichtsextension.

13. Mai. Aufhören mit dem Lister'schen Verbande; Fragmentenden zwar sehr verdickt, aber noch sehr beweglich.

10. August. Schüttelfrost. Patient wird abermals von einem Erysipel an dem operirten Oberschenkel, wo nur noch ein Fistelgang vorhanden ist, befallen. Dasselbe hält sechs Tage an und dehnt sich über die ganze Extremität aus.

23. August. Am Unterschenkel bilden sich nach dem Erysipel zwei Abscesse.

12. Sept. Operationswunde vernarbt.

4. October. Ungeheilt bei immer noch sehr beweglicher Pseudarthrose im Kleisterverbande entlassen. —

2. Pseudarthrose des Unterschenkels, Elfenbeinstifte, Consolidation. Gustav Sauer, 28 Jahre alt, hatte im Juli eine Durchstechungsfractur im unteren Drittel des linken Unterschenkels erlitten, die ohne sonstige Störungen im Gypsverbande mit Pseudarthrose geheilt war. 28. October werden zwei Elfenbeinstifte in die Fragmentenden der Tibia geschlagen und bleiben sieben Wochen liegen. Die Extremität ist gleichzeitig durch einen gefensterten Gypsverband fixirt. Am 13. Dec. Entfernung der Stifte, sowie des Gypsverbandes. Die Fractur ist consolidirt. —

3. Pseudarthrose des Unterschenkels nach colossalem Knochendefect; zweimalige Einschlagung von je 4 Elfenbeinstiften; Heilung. Rudolf Hase, 25 Jahr alt; aufgen. 10. März 73. Bereits am 6. Jan. 72 erlitt Patient durch den Hufschlag eines Pferdes einen schweren, mit ausgedehnter Splitterung des Knochens verbundenen, offenen Bruch des rechten Unterschenkels. Die Heilung erfolgte sehr langsam in mit grossen Fenstern versehenen, durch eiserne Klammern verstärkten Gypsverbänden, nach vielfachen Eitersenkungen und nach Ausstossung eines 17 Centimeter langen, grösstentheils durch die ganze Dicke des Knochens gehenden Stückes aus der Mitte der Diaphyse. Nach zehn Monaten waren die Wunden so ziemlich geschlossen, die Regeneration des Knochens jedoch eine höchst mangelhafte. Die Verkürzung des Fusses beträgt nur 4 Centimeter; die früheren Fragmentenden stehen aber mehrere Zoll weit auseinander und in die sehr dicke Zwischenmasse läuft nur auf eine Strecke eine bleistiftdicke, spitz endende Knochenmasse hinein. —

10. März. Einschlagen von 4 Elfenbeinstiften; unterbrochener Gypsverband mit Eisenklammern. In der Folge dann und wann leichte Abscedirungen von der Bruchspalte ausgehend; Extraction noch mehrerer kleiner Splitter. Nach circa 7 Wochen werden die Stifte herausgenommen: sie sind nur sehr wenig corrodirt, was im Allgemeinen wohl als ein ungünstiges Zeichen betrachtet werden darf. Wie es scheint, hat die Knochenneubildung etwas zugenommen, doch ist die Pseudarthrose noch beweglich. — Exasperation mehrere Tage hindurch bis zu lebhafter Schwellung und Röthung der Weichtheile an der Bruchstelle. Neuer Gypsverband.

Dann und wann eintretende neue Abscedirungen, namentlich nach der Wade zu, erfordern ein öfteres Abnehmen und Umändern des Gypsverbandes. 13. Juli zweitägiges Erysipel mit Schüttelfrost, welches durch Bepinselung mit Höllenstein coupirt wird.

18. Nov. Die Knochenneubildung hat wohl etwas zugenommen, doch ist zwischen den Fragmentenden, mit Ausnahme einer kleinen in die Zwischenmasse hineinlaufenden Knochenleiste, immer noch ein nur von fibrösem Gewebe ausgefüllter Defect von mindestens $1^1/_2$ Zoll vorhanden. Einschlagung von 4 neuen Elfenbeinstiften, die elf Wochen liegen bleiben.

Da hiernach zwar die Knochenneubildung um ein Weniges zunimmt, die Bruchstelle aber immer noch beweglich bleibt, so wird jetzt — Anfang Februar 1874 — jede Hoffnung aufgegeben, die Consolidation zu erreichen. Patient erhält eine Prothese (Schienenapparat mit Sitzring, wie bei einem künstlichen Fusse) mit erhöhter Sohle, mit Hülfe derer er bald leidlich gehen lernt. Während nun infolge des Gebrauches der Extremität diese letztere an Volumen zunimmt, die Function der Muskeln allmählich sich wieder herstellt, die noch vorhandenen Bohrlöcher etwas stärker eitern, füllt sich sichtbar der Defect mit Knochenmasse aus; die Fractur wird endlich fest. Am 4. Juli 74 ist die Consolidation vollständig!

Dieser unerwartete Erfolg hat mich ausserordentlich überrascht, und doch ist er nur ein neuer Beleg für die allbekannte Thatsache, dass die functionelle Reizung den grössten Einfluss auf die Ernährung des Knochengewebes ausübt..

4. Einen Fall von Pseudarthrosis cruris, der infolge eines nach einer Jodpinselung entstandenen Erysipels unter Vereiterung sowohl des Knie- als des Fussgelenkes tödtlich ablief, siehe »Erysipele« Beob. 29. —

5. Pseudarthrose des Vorderarms. Elfenbeinstifte; Tod an Pyämie. Wilhelm Kirchoff, 22 Jahr, aus Schwoitsch. Aufgen. 17. Juni 73; gestorben 3. Aug. 73. Patient erlitt Ende Februar dieses Jahres durch den Biss eines Pferdes eine complicirte Fractur des linken Vorderarms, etwas unterhalb der Mitte, die mit Pappschienen behandelt wurde. Die Wunden heilten; jedoch blieb, wahrscheinlich infolge des häufigen Verbandwechsels, eine Pseudarthrose an beiden Knochen zurück.

Am 19. Juni werden vier Elfenbeinstifte, je einer in jedes Fragmentende, eingeschlagen. Gypsverband mit Fenster. In der nächsten Nacht Blutung; in den folgenden Tagen starke Schwellung am Arm. Der Gypsverband muss abgenommen werden. Eis; Watson'sche Schiene.

25. Juni. Die Incisionswunden secerniren sehr stark. Fieber geringer, die Schwellung des Arms scheint nachzulassen. Nirgends lässt sich eine Eiterverhaltung entdecken.

7. Juli. Schwellung wieder bedeutender, doch ist Patient fieberlos. Die Wunden haben grosse Neigung zum Bluten.

19. Juli. Immer noch keine wesentliche Aenderung. Stifte mit einer starken Zange entfernt.

25. Juli. Schüttelfröste, hohe wechselnde Temperatur; bald darauf beginnender Icterus. Am Thorax rechts hinten und unten beginnende Pleuritis. Tod an ausgesprochener Pyämie am 3. August 74.

Bei der Autopsie Lungenabscesse und eitrige rechtseitige Pleuritis. An der Operationsstelle keine Eiterverhaltungen oder intermuskuläre Eitersenkungen, jedoch das untere Fragmentende der Ulna in der Ausdehnung von einem halben Centimeter necrotisch und dicht daran in der Markhöhle ein einzelner, kaffeebohnengrosser, käsiger, osteomyelitischer Abscess. An den Bruchenden überall deutliche Knochenneubildung.

Vielleicht wäre es in diesem traurigen Falle besser gewesen, nachdem einmal eine ungewöhnlich starke örtliche und allgemeine Reaction auf die Operation gefolgt, die Stifte rascher zu entfernen. Doch war ich gewohnt, das Einschlagen von Elfenbeinstiften als einen sehr unbedeutenden Eingriff zu betrachten. In einigen zwanzig Fällen, die ich bisher nach der *Dieffenbach*'schen Methode behandelte, war nie ein Unglücksfall eingetreten; nur ein alter Mann mit Pseudarthrose des Femur war mir marastisch zu Grunde gegangen, ohne dass jedoch, meiner Ansicht nach, der operative Eingriff einen wesentlichen Antheil an seinem Tode gehabt hätte. Merkwürdigerweise ereignete es sich jedoch in diesem Jahre noch ein zweites Mal, dass auf die gleiche Operation, die jedoch hier nicht wegen einer Pseudarthrose, sondern wegen einer localen, zu spontaner Verbiegung der Knochenröhre führenden entzündlichen Malacie der Tibia gemacht wurde, eine so heftige Reaction folgte, dass die Stifte schleunigst wieder entfernt werden mussten. Dem einen Stifte folgte ein halber Esslöffel Eiter und die Gefahr ging vorüber. Ich habe es desshalb vorgezogen, bei zwei seitdem vorgenommenen gleichen Operationen Stifte und Bohrer vor der Operation sorgfältig zu desinficiren und die kleine Wunde für einige Tage mit dem Lister'schen Verbande bedecken zu lassen. — —

Zweimal mussten wegen zurückgehaltener, durch den Callus eingeschlossener Sequester (Bruchenden-Necrosen) reguläre Necrotomien gemacht werden.

1. Christiane Hennemann aus Sitzenroda bei Torgau, 37 Jahr. Patientin erlitt vor ziemlich genau einem Jahre durch Sturz auf eine Tenne herab eine Fractur des linken Oberschenkels an der Grenze von mittlerem und unterem Drittel, zwar ohne Wunde, aber mit beträchtlichem Blutextravasat. Es erfolgte spontaner Aufbruch und die Kranke befand sich lange in der äussersten Lebensgefahr. Nach 5 Monaten Consolidation mit Ankylose des Knies, drei Centimeter Verkürzung und Zurückbleiben einer Fistel. — 11. Nov. Necrotomie und Entfernung eines $1^1/_2$ Zoll langen, durch die ganze Dicke des Femur gehenden Sequesters so wie einer grösseren Zahl kleinerer Knochensplitter. Eine zurückbleibende, wenig secernirende Fistel schliesst sich nach der Entlassung der Kranken in ihre Heimath sehr bald dauernd. (Bericht des Herrn Stabsarzt Dr. *Bussenius* zu Torgau.)

2. Carl Morgenstern, 31 Jahr, aus Beesenlaubingen. Aufgen. 8. Sept. Entl. 21. Oct. 73. Patient hat vor circa einem Jahre einen complicirten Splitterbruch des rechten Unterschenkels erlitten, indem er mit dem Fuss unter einen umstürzenden Eisenbahnwagen zu liegen kam. Heilung nach sehr schweren Zufällen, Resection eines prominenten Rruchendes und Extraction vieler, zum Theil sehr grosser Splitter. Bei der Aufnahme findet sich eine mit colossaler Knochenneubildung consolidirte Fractur etwas unterhalb der Mitte des Unterschenkels. Verkürzung $2^1/_2$ Zoll. Fünf Fisteln an der Vorderseite des Unterschenkels führen in eine sonst vollständig geschlossene Todtenlade, in der man bewegliche Sequester fühlt. Typische Necrotomie am 11. Sept. 73; Knochenlade zollstark. Extraction eines 2 Zoll langen, zum Theil totalen, so wie mehrerer kleiner Sequester; Ausschabung der ganzen Höhle bis auf den Knochen mit dem scharfen Löffel. Ohne Zufälle geheilt und mit granulirender Wunde entlassen. Patient stellt sich am 13. Dec. wieder vor: sämmtliche Fisteln haben sich geschlossen; die Wunde fest vernarbt.

Lähmung von Nerven nach Fracturen.

Die nachfolgende Beobachtung von schweren nervösen Störungen im Bereich der rechten Oberextremität ist in vielfacher Beziehung unklar. Namentlich lässt sich die Frage aufwerfen, ob dieselben überhaupt mit dem drei Jahre vor ihrem ersten Auftreten acquirirten Clavicularbruche zusammenhängen. Vielleicht dass fortgesetzte Beobachtungen eine definitive Entscheidung ermöglichen. Patient stellt sich seit einer Reihe von Jahren regelmässig in der Klinik vor.

1. Hermann Heuschkel, 25 Jahr, aus Zöschen bei Camburg, zog sich bereits im Jahre 1862 beim Turnen einen Bruch der rechten Clavicula zu, der wenig Beschwerden machte und nicht diagnosticirt wurde. An der Grenze von äusserem und mittlerem Drittel des Knochens findet sich noch heute eine starke, ringförmige Verdickung, die namentlich an der der Körperoberfläche abgewandten Seite stark vorspringt; auch bildet die Clavicula einen leichten, nach oben gerichteten Winkel. Indess erst drei Jahre später stellten sich nach einem angestrengten Gebrauche des rechten Arms ziehende Schmerzen in demselben ein, die mehr und mehr zunahmen. Allmählich wurde die Hand anästhetisch. Eine Badekur und Faradisation brachten nur vorübergehende Erleichterung. Juni 1868 stellte sich Patient das erstemal vor. Die ziehenden Schmerzen im Arme haben in der letzten Zeit noch mehr zugenommen, und strahlen über die ganze rechte Kopfhälfte (besonders das Occiput), Nacken und Schulter aus. Analgesie der Hand und der rechten Seite des Hinterkopfes. Nadelstiche werden an den Fingern gar nicht empfunden; Patient verbrennt sich die letzteren, ohne es zu merken, mit der Cigarre; hat sich auch vor einigen Monaten eine zerquetschte Endphalanx abnehmen lassen, ohne Schmerz zu empfinden. Gefühl von Taubsein in Arm und Hinterkopf. Electrocutane und muskuläre Sensibilität herabgesetzt. Dagegen sind motorische Störungen nur angedeutet; Muskulatur an Arm und Schulter ganz ungewöhnlich entwickelt, geradezu herkulisch; die rechte Extremität auch beträchtlich voluminöser als die linke. Selbst die Finger merklich dicker rechts wie links (Bindegewebswucherung?); Händedruck aber rechts schwächer wie links, und tritt beim Gebrauch rasches Ermüden ein. Schreiben unbeholfen und schwierig.

Nach fortgesetzten Jodpinselungen verkleinerte sich die Periostose an der Clavicula sichtlich um etwas, und trat bei gleichzeitiger elektrischer Behandlung durch Herrn Dr. *Seeligmüller*, später dem Gebrauch von Teplitz keine weitere Verschlimmerung ein, bis Mai 1873, wo Patient sich wieder längere Zeit behandeln liess, weil er über heftige reissende Schmerzen klagte. Im übrigen war der Zustand unverändert.

2. Fractura humeri complicata condylica; Radialislähmung. Wilhelm Siersleben, 12 Jahr, aufgen. 15. Jan. 73, entl. 25. Febr. 73, acquirirte vor sechs Monaten einen complicirten Bruch des linken Humerus am Ellenbogengelenk, durch Sturz von einem Baum. Der Hauptbruch fand offenbar dicht über dem Gelenk statt, wo das untere Ende der Diaphyse an der Beugeseite die Haut durchbohrte. Doch war wahrscheinlich gleichzeitig ein Tbruch der unteren Epiphyse vorhanden. Offene Wundbehandlung. Heilung mit fast ganz erhaltener Beweglichkeit des Ellenbogengelenks in 4 Wochen, aber mit zurückbleibender totaler Radialislähmung.

Die Untersuchung macht es nicht sehr wahrscheinlich, dass der Nervus radialis primär verletzt wurde. Hingegen findet sich eine starke, die ganze untere Hälfte des Humerus einnehmende Callusbildung, und wird es für wahrscheinlicher gehalten, dass der Nerv nur durch Knochenwucherungen gedrückt wird. Der Vater des Knaben hat sich jedoch bis jetzt noch nicht zu einer Operation (Freipräparirung des N. Radialis und Aufmeisselung einer ihn etwa drückenden Callusrinne) entschliessen können. Patient ist mir am 7. Januar 74 noch einmal vorgestellt worden; die Radialislähmung dauerte unverändert fort.

Hemmung des Knochenwachsthums nach einer muthmasslichen Fractur am Caput tibiae mit gleichzeitiger allmählicher Verbiegung des Knochens.

Die hier mitzutheilende Beobachtung betrifft möglicherweise einen jener überaus seltenen Fälle, wo ein die Epiphysengegend einnehmender und durch den intermediären Knorpel hindurchgehender Bruch eine Hemmung des Längenwachsthums des betreffenden Knochens zur Folge hatte und zu einer continuirlich sich steigernden Verkürzung der Extremität führte.

Georg Wrede, gegenwärtig 8 Jahr alt, aus Cöthen, wurde am Ende seines ersten Lebensjahres von seiner betrunkenen Amme so schwer gemisshandelt, dass er dabei wahrscheinlich einen Bruch am oberen Ende der rechten Tibia erlitt; doch wurde die Diagnose der Verletzung des Knochens erst etwa 1 Jahr später aus gewissen, alsbald zu erwähnenden Unregelmässigkeiten am Caput tibiae gestellt. Als er $1^1/_2$ Jahr alt war, lernte er nicht ohne einige Schwierigkeit gehen, doch wurde an seinem Gange nichts Auffälliges bemerkt. Namentlich soll der Knabe nicht gehinkt und nie über Schmerz geklagt haben. Symptome von Rachitis wurden ebenfalls nicht beobachtet. Erst nachdem er $2^1/_2$ Jahr alt geworden, wurde das Gehen mehr und mehr unsicher. Der Knabe fing an zu hinken und eine jetzt vorgenommene Untersuchung ergab eine Verkürzung der rechten Tibia um circa einen Zoll. Sehr bald darauf sah ich den Knaben, der sich seitdem jährlich ein oder mehrere Male vorstellt, zum ersten Male. Er ist sehr gracil gebaut, im übrigen jedoch völlig gesund und zeigt keine Veränderungen am Skelet, die auf Rachitis zu beziehen wären. Alle Bewegungen im Fuss-, Knie- und Hüftgelenk können rasch und mit Kraft ausgeführt werden. Die Verkürzung der rechten Tibia beträgt einen starken Zoll. Das obere Gelenkende der Tibia und namentlich der Condylus internus erscheinen etwas aufgetrieben, sind vielleicht auch bei Fingerdruck etwas empfindlich. Bei genauer Palpation des Condylus int. tibiae fühlt man einen starken, bogenförmigen Knochenwulst, der, etwas nach Innen von der Mitte, am Rande der Gelenkfläche der Tibia beginnt und fast die Hälfte des Gelenkkopfes umschreibend, um den Condylus internus tibiae herum nach dem hinteren Rande der Gelenkfläche zieht. Die Spitze dieses, uneben und leicht höckerig sich anfühlenden Wulstes liegt etwa einen Zoll unter der Gelenkspalte an der innern Seite der Tibia, und macht es durchaus den Eindruck, als wenn er die Fracturlinie eines grossen, vom Gelenkkopf abgesprengt gewesenen Knochenstückes bezeichne. Formveränderungen oder sonstige Störungen sind weder an den Knochen noch an den Gelenken der betreffenden Extremität aufzufinden. Das ganze Bein ist jedoch merklich magerer.

Obschon der Knabe sehr langsam wuchs, so dass er auch heute noch nicht die seinem Alter entsprechende Mittelgrösse erreicht hat, so steigerte sich die Differenz in der Länge der beiden Unterextremitäten in den folgenden Jahren doch continuirlich, so dass das Gehen ohne eine stark erhöhte Sohle bald unmöglich wurde. Im Knieegelenk entwickelte sich ein leichtes Genu valgum, dessen Entstehung sich wohl durch das wegen der Verkürzung des Beins beim Gehen stattfindende Einknicken des Körpers erklären lässt. Indess kamen doch mit der Zeit noch zwei weitere Störungen hinzu. Zunächst fing infolge des immer mehr beschwerten Gebrauchs des Beines auch das Wachsthum der übrigen Skelettheile und namentlich des Femur, an zurückzubleiben; und ferner trat im 4. bis 6. Lebensjahre noch eine stetig zunehmende Verkrümmung der Tibia dicht unter der muthmasslichen Fracturstelle hinzu. Der Scheitel dieser Verkrümmung ist gerade nach hinten gerichtet, so dass also, bei ihrem Sitz dicht unter dem Knie, die Deformität im Ganzen den Charakter eines — gegenwärtig schweren — Genu recurvatum trägt. Der Knabe war jetzt sehr bald nicht mehr im Stande mit einer erhöhten Sohle zu gehen, sondern musste sich eines complicirteren, den Fuss stützenden Schienenapparates bedienen.

Nachdem er inzwischen 8 Jahr alt geworden, ist die Deformität und besonders die Verkürzung des Beins eine sehr erhebliche, wie die auf Taf. III Fig. 3 gegebene Abbildung zeigt. Eine Anfang März dieses Jahres (1874) vorgenommene letzte Untersuchung und Messung ergiebt Folgendes:

Die Bewegungen im Fuss-, Knie- und Hüftgelenk gehen normal von Statten. Sämmtliche Muskeln der Extremität reagiren normal.

Länge der Extremität von der Spina ossis ilei anterior superior zur Spitze des Malleolus externus herab gemessen, auf der gesunden linken Seite 65, auf der verkürzten rechten 52 Centim. Differenz = 13 Centim.; und zwar kommen 7,5 Centim. Verkürzung auf die Tibia, und 5,5 Centim. auf das Femur.

Circumferenz des Gliedes in der Mitte des Oberschenkels auf der gesunden Seite 32, auf der kranken 28,75 Centim.

Rechter Fuss erheblich kleiner wie der linke. Längendifferenz der Fusssohlen = 2 Centim.

Die Ausbiegung der Tibia nach hinten (Scheitel dicht unter der Tuberositas) entspricht einem Winkel von circa 135^0.

An Fuss- und Kniegelenk der leidenden Seite, mit Ausnahme der erwähnten mässigen Valgusstellung, keine Abnormitäten der Form der Gelenkenden oder der Function.

Die Verdickung an der innern Seite des Tibiakopfes und der erwähnte Knochenwulst sind noch fast ebenso deutlich fühlbar wie früher.

Ob hier, wie ich glaube, wirklich eine Fractur stattgefunden hatte, ob es sich nur um eine chronische traumatische, ob vielleicht selbst nur um eine »spontane« Knochenentzündung gehandelt hat, darüber mag füglich gestritten werden. Das Interesse an dem Fall wird durch die Entscheidung dieser Fragen in dem einen oder dem andern Sinne weder abgeschwächt

noch verstärkt. Das Wesentliche bleibt doch, dass eine auf die Gegend der Epiphyse und des intermediären Knorpels beschränkte und unter ausserordentlich geringen Symptomen verlaufende Entzündung, durch die zunächst weder der Gebrauch der Extremität, noch die Function des bezüglichen Gelenkes gestört wurden, das Längenwachsthum des Knochens hemmte, ja fast ganz sistirte. Wer, wie ich, in einer Gegend lebt, wo einerseits die Osteomyelitis acuta spontanea, andererseits scrophulöse Knocheneiterungen zu den tagtäglich beobachteten Krankheiten gehören, hat fortwährend Gelegenheit sich zu überzeugen, dass die allerschwersten eiterigen, destructiven und necrotisirenden Processe am Knochen, auch wenn sie ihren Sitz in der Gegend der Verbindung von Epiphyse und Diaphyse haben, das Knochenwachsthum in der Mehrzahl der Fälle nicht stören, wenn nicht durch sie gleichzeitig die Function des Gliedes auf irgend eine Weise für längere Zeit oder für immer beeinträchtigt wurde. Dass dies selbst nach eiterigen Ablösungen der Epiphysen, nach Totalnecrosen, die sich genau im Nahtknorpel demarkiren*), bei lange bestehenden, diesen Knorpel perforirenden Knochenfisteln, ja selbst bei grösseren, in sein Bereich fallenden Höhlenbildungen im Knochen die Regel ist, kann ich auf Grund vielfacher Erfahrungen versichern. Ich habe wiederholt Fälle verfolgt, wo man bei Necrosen und centraler Caries von der Diaphyse aus mit dem Finger durch die zerstörte Knorpelscheibe in den ausgehöhlten Gelenkkopf hineingreifen konnte, oder wo von der Diaphyse aus der Gelenkkopf mit dem scharfen Löffel ausgeräumt wurde, und wo das spätere Knochenwachsthum doch nicht gestört wurde, obschon vom Epiphysenknorpel nur ein breiterer oder schmälerer Kranz stehen geblieben sein konnte. Nach alledem kann man nicht umhin, dem Intermediärknorpel eine grosse Resistenz und wohl selbst eine gewisse Regenerationsfähigkeit zuzuschreiben. Ich wüsste wenigstens nicht, wie ich mir die eben erwähnten Thatsachen sonst erklären könnte. Dass es sich in unserem Falle um eine prämature Synostose zwischen Diaphyse und Epiphyse handelt, die durch einen entzündlichen Process am Knochen hervorgerufen wurde, ist im höchsten Grade wahrscheinlich. Das Vorhandensein einer Knochenentzündung selbst — und zwar einer höchst chronisch verlaufenden — kann nicht bestritten werden, wenn auch der Knabe nie über die geringsten Schmerzen geklagt und nie bettlägerig gewesen, sondern jederzeit im Stande gewesen ist, den Fuss zu gebrauchen und sich auf ihn zu stützen. Die Formveränderungen am Caput tibiae und die zwischen dem 4. und 6. Jahre allmählich eingetretene starke Verkrümmung der Tibia dicht unter der Epiphyse beweisen dies zur Genüge. Aehnliche Fälle ganz oder fast ganz symptomlos entstehender Knochenverbiegungen sind, meist unter dem Namen einer localen entzündlichen Malacie, in der letzten Zeit mehrfach beschrieben worden. So viel ich mich erinnere, betrafen jedoch alle Beobachtungen Erwachsene. Auch in diesen Beiträgen wird später ein solcher Fall mitgetheilt werden (siehe »Knochenentzündungen«). Noch während die Curvatur bei unserem kleinen Kranken angeblich im Wachsen war (gegen Ende seines 6. Lebensjahres) machte ich den Versuch, dieselbe durch Osteoclase zu beseitigen. Doch der Knochen erwies sich als viel zu fest und gab trotz Entfaltung einer beträchtlichen Kraft nicht nach. — —

Zum Schluss gebe ich die kurzen Geschichten zweier Fälle von Fracture par écrasement des Calcaneus, die erst spät nach Ablauf der Reactionsperiode wegen der Deformation und functionellen Störung des Fusses in unsere Behandlung kamen.

1. Carl Böttcher, Landwirth, 51 Jahr, aus Mutschau bei Hohenmölsen, in Beh. gen. Dec. 73, sprang vor $1^1/_2$ Jahren 6 Fuss hoch herab auf Steinpflaster und stauchte mit der Ferse des linken Fusses auf. Sofort Unfähigkeit aufzutreten, sehr heftige Schmerzen. In den folgenden

*) Ein derartiger Fall wird später in dem Abschnitte über Knochenentzündungen mitgetheilt werden.

Tagen starke Schwellung und Entzündung der Weichtheile an der ganzen hinteren Hälfte des Fusses. Patient war drei Wochen bettlägerig, schleppte sich dann drei weitere Monate mühsam an Krücken fort und lernte allmählich hinkend gehen.

Auch bei der Vorstellung des Kranken ist das Gehen immer noch mühsam und nur mit Hülfe des Stockes möglich. Der Fuss befindet sich in leichter Valgusstellung; die Malleolen, besonders der äussere, stehen zu nahe der Fusssohle. Der Calcaneus ist in seiner Höhendimension offenbar verkleinert (zusammengequetscht); dicht unter dem Malleolus externus bildet derselbe eine abnorme, horizontal verlaufende Kante. Supination des Fusses unmöglich, Streckbewegung sehr behindert, Pronation frei. Patient erhält einen Stiefel mit innen erhöhter Sohle und innerer Schiene, mit dessen Hülfe er recht gut gehen lernt.

2. Fast ganz genau so verhielt sich der zweite Fall, der eine circa fünfzigjährige Frau betraf, wo jedoch wahrscheinlich auch der Talus etwas zusammengedrückt war. (Frau Trinks. Aufgen. 2. Januar 1873.) Der Fuss stand hier in mässiger Varusstellung, und klagte Patientin viel über neuralgische Empfindungen in der Unterextremität. —

Offene (complicirte) Fracturen. 28 Fälle.

	Conservativ behandelt.	Geheilt.	Gestorben.	Primär amputirt.	Geheilt.	Gestorben.	Summa.	Geheilt.	Gestorben.
Humerus.	—	—	—	3	3	—	3	3	—
Vorderarm.	2	2	—	4	4	—	6	6	—
Oberschenkel.	—	—	—	4	—	4	4	—	4
Splitterbruch der Patella mit Eröffnung des Gelenks.	1	1	—	—	—	—	1	1	—
Unterschenkel.	12	12	—	2	1	1	14	13	1
Total.	15	15	—	13	8	5	28	23	

Ich habe nur einige Worte der Erläuterung dieser Tabelle hinzuzufügen. Von 28 complicirten Fracturen wurden 15 conservativ behandelt. Sie genasen sämmtlich. Dreizehn wurden amputirt, von ihnen starben 5. Diese fünf betrafen sämmtlich Zermalmungen der Unterextremität durch Maschinen oder auf Eisenbahnen, derentwegen dreimal die Amputatio femoris im oberen Drittel, einmal die Exarticulation der Hüfte und einmal endlich eine Doppelamputation des Oberschenkels gemacht wurden.

Alle 28 Fälle wurden nach Lister behandelt. In Betreff der technischen Behandlung der complicirten Fracturen bei gleichzeitiger Benutzung des antiseptischen Verfahrens habe ich Folgendes zu sagen: In allen Fällen wurde vor Anlegung des ersten Verbandes die Fracturspalte energisch mit Chlorzink ausgeätzt und danach mit 2—3procentiger Carbolsäure ausgewaschen und ausgerieben. Es ist dabei die möglichste Sorgfalt auf Entfernung aller Blutgerinnsel zu legen. Wenn die Wunde nach der ersten Desinfection und unter dem Lister'schen Verbande noch etwas nachblutet, so hat dies dagegen nichts zu sagen, und ist es bei dem nächsten Verbandwechsel nicht nothwendig, neue, etwa die Wundspalte erfüllende Blutgerinnsel durch Ausspritzen oder auf anderem Wege zu entfernen, es sei denn, dass sie zu massenhaft vorhanden seien. Für gewöhnlich lasse man sie ruhig liegen und sorge nur für möglichst raschen Verbandwechsel.

Die Anwendung des Gypsverbandes ist für die erste Zeit sehr erschwert, ja in vielen

Fällen misslich. Es ist durchaus nothwendig, dass die Lister'sche Gaze die Extremität an der Wundstelle circulär umgebe, und dass sie einen möglichst grossen Gliedabschnitt einhülle. Bei kleineren Fenstern ist es nicht zu vermeiden, dass Wundsecrete irgendwo den Gypsverband durchtränken, hier nachträglich faulen und das ganze Resultat in Frage stellen. Will man auch in schwereren, mit ausgedehnteren Wunden complicirten Fällen mit Gypsverbänden arbeiten, wie wir es wieder und immer wieder versucht haben, so muss man an der Fracturstelle vollständig unterbrochene Verbände anwenden, die ein grosses Stück der Extremität freilassen und die am besten durch Benutzung grosser Eisenklammern hergestellt werden. Ist die erste Zeit vorüber, zeigt sich, dass die Secretion gering bleibt oder gering wird, so kann man nachträglich zu gewöhnlichen Gypsverbänden mit grossen Fenstern übergehen. Ein Vorquellen der Weichtheile in die Fenster, wie ich es namentlich im Kriege bei einzelnen Collegen bis zur Bildung förmlicher aus dem Gypsfenster herauswachsenden Tumoren gesehen habe, wird selbst in seinen leichtesten Graden nicht beobachtet.

Ich verkenne es nicht, dass diese Schwierigkeiten in der Anwendung des Gypses Nachtheile der Lister'schen Methode sind, zumal bei Unterschenkelfracturen mit Splitterung oder starker Dislocation, wo der Gypsverband als Fixationsmittel mehr leistet und schwerer zu entbehren ist, als bei jeder anderen Fractur. Zu einem sehr wesentlichen Theile werden diese Nachtheile allerdings dadurch ausgeglichen, dass es dem Kranken nichts schadet und ihm keine Schmerzen macht, wenn man bei jedem Verbandwechsel, der ja anfangs am Morgen und am Abend zu geschehen hat, das Glied aus seinem Lagerungsapparate heraushebt und blos von den Händen der Assistenten gestützt, in der Schwebe halten lässt. Es entstehen danach keine progredienten Entzündungen und Eiterungen. Indess es bleibt immer der Nachtheil, dass der Dislocation nicht von Anfang an entgegengearbeitet wird. Inzwischen haben wir versucht, diesem Mangel in zwei der schlimmsten Fälle durch eine Knochennaht von rabenkieldickem, chemisch reinem Silber abzuhelfen. (Siehe die complic. Fracturen des Unterschenkels).

Da, wo selbst die oben beschriebene Form des durch Eisenklammern unterbrochenen Gypsverbandes aufgegeben werden musste, wandten wir bei complicirten Brüchen des Ober- und Unter-

Fig. 5.

schenkels, complicirten Kniegelenksfracturen und den analogen Fällen von Resection oder Osteotomie in der Continuität einfache, lange, leicht concave und mit einem Fussbrett und Hackenausschnitt versehene Blechschienen an, welche bei Unterschenkelfracturen bis über's Knie hinauf, bei Affectio-

nen am Oberschenkel bis auf die Hinterbacken reichen. An dem Fussbrett ist mit Hülfe bügelartiger Vorrichtungen eine ⊥-förmige, feste Eisenstütze befestigt, die der Schiene eine ruhige Lage auf der Matratze oder noch besser auf einem untergeschobenen Brettchen sichert. Die Schiene muss relativ schmal und nur leicht concav sein, wenn sie sich brauchbar erweisen soll. Bereits im letzten Feldzuge habe ich diese Blechschienen mit ⊥-Stütze viel benutzt und sie haben von da aus vielfach Verbreitung gefunden. Gewiss sind ja auch derartige Hohlschienen und Rinnen fast überall im Gebrauch; indess die meisten sind unzweckmässig construirt, viel zu breit, weit und tief, so dass sie nicht als Schienen dienen, die Extremität nicht fest in ihnen liegt. Der *Watson*'schen Knieschiene hingegen fehlt Fussbrett und ⊥-Stütze und die Hackengabel macht leicht Druck und Decubitus. Uebrigens trägt der Lister'sche Verband, wenn er so angelegt wird, wie wir es thun, d. h. wenn die Lister'sche Gaze durch reichliche Touren gewöhnlicher mit Carbolsäure angefeuchteter Gaze befestigt wird, erheblich zur Fixation der Theile bei, weil die mit reichlicher Appretur versehene gewöhnliche Gaze stark klebt und nach dem Trockenwerden steif und hart wird. Der Verband stellt, in dieser Weise angelegt, wirklich eine Art leichtesten Kleisterverbandes dar.

Offene Fracturen des Humerus. Drei Fälle, sämmtlich Männer betreffend und sämmtlich nicht conservativ behandelt; zwei von ihnen primär im oberen Drittel amputirt, der dritte primär exarticulirt. Alle drei geheilt.

1. Karl Schulze, 20 Jahr, Bahnbeamter. Aufgen. 2. April 73. Entl. 5. Mai 73. Eisenbahnunfall, Ueberfahrung des linken Arms, complicirte Cominutivfractur des linken Humerus; Blutung mässig, kein Shok. Wenige Stunden darauf unter Carbolnebel Exarticulatio humeri. Unterbindungen mit Catgut; auch die Vena axillaris unterbunden. Naht mit 32 Knopfheften, absolute Prima intentio bis auf die Bahn einer bis zum Contact der Cavit. glenoidea eingeschobenen, zu lange liegen gelassenen Drainröhre. Sechstägiges Wundfieber an zwei Abenden bis 40,4 und 40,0 gehend. Am 7. Tage verlässt Patient dauernd das Bett. Vom 16. Tage an Verbandwechsel nur aller 48 Stunden. Am 22. Tage Lister weggelassen nnd einfacher Ceratverband. An demselben Abend Temperatur 39,6, am nächsten Tage 40,1. Draincanal sofort ausgeätzt und neuer Lister; am nächsten Morgen Normaltemperatur. Der Fistelgang schliesst sich sehr langsam. Geheilt entlassen.

2. Wilhelm Fahndorf, 18 Jahr. Aufgen. 18. April 73. Entl. 18. Mai 73. Vom Treibriemen in der Mühle erfasst. Zermalmung der ganzen linken Oberextremität. Patient wird erst 24 Stunden nach der Verletzung in die Klinik gebracht. Beginnende Gangraen der Extremität. Sehr hohe Amputation des Oberarm; Gefässe wie immer mit Catgut unterbunden. Wunde vor dem Zunähen mit Chlorzink (8%) ausgeätzt, genaue Naht nach Einführung einer Drainröhre. Lister. Absolute Prima intentio bis auf einen fistulösen, durch die zu lange liegen gebliebene Drainröhre erzeugten Canal. Vierzehntägiges, aber sehr niedriges Wundfieber, bei geringer Eiterung aus der Drainröhre. Bei Weglassung der letzteren am 14. Tage hören Eiterung und Fieber ganz auf. Patient verlässt am 8. Tage dauernd das Bett; am 21. wird mit dem Lister'schen Verbande aufgehört. Geheilt.

3. Bruno Wackermann, 24 Jahr, Bahnbeamter. Aufgen. 22. Nov. 73. Entl. 13. Dec. 73. Von Locomotive überfahren, vollständige Zermalmung der rechten Oberextremität, Haut bis ans Acromion lappenförmig abgelöst. Am Kopf, der vom Aschenkasten gefasst wurde, sieben mehrere Zoll lange, bis auf den Knochen und das Pericranium gehende Wunden mit Ablösung der Kopfschwarte vom Schädel. Grosse Anämie. Sehr hohe Amputation des Oberarms in gequetschten Theilen wenige Stunden nach dem Unfalle. Lister'scher Verband mit comprimirenden Wattebäuschen, zwei Drains in die Wundecken. Genaue Reinigung der Kopfwunden und Ausätzung mit Chlorzink; Lister'sche, stark comprimirende Mitra. Am zweiten Tage nach der Verletzung, resp. Amputation, Secretverhaltung dicht unter dem Acromion in einer Quetschungstasche, während die Amputationswunde primär verklebt ist. Es wird daher diese Tasche doppelt incidirt, drainirt und noch einmal mit Chlorzink ausgeätzt. Siebentägiges, mässig hohes Wundfieber mit plötzlicher, dauernder Defervescenz.

Sämmtliche sieben Kopfwunden heilen Prima ohne je auch nur einen Tropfen Secret zu geben. Patient verlässt am achten Tage für immer das Bett. Der antiseptische Verband nur 16 Tage fortgesetzt. Geheilt entlassen.

Offene Fracturen des Vorderarms.

Sechs Fälle, davon nur 2 conservativ behandelt; dreimal der Vorderarm, einmal der Humerus primär amputirt. Alle sechs Fälle geheilt; in dem einen gleichzeitig ein Beckenbruch und multiple Rippenfracturen.

1. Friedrich Keller, 37 Jahr. Aufgen. 5. März 73. Entl. 31. März 73. Maschinenverletzung: Zermalmung der rechten Hand und complicirter Splitterbruch des Vorderarms. Primäramputation dicht unter dem Ellenbogen in gequetschten Theilen. Absolute Prima intentio. Sehr schöner runder Stumpf. Acht Tage bettlägerig. Geheilt entlassen.

2. Robert Röder, 32 Jahr. Aufgen. 21. März 73. Entl. 4. Mai 73. Maschinenverletzung; Zermalmung der linken Hand und des Vorderarmes. Hohe Primäramputation des Vorderarmes in gequetschten Theilen. Rand der Lappen wird brandig, trotzdem Tiefenverklebung. Kleine Retentionsabscesse führen einigemale zu leichten Fieberbewegungen und halten die Heilung auf, so dass der Lister'sche Verband vier Wochen fortgesetzt werden muss. Temperaturerhöhung bei Weglassen desselben. Sehr schöner runder Stumpf. Geheilt entlassen.

3. Wilh. Haak, 51 Jahr. Aufgen. 23. Aug. 73. Entl. 28. Sept. 73. Patient, Dachdeckermeister, stürzt 60 Fuss hoch herab und zieht sich neben einer offenen Fractur des linken Radius noch multiple anderweitige Verletzungen zu, nämlich eine subcut. Fractur des Ram. horizontalis ossis pubis sinistri, und multiple linkseitige Rippenbrüche. Er wird sofort nach der Klinik gebracht, wo sich eine einfache Durchstechungsfractur des Radius dicht über dem Handgelenk mit Blosslegung der Sehnen findet. Ob das Gelenk eröffnet ist, kann nicht ermittelt werden. Lister'scher Verband, Holzschiene. Am dritten Tage nach der Verletzung heftige linkseitige Pleuritis mit beträchtlichem Exsudat, welches in den nächsten Wochen langsam schwindet. Heilung sämmtlicher Verletzungen ohne jede Störung. Das Handgelenk zeigte während der Heilung der Wunde längere Zeit eine sehr grosse Empfindlichkeit bei Druck oder Bewegungsversuchen. Geheilt entlassen mit voller Functionsfähigkeit der Hand.

4. Emma Schumacher, 8 Jahr alt. Aufgen. 26. Octob. 73. Entl. 16. Nov. 73. Patientin ist am Abend zuvor von einem Carousselwagen überfahren worden, und ist die rechte Hand fast vollständig vom Vorderarm abgetrennt, während die Vorderarmknochen comminutiv fracturirt sind und die Haut bis über das Ellenbogengelenk hinauf zerrissen ist. Amputation des rechten Humerus über der Mitte. Geringe febrile Reaction, Prima intentio. Geheilt entlassen.

5. August Rühlemann, 28 Jahr, Landwirth aus Schnellroda. Aufgen. 15. Sept. 73. Entl. 5. Octbr. 73. Schrotschuss à bout portant, der die rechte Hand zerschmettert und die Ulna fracturirt hat. Primäramputation des Vorderarms am folgenden Tage. Geringes, nur vier Tage dauerndes Reactionsfieber. Am fünften Tage verlässt Patient dauernd das Bett. Prima intentio bis auf die Drainfisteln. Nach 20 Tagen geheilt entlassen.

6. Wilhelm Harttung, 12 Jahr, aus Nietleben. Aufgen. 29. Aug. 73. Complicirte Fractur des linken Vorderarmes mit starker Quetschung der Weichtheile durch Ueberfahren entstanden. Perforation des Radius durch die Haut bei nur silbergroschengrosser Wunde. Colossales, diffuses Blutextravasat. Ausätzen mit Chlorzink, typischer Verband nach Lister; Holzschiene. Eine thalergrosse Hautpartie wird gangränös. Trotzdem nie erhebliche allgemeine, keine örtliche Reaction, so dass der Knabe von Anfang bis zu Ende ambulatorisch behandelt wird. Keine Eitersenkung, keine Necrose. Heilung mit ungestörter Functionsfähigkeit 15. Nov. 74.

Offene Fracturen des Oberschenkels.

Die in dem Jahre 1873 vorgekommenen vier Fälle betrafen sämmtlich völlige Zermalmungen der Unterextremität, die bei drei dieser Verletzten nahe bis an die Weiche hinaufgingen, so dass einmal das Hüftgelenk exarticulirt, zweimal der Oberschenkel dicht unter dem grossen Trochanter abgesetzt werden musste. In dem vierten Falle handelte es sich gar um Verletzungen, die eine Doppelamputation beider Oberschenkel etwas über der Mitte nothwendig machten. Drei Kranke überlebten Verletzung und Operaion nur wenige Stunden, der vierte ging leider nach prima intentione verheilter Wunde an Tetanus zu Grunde. Alle 4 Verletzten sind demnach gestorben.

1. Gustav Thieme, 37 Jahr. Eisenbahnwagenschieber. Aufgen. 30. Jan. 73. Gestorben 31. Jan. 73. Patient ist von einem Eisenbahnwagen überfahren worden und hat eine Zermalmung des rechten Oberschenkels erlitten. Patient sehr anämisch und collabirt. Primäre Amputation des Oberschenkels dicht unter dem grossen Trochanter in gequetschten Theilen; auch die Exarticulation würde nicht im Stande gewesen sein alles Gequetschte fortzuschaffen. Tod nach 15 Stunden im Collaps. —

2. Gustav Lange, 14 Jahr, aus Döllnitz. Aufgen. 2. Mai 73. Gestorben an Tetanus 27. Mai 73. Der Knabe ist mit der linken Unterextremität in das Treibrad einer landwirthschaftlichen Maschine gerathen und ist die letztere bis eine Handbreit unter das Poupart'sche Band zermalmt. Zwei Stunden darauf wird er in die Klinik gebracht, und wird daselbst die Amputatio femoris dicht unter dem grossen Trochanter vorgenommen. Eine ganz ungewöhnlich grosse Zahl von Ligaturen müssen angelegt, namentlich auch sehr viel Venen unterbunden werden (ligatures perdues von Catgut.). Achttägiges Wundfieber mässiger Intensität. Die sehr genau genähte Wunde heilt ganz prima intentione, sodass am vierten Tage nicht nur sämmtliche Hefte, sondern, was ja ganz ungewöhnlich ist, auch die Drainröhren dauernd entfernt werden.

Am 11. Tage nach der Operation, ohne jede Veränderung an dem drehrunden festen, bei Druck ganz unempfindlichen Stumpf, ohne Temperaturerhöhung und bei subjectivem völligen Wohlbefinden: beginnender Trismus, der sich rasch steigert, dann aber vom 13. Mai 73 bis zum 18. Mai 73 gleichmässig andauert. Die Temperatur beträgt während dieser sechs Tage früh nur 37,5 — 37,7, Abends 37,8 — 38,2; einmal 38,7.

Am 18. Tage nach der Operation, dem siebenten Tage nach Beginn des Trismus, Ausbreitung der Starre auf die Nacken- und bald auch auf die Rückenmuskeln. Am nächsten Tage zum ersten Male Temperaturen, die bis 39,5 und 40,0 gehen, um übrigens in den darauffolgenden Tagen rasch wieder zu fallen. Klonische Krämpfe im Stumpf, in den Kiefermuskeln. Patient zerbeisst sich die Zunge. Sehr mässiger Schweiss.

21. Mai Temperatur wieder 38,0, grosse Euphorie, obschon die Starre sich auf die Bauchmuskeln ausbreitet. In den folgenden Tagen dann und wann eintretende, heftige allgemeine Krämpfe, die durch Morphium und Chloral beseitigt werden.

Am 25. und 26. Mai wieder sehr gutes Befinden, so dass wir immer noch hoffen, Patient werde die Krankheit überstehen. In der Nacht vom 26. zum 27. ein ungemein heftiger Krampfanfall, der erst nach allmählicher Injection von 0,06 Morphium weicht. Am 27. Mittags unter rascher Steigung der Temperatur von 38,4 auf 42,0 ein neuer, noch heftigerer Anfall, dem der Kranke erliegt. Rasche postmortale Temperatursteigerung bis 44,0! — Die Autopsie giebt nur negative Resultate. —

3. Friedrich Voigtmann, 31 Jahr, Eisenbahnbeamter. Aufgen. 30. Dec. 73. Gestorben am Aufnahmetage. Patient gerieth in den ersten Morgenstunden des dreissigsten December unter die Räder eines Eisenbahnwaggons und wurde ihm der rechte Oberschenkel bis dicht an die Weiche zermalmt. Der Kranke ist, als ich ihn wenige Stunden darauf untersuche, ausserordentlich collabirt, hat sehr viel Blut verloren und blutet immer noch etwas, so dass mit der Absetzung des Gliedes nicht gewartet werden kann. Dieselbe kann nur in der Exarticulation der Hüfte bestehen und wird unter Zuhülfenahme des Esmarch'schen Blutstillungsapparates ausgeführt. Es wird dicht unter dem Poupart'schen Band der einfache Cirkelschnitt gemacht, darauf der Rest der Diaphyse mit dem Femurkopfe möglichst subperiosteal herauspräparirt. Blutverlust, alles in Allem gerechnet während der Operation und bis zur Anlegung des Verbandes, noch nicht drei Unzen. Leider ist zunächst kein Blut zu einer Transfusion zu beschaffen. Patient befindet sich den ganzen Tag über im Zustande der äussersten Schwäche. Endlich gegen Abend Transfusion von 150 Grammes defibrinirten Blutes, wonach der Puls sich um ein weniges hebt, auch der sehr unruhige und an dyspnoetischen Beschwerden leidende Kranke etwas stiller wird. Gegen 9 Uhr erneute Unruhe, Jactationen, Dyspnoe. Um 10 Uhr Abends Tod.

4. H. Horn, 44 Jahr alt, Bahnarbeiter. Aufgen. 31. Dec. 73. Gestorben 1. Jan. 73. Patient ist gegen Abend auf der Bahn überfahren worden und wird sofort nach der Klinik gebracht. Beide Unterextremitäten sind derartig verletzt, dass noch an demselben Abende die primäre Doppelamputation beider Oberschenkel etwas über der Mitte vorgenommen werden muss. Links ist die untere Epiphyse des Femur völlig zertrümmert, Haut und Muskulatur über das Kniegelenk hinauf zermalmt; rechts sind bloss die Weichtheile in gleicher Weise verletzt, das Kniegelenk weit geöffnet. Amputation nach Esmarch mit minimalem Blutverlust. Nachts Delirien, Erbrechen, Jactationen. Tod etwa 15 Stunden nach der Verletzung. —

Ich lasse jetzt einen

Fall von complicirter Comminutivfractur der linken Patella mit Eröffnung des Kniegelenks

folgen, der, ohnerachtet einer gleichzeitig vorhandenen leichten Contusio cerebri und einer ganzen Schaar anderweitiger Knochenbrüche (Zerschmetterung des Oberkiefers und Bruch der Nase, subcutaner Oberschenkelbruch der rechten, Vorderarmbruch der linken Seite, Contusion und Hämarthros des rechten Kniegelenks), nicht nur glücklich ablief, sondern wo auch trotz einer Extraction von drei Vierteln der Patella und Eiterung des Gelenks bei Anwendung des Lister'schen Verfahrens und der Gelenkdrainage keine Ankylose eintrat. Obwohl wir später noch einmal auf diese Beobachtung zurückkommen werden, theile ich den Verlauf bereits hier ausführlich mit.

August Köppe, 14 Jahr, aufgen. 26. Juni 73, entl. 26. Sept. 73, stürzte am 20. Juni vom Universitäts-Gebäude bei dessen Abputz er als Maurerlehrling beschäftigt war, aus sehr beträchtlicher Höhe herunter und wurde bald darauf nach der Klinik gebracht. Unmittelbar nach dem Sturz hatte er das Bewusstsein völlig verloren, doch war er eine halbe Stunde darauf wieder bei sich und gab klare Antworten. Nach wenigen Stunden schon traten Reizungserscheinungen seitens des Gehirns: Irrereden und Schreien mit Somnolenz wechselnd, Zuckungen in den Extremitäten ein, gegen Abend Erbrechen, und hielt dieser Zustand, anfangs sich steigernd, dann wieder nachlassend, bis zum Abend des zweiten Tages an, um dann dauernd und ohne Residua zu verschwinden. Immerhin kann wohl mit Sicherheit das Vorhandensein einer leichteren Hirnquetschung angenommen werden. Dass solche Fälle fast ausnahmslos tödtlich verlaufen, ist bekannt.

Was nun die verschiedenen anderweitigen Verletzungen anbelangt, so zeigen sich im Gesicht verschieden gerissene Wunden von ziemlich erheblicher Ausdehnung. Der Unterkiefer blossgelegt, das Septum mobile abgerissen, die Nasenknochen fracturirt, der Nasenrücken tief deprimirt. Die Schneidezähne des Oberkiefers, ebenso der rechte Eckzahn sind ausgebrochen, der mittlere Theil des Oberkiefers ist zertrümmert. Fissuren mit Zerreissung der Gaumenschleimhaut ziehen in den rechten Oberkiefer hinein. — Links beide Vorderarmknochen dicht über dem Handgelenk mit starker Dislocation gebrochen; desgleichen die rechte Oberschenkeldiaphyse ziemlich genau in der Mitte. Rechtes Kniegelenk contundirt mit mässigem Bluterguss in der Kapsel. Die Haut über dem linken Kniegelenk stark gequetscht. Auf der Patella eine zollgrosse klaffende Wunde, die zu einem Splitterbruch der Patella führt.

Das Septum narium wird angenäht, die Nase möglichst reponirt; der linke Arm, da die Fractur der Vorderarmknochen sehr nahe dem Handgelenk sich befindet, nur auf einem Handbret befestigt; die Oberschenkelfractur in elevirter Stellung des Beins (Plan. inclin. simplex) der Gewichtsextension unterworfen. Eisbeutel auf den Kopf.

Das linke Kniegelenk wird durch den Splitterbruch der Patella sofort mit Chlorzink (8procentige Lösung) ausgespritzt, typisch nach Lister verbunden und die ganze Extremität auf einer langen mit ⊥ förmiger Fussstütze versehenen, bis zur Hinterbacke reichenden Schiene durch Flanellbinden befestigt.

22. Juni (dritter Tag). Patient schläft viel. Temperatur war gestern Abend auf 39 gestiegen, heute Abend erreicht sie nur 38. Am geöffneten Kniegelenk keine Reaction, Gangrän der gequetschten Haut über demselben leitet sich ein.

26. Juni. Temperaturen zwischen 38,5 und 39. Ein zwei Thaler grosses Hautstück über der Patella und an der äusseren Seite derselben ist gangränös geworden. Keine entzündliche Schwellung. Bei Druck auf die Bursa extensorum entleert sich aus der Bruchspalte blutiges Serum ohne jede Spur von Zersetzung.

29. Juni. Massenhafte Entleerung von blutig seröser, aber durchaus geruchloser Flüssigkeit aus dem Gelenk bei Druck auf die Bursa extensorum. Temperatur 38,5 und 38,0.

30. Juni. Abtragung der gangränösen Haut. In diesen Tagen kommt der Kranke durch einen sehr entschiedenen Fehler in der Behandlung in äusserste Lebensgefahr. Der Erguss im Gelenk wächst, und obschon nach Abtragung der Haut die Patella frei liegt, lässt sich das Secret nicht mehr durch Druck entleeren; die Bruchspalten müssen sich von der hinteren Seite her verstopft haben. Das Fieber steigt zum ersten Male auf 39,5. Es musste jetzt, oder jedenfalls am nächsten Tage, wo das Secret zum ersten Male beginnende Zersetzung zeigt, das Gelenk aber immer noch nicht entleert werden kann, entweder die Bursa extensorum auf beiden Seiten eingeschnitten und drainirt, oder mindestens mit dem Elevatorium eines der Bruchstücke der Patella entfernt werden, um eine gehörig klaffende Oeffnung zu bekommen. Beides wird versäumt und begnügt man sich am folgenden Tage (1. Juli) mit einer Ausspritzung der Wunde mit Chlorzink.

3. Juli. Gleiche Verhältnisse; Zersetzung zwar vorhanden, aber äusserst gering. Gelenk prall gefüllt, kein Abfluss. Heftige Schmerzen im Kniegelenk, immer noch keine Incision! Nach dem Morgen-Verbande unter jäher Temperatursteigerung intensiver Schüttelfrost. Abends endlich bricht das verhaltene

Secret spontan durch die Fracturspalte, die Fragmente, welche dicht aneinander lagen, auseinandertreibend. Der ganze Verband ist mit Secret getränkt. Bei Druck quillt aus der Gelenkspalte noch reichliche, leicht zersetzte, blutige Flüssigkeit vor. Ausspülung des Gelenks mit 2procentiger Carbolsäure. Abendtemperatur 40,8.

4. Juli. Endlich wird das Gelenk drainirt, 3 gänsekieldicke Gummiröhren, theils von der Fracturspalte aus nach seitlichen Incisionen des Gelenks, theils quer durch die Bursa extensorum hindurchgezogen. Regelmässige desinficirende Ausspritzungen des Gelenks. Temperatur früh 38,8, abends 40,8. Am nächsten Tage starker Fieberabfall.

6. Juli. Von der Patella, die hauptsächlich sternförmig in drei ziemlich gleich grosse Stücke zerbrochen ist, wird das äussere, weil es vollständig necrotisch zu sein scheint und sehr beweglich ist, entfernt. Vom Knorpelüberzug der inneren Fläche steht noch eine starke, nicht sehr veränderte Schicht. Der Hautdefect hat sich inzwischen vollständig von allem Gangränösen gereinigt; gute Granulationsbildung. Keine Zersetzung.

11. Juli. Patient fast fieberlos. Hochrothe Granulationswucherung, die guten Eiter in geringer Menge absondert. Auch die Drainröhren geben sehr wenig eitriges, absolut geruchloses Secret. Allgemeinbefinden vortrefflich.

15. Juli. Gesichtserysipel von der fracturirten Nase und dem zertrümmerten Oberkiefer ausgehend; Temperatur 39,4. Nach 4 Tagen erlischt das Erysipel. Von jetzt ab trat keine neue Störung ein; die Wunde verkleinerte sich rasch. Nie zeigte sich Zersetzung oder irgend erhebliche Eiterung.

18. Juli. Zwei Drainröhren werden aus dem Gelenk entfernt.

23. Juli. Das zweite (untere) Drittel der Patella, welches gelöst in der Wunde liegt und nur noch an einigen Fasern hängt, wird hinweggenommen. Da die Fractur des Oberschenkels noch nicht consolidirt ist, wird ein Gypsverband angelegt, um dem Knaben etwas mehr Bewegung im Bett zu ermöglichen.

28. Juli. Wunde zwei Thaler gross, kräftig granulirend, in der Tiefe geschlossen. Ein kleiner Knochensplitter wird noch entfernt und die letzte Drainröhre weggenommen. Die Fistelöffnungen schliessen sich in wenigen Tagen.

3. Aug. Patient ist in der letzten Zeit nur aller zwei Tage „gelistert" worden. Der Verband bleibt von jetzt ab vier und selbst fünf Tage bis zum Wechsel liegen.

10. Aug. Wunde viergroschenstück-gross. Von dem zurückgebliebenen inneren oberen Drittel entwickelt sich eine deutliche in die Sehne des Quadriceps femoris hineinragende Knochenneubildung.

21. Aug. Der Gypsverband vom rechten Oberschenkel wird abgenommen. Fractur consolidirt.

1. Sept. Es wird mit dem aseptischen Verbande aufgehört.

3. Sept. Patient verlässt an Krücken das Bett.

8. Sept. Die ganz oberflächliche Wunde über dem Kniegelenk ist der Schliessung nahe. Patient macht ohne Schmerz kleine Flexions- und Extensionsbewegungen im Gelenk.

16. Sept. Der Kranke geht ohne Stock. Die Regeneration der Patella schreitet rapide vorwärts.

26. Sept. Das Knie kann vollständig gestreckt und bis etwa 140 Grad flectirt werden. Die Patella hat fast zwei Drittel ihrer früheren Grösse erreicht. Am geringsten ist die Regeneration im oberen äusseren Drittel; an der inneren Seite bildet sich ein fast fingerbreiter dornförmiger Knochenfortsatz, der mehr und mehr an Breite zunimmt. Verkürzung des fracturirt gewesenen rechten Oberschenkels kaum 1 Centimeter. — Patient wird entlassen und ambulatorisch weiter behandelt.

Anfang Januar 1874. Patient stellt sich dann und wann in der Klinik vor, macht die weitesten Wege und geht ohne zu hinken stundenweit. Er flectirt das Kniegelenk im Januar 1874 bereits bis zu 80°!*)

Offene Fracturen des Unterschenkels.

14 Fälle, sämmtlich Männer. In dem einen Falle (Beob. 14) schwere multiple Verletzungen und primäre Oberschenkelamputation; der bereits 64 Jahr alte Mann erlag rasch vor Beginn der Reaction. Die übrigen 13 Fälle wurden geheilt. Einer von ihnen (Beob. 13) wurde mit Erfolg primär am Unterschenkel amputirt, zwölf conservativ behandelt, die conservative Behandlung aber nur zehnmal zu Ende geführt, da in zwei Fällen wegen sich wieder-

*) Patient ist bei Gelegenheit des dritten Congresses der deutschen Gesellschaft für Chirurgie in Berlin Ostern 1874 von Herrn *M. Schede* vorgestellt worden. Vergl. die Verhandl. der Gesellsch. 1874, I, pag. 135. (In der Arbeit des *H. Schede* ist das verletzte Kniegelenk irrthümlich als das rechte bezeichnet).

holender Blutungen erst die Arteria cruralis unterbunden und dann noch der Oberschenkel amputirt werden musste. Auch diese beiden Kranken (Beob. 6 u. 7) genasen. Endlich wurde einmal, ebenfalls mit Erfolg, die Secundärresection des Fussgelenkes mit totaler Exstirpation des Talus gemacht (Beob. 12).

1. Ernst Spiess, 39 Jahr alt, Bergmann aus Zappendorf, aufgen. 28. Nov. 72, entl. 29. April 73, ist vor 24 Stunden im Schacht verschüttet worden und hat sich dabei eine Durchstechungsfractur des rechten Unterschenkels im unteren Drittel zugezogen. Starker Schiefbruch, grosse gerissene Hautwunde. Starke Ausspritzung der Wunde mit Chlorzink (1 : 12), Gypsverband mit grossem Fenster, Lister; keine Reaction. Am 29. abends leichte Nachblutung, doch steigt die Temperatur in den nächsten beiden Tagen nur bis auf 38,0 um dann dauernd zur Norm zurückzukehren. Geringe Secretion, keine Störung irgend welcher Art. Am 31. März Wunde verheilt und Fractur consolidirt. Geheilt entlassen.

2. Gustav Loss, Fabrikarbeiter, 20 Jahr alt. Aufgen. 27. Decbr. 72. Völlig geheilt später an Erysipel gestorben, siehe pag. 52, Beob. 29. Schwerer Splitterbruch des linken Unterschenkels mit handgrosser Hautwunde und starker Quetschung, der, falls ich den Kranken zeitig genug gesehen hätte, von mir primär amputirt worden wäre. Nach Extraction einer Anzahl von Splittern Lister'scher, typischer Verband 12 Stunden nach der Verletzung; Blechschiene mit ⊥förmiger Fussstütze. Keine örtliche Reaction und nur fünftägiges nicht über 38,8 hinaufgehendes Wundfieber, obwohl die Fractur sehr schlecht liegt. Am 14. Tage neue Splitterextraction, keine febrile Reaction; beide Bruchenden liegen weit entblösst und necrotisch in der Wunde, doch gelingt es nicht die sehr verschobenen Fragmentenden in eine auch nur einigermassen gute Lage zu bringen. Desshalb vier Tage später Resection der Bruchenden und Anlegung einer Knochennaht von Rabenkieldicke aus chemisch reinem Silber unter Spray (11. Dec. 72), Gypsverband mit Metallbügeln. Obwohl die Operation recht mühsam war, auch etwas Blutung erfolgte, so kann doch in den folgenden Tagen weder irgend eine örtliche Reaction, noch eine Temperatursteigerung constatirt werden (höchste Temperatur in den nächsten 14 Tagen = 37,8). Sieben Wochen nach der Verletzung liegt in der Wunde immer noch ein zwei Zoll grosses necrotisches Stück des oberen Bruchendes zu Tage, und wird dasselbe jetzt mit einer starken Zange gepackt und ausgebrochen. Die Lösung erfolgt genau in der Demarkationslinie unter mässiger Blutung; doch folgt auch diesem Eingriffe kein Fieber und füllt sich der Defect rasch mit Granulationen aus, die Knochennaht wird herausgenommen. Mitte März hat sich der Defect völlig geschlossen, doch ist die Fractur noch nicht consolidirt; gewöhnlicher Gypsverband. Derselbe wird am 1. Mai abgenommen; die Wunde ist dauernd geschlossen, die Verkürzung beträgt nur 2,2 Centim. Doch federt die Fractur immer noch etwas. (Wegen des tragischen Endes dieses Kranken, der, nachdem seit der völligen Schliessung der Wunden bereits sieben Wochen verstrichen waren, infolge einer Jodpinselung von einem tödtlich ablaufenden Erysipel befallen wurde, ist schon oben auf den bezüglichen Abschnitt verwiesen worden).

3. August Beckmann, 58 Jahr, Ziegelarbeiter. Aufgen. 24. April 73. Entl. 16. Juli 73. Durchstechungsfractur des rechten Unterschenkels eine Handbreit über dem Fussgelenk mit kleiner Wunde; Schiefbruch, starke Dislocation. Wie in allen Fällen Ausätzung der erst eine Stunde alten Wunde und typischer Verband nach Lister. Im Kniegelenk ein grosser blutiger Erguss. Da derartige Ergüsse stets sehr langsam resorbirt werden und sehr häufig zu secundärem Hydarthros und zu Bänderdehnung führen, so wird unter Carbolsäure-Nebel ein gut desinficirter Troicart ins Gelenk gestossen und über 100 Grammes Blut entleert. Blechschiene. Vierzehntägiges mässiges Wundfieber. Am 27. Mai Erysipel von zwölftägiger Dauer trotz Lister. Das Erysipel geht zum Oberschenkel hinauf und hinterlässt hier eine tiefe phlegmonöse Infiltration, von der lange angenommen wird, dass sie zur Eiterung führen werde, die jedoch trotz einer vergeblichen Incision wieder rückgängig wird; dann geht das Erysipel abwärts zum Fuss und erzeugt an der Wade abermals eine so colossale Infiltration, dass zwei neue, tiefe Einstiche gemacht werden, die jedoch ebenfalls keinen Eiter liefern. Wunde am Unterschenkel heilt sehr langsam. Geheilt entlassen mit sehr geringer Verkürzung 16. Juli 73. Am pungirten Knie völlig normale Verhältnisse.

4. Andreas Miethe, 20 Jahr. Aufgen. 15. Mai 73. Entl. 27. Juli 73. Durchstechungsfractur des linken Unterschenkels an der Grenze von mittlerem und unterem Drittel; starke, venöse Blutung. Chlorzinkätzung, Lister, Blechschiene. Am Nachmittag des ersten Tages nochmalige starke venöse Blutung, nochmalige Ausätzung. Die Temperatur steigt in den nächsten Tagen nicht über 38,4, obschon die Haut in der Umgebung der Wunde gangränös wird; sodass ein thalergrosser Defect entsteht. Am 26. Mai, zu welcher Zeit theils in der Klinik selbst, theils in der Stadt eine Anzahl Erysipelkranker sich befinden, wird auch Patient von einem neuntägigen Erysipel befallen, das bis zur Inguinalfalte hinaufsteigt. 1. Juli Fractur consolidirt; kleiner, oberflächlich granulirender Defect. Es wird mit dem Lister'schen Verbande aufgehört. Geheilt entlassen mit einer Verkürzung von $^1/_2$ Centimeter.

5. Carl Steuer, 54 Jahr. Aufgen. 24. Juli 73. Entl. 7. Aug. 73 (im Gypsverbande). Fractur des linken Unterschenkels etwas unter der Mitte, durch directe Gewalt. Querbruch: kleine Wunde, aber grosses Blutextravasat. Die vierte und fünfte Zehe desselben Fusses stark gequetscht. Minimales Fieber. Nach zwölf Tagen ist die Wunde verheilt und wird der Lister'sche Verband sistirt, der Fuss in Gyps gelegt und Patient entlassen. Am 20. Octbr. erst kehrt er zurück und wird der Gypsverband abgenommen. Keine nachweisbare Verkürzung.

6. Friedrich Steinfelder, 49 Jahr. Aufgen. 13. Aug. 73. Entl. 17. Juni 74. Complicirter Splitterbruch etwas unterhalb der Mitte der Tibia mit starker Quetschung und kleiner Wunde durch Aufhalten eines gefüllten Oxhoftfasses entstanden. Wenige Stunden darauf ausgeätzt und gelistert. In der ersten Nacht erfolgt eine stärkere venöse Blutung und wird früh beim Verbandwechsel die Fracturspalte noch einmal gründlich mit Chlorzink ausgespritzt. Blechschiene; am nächsten Tage beginnende Hautgangrän in der Umgebung der Wunde, die sich bald auf eine handtellergrosse Partie ausdehnt; die Temperatur steigt trotzdem in den nächsten acht Tagen nur einmal auf 39,0 und beträgt im Mittel nur 38,2 bis 38,5. Am vierten Tage nach der Verletzung Delirium tremens, welches acht Tage anhält. Die gangränösen Hautpartien, welche jetzt in einer Breite von vier Zoll fast zwei Drittel der Circumferenz des Gliedes umfassen, werden mit der Scheere abgetragen. Der Knochen liegt in weiter Ausdehnung bloss, hat jedoch eine rosige Farbe; nur ein sehr kleines Stück eines Bruchendes ist necrotisch. Unbedeutende Zersetzungs-Anhübe haben in der letzten Zeit dann und wann eine Ausspritzung mit Chlorzink nöthig gemacht, sind jedoch dadurch stets beseitigt worden.

Am 26. sowie am 30. August heftige, zwischen den Fragmenten hervorquellende arterielle Blutung, die durch Digitalcompression gestillt wird. Die Wunde ist ganz frei von gangränösem Gewebe, von hochrothen Granulationen bedeckt, die jedoch nach der zweiten Blutung etwas anämisch zu werden beginnen. Auch aus dem in einer Ausdehnung von mehreren Zollen blossliegenden Knochen beginnen überall Granulationen hervorzuwuchern.

2. Sept. Abermalige sehr heftige arterielle Blutung, die nicht gleich bemerkt wird, sodass Patient viel Blut verliert; Collaps, sehr bedeutende Anämie. Am nächsten Morgen wird an dem bis dahin überwachten Kranken, der sich nur wenig erholt hat, die Unterbindung der Arteria femoralis etwas über der Mitte des Oberschenkels vorgenommen, und zwar mit einem starken Catgutfaden, dessen beide Enden kurz abgeschnitten werden. Die Unterbindungswunde wird ausgeätzt und nach Lister verbunden

Die Unterbindungswunde verklebt fast ganz prima, aber das Fieber steigt auf 40,0: der Fuss wird gangränös.

8. Sept. 74. An dem immer noch sehr anämischen, am ganzen Körper ödematös schwellenden Kranken wird die Exarticulation des Knies mit nachträglicher Absägung des Gelenkendes (Transcondyläre Amputation, Amputation nach *Carden*) vorgenommen. Blutverlust = Null.

Bei der Untersuchung des abgesetzten Beines kann die verletzte Arterie, aus welcher die Blutung erfolgt ist, trotz sorgfältiger Präparation nicht gefunden werden. Ein grosser, nirgends necrotischer Splitter geht fast bis zur Tuberositas tibiae hinauf.

Die Temperatur, die während der Entwickelung der Gangrän die Höhe von gegen 40,0 eingehalten, sinkt in den auf die Amputation folgenden Tagen fast auf die Norm herab. Der Kranke ist äusserst schwach. Jetzt wird noch der ganze, grosse, vordere Lappen, der den breiten Knochenstumpf der Epiphyse deckt, gangränös, und der Kranke scheint unrettbar verloren. Indess gelingt es mit Hülfe des Lister'schen Verfahrens jeden Geruch und jede Zersetzung des Wundsecretes fernzuhalten, die grosse Sägefläche zeigt zu keiner Zeit auch nur einen Anflug von Missfärbigkeit. Der Lappen wird, sobald die Gangrän still steht, nahe am Demarkationsrande abgeschnitten.

Langsame Reconvalescenz. Die Haut von der vorderen Fläche des Oberschenkels zieht sich mehr und mehr über dem breiten Stumpf, sodass die Heilung zwar mit einer breiten dem Knochen adhärenten Narbe erfolgt, jedoch eine Nachresection nicht nothwendig wird. Geheilt!

Ich lasse auf diese Beobachtung sofort eine zweite, ähnliche folgen, wo nach eingeleiteter conservativer Behandlung wegen wiederholter Blutungen die Art. tibialis postica sowie die Art. cruralis vergeblich unterbunden und zuletzt ebenfalls die Oberschenkelamputation gemacht wurde. Auch dieser Kranke wurde geheilt.

7. Werner Steinhausen, Studios jur., 22 Jahr alt. Aufgen. 29. Sept. 73. Patient, der in der Nacht in einen tiefen Graben gestürzt ist, wird mit einer Durchstechungsfractur des rechten Unterschenkels etwas unterhalb der Mitte in die Klinik gebracht, daselbst aber aus unbekannten Gründen Reinigung der Wunde und Anlegung des Lister'schen Verbandes erst nach 8—10 Stunden vorgenommen. Der Fall ist einer der sehr wenigen, wo — sicherlich infolge irgend welcher, am ersten

oder zweiten Tage vorgekommener Fehler von unserer Seite — Zersetzung eintrat und, wenngleich leichte, Eitersenkungen sich bildeten, während nach der — nicht ganz in gesunden Theilen vorgenommenen — Amputatio transcondylica wieder der aseptische Verlauf erreicht wurde.

Bereits 24 Stunden nach der Verletzung Schwellung der Wunde und hohes Fieber. Am dritten Tage diffuse phlegmonöse Entzündung nach dem Fuss zu sich ausbreitend. Am vierten massenhafte Entleerung verjauchten Blutes aus der Bruchspalte und ihrer Umgebung. (Wahrscheinlich waren wohl gleich beim ersten Verbande Blutgerinsel in der Wundhöhle zurückgeblieben, die deren gehörige primäre Desinfection und Ausätzung hinderten.) Nach dieser Entleerung fällt das Fieber bis zum 8. Oct. rasch, doch bleibt die Secretion beträchtlich.

11. Oct. Neue Fiebersteigerung. Der Kranke wird täglich zweimal genau nach Lister verbunden, aber es gelingt trotz Chlorzinkauswaschungen nicht, die schon zu weit vorgeschrittene Zersetzung ganz zu unterdrücken; das Protective schwärzt sich. Incision an der Innenseite des Unterschenkels; am nächsten Tage ausgiebige Spaltung an der Vorderfläche.

Am 13. und 14. Drei heftige arterielle Blutungen, die hinter den Fragmenten hervorkommen. Patient ist nach der letzten fast sterbend und fällt aus einer Ohnmacht in die andere. Da mit Sicherheit angenommen werden muss, dass er eine Amputation nicht überleben werde, so wird noch an dem letztgenannten Tage (14. Oct. 73.) zunächst die Arteria femoralis an der Grenze zwischen oberem und mittlerem Drittel unterbunden (Ligature perdue von Catgut), darauf die schon sehr grosse Wunde an der Vorderfläche des Unterschenkels noch so weit dilatirt, dass man nach Beiseiteziehung der Fragmente durch scharfe Haken die grosse bis in die Kniekehle reichende Abscesshöhle in der Wade völlig übersieht. In ihrem Grunde liegt die gegen zwei Zoll weit entblösste Arteria tibialis postica. Sie hat an der einen Seite ein stecknadelkopfgrosses Loch. Doppelte Unterbindung der Art. tibialis postica mit Catgut. Abends schwerer Collaps.

Der Kranke erholt sich in den nächsten drei Tagen ein wenig; allein am 17. Oct. tritt abermals eine arterielle Blutung aus der schon durchschnittenen, macerirten Tibial. postica ein und wird der Kranke abermals anscheinend sterbend in das Operationszimmer gebracht: Amputatio femoris transcondylica. In der Kniekehle bleibt der äusserste Cul de sac des grossen Wadenabscesses stehen. Er wird ausgeschabt und ausgeätzt. Lister'scher Verband.

Typischer, aseptischer Verlauf. Bis auf die drainirte Eitersenkung in der Kniekehle Prima intentio. Patient wird am 22. Oct. aus der Klinik in eine Privatwohnung transferirt. Sehr langsame Reconvalescenz. Die Ligatur-Wunde der Femoralis — die ebenfalls nach Lister verbunden worden war — heilt ohne Störungen. Geheilt entlassen 22. Dec. 73. —

8. Christian Körner aus Zscheiplitz, 25 Jahr, aufgen. 28. Aug. 73, entl. 15. Dec. 73, ist am Nachmittag des vorhergehenden Tages von einem Wagen, dessen Pferde durchgingen, herabgesprungen und hat sich dabei eine Durchstechungsfractur der linken Tibia in der Mitte derselben zugezogen. Sehr grosse Wunde, sehr beträchtliche Blutung. Die Wunde wird von einem Arzt zugenäht, doch dauert die Blutung die Nacht über in mässigem Grade fort, und als der Kranke am nächsten Morgen in die Klinik gebracht wird, werden aus der Fracturspalte massenhafte Blutgerinsel entleert. Ausätzung, typische Behandlung; Gypsverband mit grossem Fenster und Eisenbügeln. In den ersten vier Tagen Temperaturen von 38,2 bis 38,5, am fünften beginnende Steigerung; am 6., 7. und 8. Morgentemperatur von kaum 38 und Abendtemperaturen, die sich etwas über 39 erheben; dann rasche, dauernde Defervescenz und Fieberlosigkeit bis zur Heilung. Die Wunde selbst kommt stark zum Klaffen, das obere Fragment der Tibia liegt in der Wunde entblösst zu Tage; die Spitze desselben wird necrotisch. Die anfangs ziemlich bedeutende Secretion nimmt bis zum 12. Sept. — also dem 20. Tage etwa — so weit ab, dass der Verband nur aller 48 Stunden gewechselt zu werden braucht; vom 22. ab wird er trotz der Necrose sogar nur aller 4 Tage erneuert! Trotzdem beim Verbandwechsel keine Spur von Geruch und minimale Secretion. Am 2. Oct. Extraction eines wallnussgrossen Sequesters. Am 16. Oct. Aufhören mit dem Lister'schen Verbande.

2. Nov. Fractur consolidirt, es besteht jedoch noch eine Fistel, aus der am 15. Nov. noch ein $^3/_4$ Centim. grosses Knochenstück extrahirt wird.

11. Dec. Geheilt entlassen mit einer Verkürzung von 1 Centimeter. —

9. Gottlob Graupner, 38 Jahr, Bergmann aus Trebnitz, aufgen. 16. Aug. 73, entl. 30. Sept. 73, wurde am Abend des 15. August 73 von zwei kleinen Eisenbahn-Wagen (sog. Hunden), die sich selbst überlassen mit grosser Geschwindigkeit bergabrollten, so heftig gegen das linke Schienebein getroffen, dass nicht nur er selbst umstürzte, sondern auch die Wagen entgleisten. Vierzehn Stunden nach dem Vorfalle in die Klinik gebracht, zeigt Patient einen Splitterbruch etwa in der Mitte der Tibia; zwei zollgrosse Splitter sind leicht beweglich unter der Haut fühlbar. In der Haut nur zwei linsengrosse, stark blutende Löcher, aber starke Quetschung. Haut in der Ausdehnung einer Männer-

hand um die Wunden blutig suffundirt, an einzelnen Stellen Blasenbildung. Der Unterschenkel vom Knie bis zu den Metatarsalknochen stark geschwollen, prall, infolge von primärem Wundemphysem.

Ausätzung, typischer Verband. Gypsverband mit grossem Fenster.

17. Aug. Keine örtliche Reaction, Temperatur früh 38,0, abends 38,2. Einige neue Blasen, mit dunkler blutiger Flüssigkeit gefüllt, haben sich erhoben.

18. Aug. Emphysem verschwunden; Temperatur genau wie gestern. Im spärlichen Wundsecret einige orangenfarbene Eiterflocken.

20. Aug. Keine Veränderung, nicht die geringste Zersetzung, minimales Secret. An der Stelle der Blasen hat sich Hautgangrän gebildet, die nicht durch die ganze Dicke der Cutis geht.

24. Aug. Verband braucht von jetzt ab nur aller zwei Tage erneuert zu werden. Temperaturen immer noch nur um 38,0.

3. Sept. Sehr geringe, seröseitrige Secretion aus den etwas vergrösserten klaffenden Wunden. Keine entzündliche Schwellung während des ganzen Verlaufs.

13. Sept. Wunden geschlossen.

23. Sept. Gewöhnlicher Gypsverband ohne Fenster. Am 30. Sept. wird Patient in demselben in seine Heimath entlassen. — Patient stellt sich am 31. Jan. 74 wieder vor. Fractur consolidirt. Verkürzung gegen $^3/_4$ Zoll.

10. Carl Püchel, 30 Jahr, aus Löbejün. Aufgen. 30. Octbr. 73. Entl. 9. März 74. Schwerer Splitterbruch an der Grenze des oberen und mittleren Drittels des linken Unterschenkel infolge von Ueberfahren durch einen schweren Lastwagen. Der Verletzte wird noch an demselben Tage in die Klinik gebracht. Es befinden sich an der Vorderfläche des Unterschenkels zwei Löcher, die bequem den Finger in eine grosse Bluttasche einlassen, in der die Fragmente liegen; starke Quetschung der Haut. Typischer Verband nach Lister; Blechschiene. In den nächsten Tagen mässige Blutung in die grosse Tasche, so dass sich die Weichtheile in der Tiefe nirgends anlegen; die Haut über den Fragmenten wird in grosser Ausdehnung gangränös. Obwohl der Verlauf ein durchaus aseptischer bleibt, macht doch in der Folge die Ableitung der etwas reichlichen Wundsecrete einige Schwierigkeiten, auch liegen die Fragmente sehr schlecht und sind ausserordentlich beweglich.

13. Nov. Heftige Blutung infolge von Spiessung eines Muskelastes durch ein scharfes Fragmentende. Unterbindung; Resection der Fragmentenden mit schneidender Knochenzange und Stichsäge; Anlegung einer Knochennaht von dickem Silberdrath. Gypsverband mit Eisenklammern. Die Fragmente liegen jetzt sehr gut.

18. Dec. Bei ungestörtem Wundverlauf hat der Silberdrath das untere Fragmentende, wo er durch lebendigen Knochen gelegt war, durchschnitten, und hängt nur noch am oberen necrotischen Fragment. Dasselbe wird mit einer starken Zange gepackt und als daumengliedgrosses Stück mit dem daran hängenden Silberdrath aus der Demarkationsgrenze herausgebrochen.

30. Jan. Consolidation weit vorgeschritten; es ist nur noch eine kleine granulirende Wunde vorhanden. 22. Febr. Der Lister'sche Verband weggelassen.

9. März. Wunde nur noch groschengross. Verkürzung $1^1/_2$ Centim.; da die Fractur noch etwas zu federn scheint, wird Patient vorsichtshalber im Gypsverbande entlassen; doch entfernt er denselben bald und erweist sich die Fractur als völlig fest. Patient geht kaum hinkend.

11. Ludwig Schmidt, 41 Jahr. In Behandl. gen. 22. Nov. 73. Schiefbruch des rechten Unterschenkels drei Zoll über dem Fussgelenk, $1^1/_2$ Zoll grosse, klaffende Wunde. Typischer Verband. Am 8. Tage ziemlich heftige arterielle Blutung, die jedoch durch Digitalcompression der Cruralis dauernd steht. Sehr niedrige Temperaturen, durchaus aseptischer Verlauf ohne irgendwelche Störungen.

Nach 9 Wochen ist die Fractur consolidirt, die Wunde geheilt. Verkürzung = 1 Centimeter.

12. Complic. Fractur des linken Unterschenkels mit Luxation des Fusses. Secundäre totale Fussgelenkresection; Exstirpation des ganzen Talus.

Hettmar Poppe, 38 Jahr alt, stürzt am 25. Dec. 73 dreizehn Fuss hoch herab und zieht sich dabei folgende Verletzung zu: der linke Fuss steht in äusserster Valgusstellung, die äussere Fusskante ist ganz nach oben gerichtet. Das untere Ende der Tibia hat an der innern Seite des Fusses nicht bloss die Haut, sondern auch den Stiefel perforirt, so dass unter dem Malleolus internus eine $1^1/_2$ Zoll lange gerissene Wunde vorhanden ist, die in's Sprunggelenk führt. Ausserdem fühlt man unmittelbar über dem Sprunggelenke deutlich eine Fractur, deren genauere Beschaffenheit sich jedoch nicht ermitteln lässt. Patient kommt unmittelbar nach dem Unfalle in unsere Behandlung. Auswaschung des Gelenkes mit 5% Carbolsäure, Reposition der Luxation. Lister'scher Verband. Lagerung auf Blechschiene.

Sehr mässige Reaction in den ersten Tagen; aber der Fuss liegt schlecht, ist offenbar nicht voll-

obschon sie in den Compendien und Fracturwerken meines Wissens nicht erwähnt ist. Ich erinnere mich, sie in gleicher Weise bereits sieben oder acht Mal gesehen zu haben, meist bei Gelegenheit von Fussgelenkresectionen; auch besitze ich von ihr drei charakteristische Präparate.

Der Entstehungsmechanismus dieses Knochenbruches ist folgender: Bei der forcirten Pronations- und Abductionsbewegung, durch welche die in Rede stehende Luxation erzeugt wird, wird der Malleolus externus pedis mit Gewalt nach aussen und oben gedrängt. Mag er dabei fracturiren, was wohl der häufigere Fall ist, oder nicht, so wird, sobald die Gewalt in gleicher Richtung fortwirkt, der sehr feste Bandapparat, welcher Fibula und Tibia am Fussgelenk mit einander verbindet, aufs Aeusserste angespannt. Es kann nun entweder diese Bandverbindung selbst nachgeben, die Fibula von der Tibia sich trennen, — eine Verletzung, die als Diastase der genannten Knochen beschrieben zu werden pflegt, und die éventuell selbst die Einkeilung des Talus zwischen beide Knochen in das Spatium interosseum zur Folge haben kann — oder aber die Bandverbindung ist fester als der Knochen, und der weiter nach aussen und oben sich verschiebende Malleolus externus reisst von der Tibia ein entsprechendes Stück ab und mit sich. Dann haben wir die Diastase innerhalb der Knochensubstanz, anstatt, wie vorher, innerhalb des Bandapparates*).

Dieser Fall von Abreissungsfractur des lateralen (der Fibula zugewandten) Theiles der unteren Epiphyse der Tibia ist es, um den es sich hier handelt. Die Bruchspalte verläuft stets sehr schief von oben und aussen nach unten und innen, annähernd in einer sagittalen Ebene, und scheint das abgesprengte Stück im Ganzen und Grossen stets die Keilform zu haben, wenngleich die Grösse des Keils in verschiedenen Fällen eine sehr verschiedene ist. In manchen Fällen begreift er die ganze Gelenkfläche, so dass die Bruchspalte hart am Malleolus internus ausläuft. In einem Falle sah ich dagegen vorn und hinten nur je ein erbsengrosses prismatisches Knochenstück abgesprengt und der Fibula adhärirend.

Fig. 7.

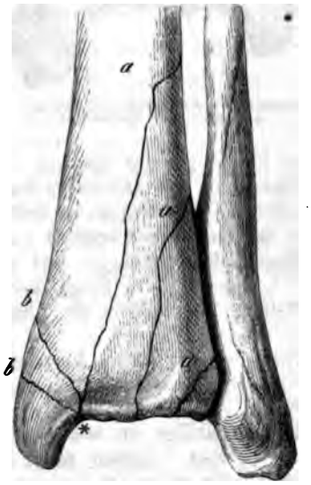

Schematische Zeichnung verschiedener von mir beobachteter Formen von Abreissungsfracturen des lateralen Theils der unteren Epiphyse der Tibia (*a, a, a*) mit gleichzeitiger Absprengung des Malleolus internus.

Das abgesprengte, keilförmige Stück scheint leicht total necrotisch zu werden. In zwei Fällen habe ich es als losen Splitter im vereiterten Fussgelenk bei Resectionen gefunden.

Es ist bekannt, dass bei diesen Luxationen des Fusses die Tibia sehr häufig die Haut an der Innenseite durchbohrt, so dass das Gelenk geöffnet, die Luxation in eine complicirte verwandelt wird. Dieser bedenkliche Zufall wird durch die geschilderte Abreissung des lateralen Theils der Gelenkfläche in hohem Grade begünstigt, indem einerseits der in seiner Verbindung ganz gelockerte Fuss durch die weiter wirkende Gewalt leicht in die äusserste Pronationsstellung verschoben werden kann, so dass die Haut über dem Malleolus internus aufs Aeusserste angespannt und leicht perforirt wird, und andererseits das durch die Keilabsprengung verjüngte und zugeschärfte untere Ende der Tibia nun um so leichter die Weichtheile durchdringt.

*) Es ist wohl möglich, dass bei diesen Fracturen zuweilen noch ein zweites mechanisches Moment in Betracht kommt, nämlich der directe Stoss des sich dislocirenden Talus. Ich untersuchte kürzlich eine Luxation des Fusses nach vorn, wo in gleicher Weise ein Knochenkeil von der vorderen Fläche der Tibia abgesprengt war. Hier lag die Bruchfläche fast genau in einer frontalen Ebene.

Zu der keilförmigen Abreissung des lateralen Theils der Gelenkfläche kommt dann leicht noch die allgemein bekannte Abreissung des Malleolus internus. Treffen die Bruchlinien beider auf der Gelenkfläche oder selbst etwas über derselben zusammen, wie es in Fig. 7 bei * angedeutet ist, so hört die Verletzung damit freilich, auch bei stärkster Verschiebung, auf eine Luxation zu sein, und ist einfach den ins Gelenk penetrirenden Fracturen zuzurechnen. Diese gehen gerade am Fussgelenk mit allen erdenkbaren Uebergängen und ohne jede scharfe Grenze in die reinen Luxationen über. —

13. Adolph Kaessner, 30 Jahr, aus Merseburg, Eisenbahnwagenschieber. Aufgen. 19. Nov. 73. Entl. 17. Dec. 73. Patient ist heute früh auf der Eisenbahn überfahren worden. Malleolarbruch des linken Fusses mit Eröffnung des Gelenks und Zerquetschung des Fusses. Primäre Amputation des Unterschenkels im unteren Drittel mit vorderem und hinterem Hautlappen. Keine Naht. Listerverband mit comprimirenden carbolisirten Wattebäuschen, welche die Lappen in der richtigen Lage erhalten. Fünftägiges Wundfieber, Prima intentio, nie die geringste Reaction oder Schwellung der Lappen oder des Stumpfes. Mit völlig verheiltem, schön bedecktem Stumpfe geheilt entlassen.

14. Andreas Deichmann, 64 Jahr. Aufgen. 12. Dec. 73. Gestorben 13. Dec. 73. Patient gerieth heute früh unter die Locomotive und wird bald darauf nach der Klinik gebracht. Linker Unterschenkel bis zur Tuberösitas tibiae zermalmt. Am rechten Knie findet sich eine totale Luxation des Unterschenkels nach vorn, zwar ohne jedwede sichtbare Hautverletzung oder Wunde, doch aber, wie die spätere Autopsie erweist, mit einer so vollständigen subcutanen Zerquetschung der Muskulatur in der Kniekehle verbunden, dass, falls der Kranke überlebt hätte, das Glied wohl nicht zu erhalten gewesen wäre. (Abbildung und Beschreibung der Luxation des Knies in dem Abschnitt über die Verrenkungen.) Ausserdem ist auch noch die Kopfhaut in einem über handgrossen, zerfetzten Lappen unter Blosslegung des Knochens abgelöst. Primäramputation des rechten Oberschenkels in der Mitte. Tod an Collaps gegen Abend des nächstfolgenden Tages.

Es ist selbstverständlich, dass, bei Betrachtung der bei Behandlung der complicirten Unterschenkelfracturen nach der antiseptischen Methode von uns gewonnenen Resultate, Beobachtung No. 14 weggelassen werden muss, in der es sich um die schwersten multiplen Verletzungen bei einem älteren, vierundsechzigjährigen Manne handelt, und wo der Tod vor Eintritt der Reaction infolge des sog. Shoc's nach vorgängiger primärer Oberschenkelamputation erfolgte. Lassen wir auch noch Beob. 13 ausser Betracht, welche eine Zermalmung des Beins und mit glücklichem Erfolg ausgeführte Primäramputation des Unterschenkels betrifft, so bleiben uns 12 Fälle, die der conservativen Behandlung unterworfen und sämmtlich geheilt wurden. Trotzdem befanden sich unter ihnen eine Anzahl der allerschwersten, an der äussersten Grenze der conservativen Chirurgie stehenden Verletzungen, und auch in den zwei Fällen, wo wegen arterieller Blutungen erst die Femoralis unterbunden und dann bei äusserster Erschöpfung der Kranken die secundäre — richtiger intermediäre — Oberschenkelamputation ausgeführt werden musste, wurde, Dank der Lister'schen Methode, das Leben erhalten. Ich gestehe offen, dass ich in der civilen Praxis niemals früher auch nur annähernd gleich gute Resultate erzielt habe. Auch habe ich bereits bei Gelegenheit der dem Lister'schen Verbande gewidmeten Vorbemerkungen hervorgehoben, dass unmittelbar vor Einführung dieses letzteren unsere Erfolge bei Behandlung der complicirten Unterschenkelfracturen zwei Jahre hindurch ganz besonders schlecht gewesen waren, ja dass wir von den letzten nach dem Princip der offenen Wundbehandlung behandelten 16 Kranken mit offenen Unterschenkelbrüchen in den Jahren 1871 und 1872 12 verloren und nur 4 durchgebracht hatten.

Indess bereits bei einer früheren Gelegenheit*) hatte ich gezeigt, dass die Mortalität dieser Verletzungen in sämmtlichen deutschen Kliniken, über die überhaupt Berichte vorlagen, oder aus

*) R. *Volkmann*, Zur vergleichenden Mortalitätsstatistik analoger Kriegs- und Friedensverletzungen. Langenbeck's Archiv 1872, Bd. XV, p. 1 ff.

denen ich privatim Zusammenstellungen erhalten konnte, durchweg eine sehr grosse sei. Sie betrug durchschnittlich circa 39 %! Allerdings ist es von einer Seite versucht worden, den Werth der von mir gefundenen Zahlen, als auf einer zu kleinen Reihe von Beobachtungen beruhend (835 complicirte Unterschenkelbrüche mit 339 Todesfällen), zu bemängeln. Indess ohne Berechtigung. Im Gegentheil zeigten die von mir für die Kliniken von Breslau, Halle, Bonn, Zürich, Göttingen gegebenen Mortalitätsziffern eine so merkwürdige Uebereinstimmung, und schwankten zwischen so unerwartet geringen Differenzen, (noch nicht 4 %), dass jeder, der sich mit derartigen statistischen Ermittelungen beschäftigt hat, darin einen besonderen Beweis ihres Werthes finden dürfte. In Zeiträumen von 7 bis 15 Jahren und darüber verloren von ihren Kranken mit offenen Unterschenkelbrüchen: *Baum* in Göttingen 38,0 %, *Wutzer* und *Weber* in Bonn 41,8; und dazwischen liegen Zürich mit 38,7, Breslau mit 40,5 und Halle mit 40,6 %. Was seitdem von Resultaten bekannt geworden ist, ist, so viel ich sehe, nicht besser.

Hiernach ist es mir sehr fraglich, ob irgend Jemand, bei Anwendung einer früheren Methode, sei es nun die offene Wundbehandlung oder irgend eine andere, jemals schon 12 complicirte, durch die stumpfen Gewalten des civilen Lebens erzeugte und in einer erheblichen Quote der Fälle mit starken Quetschungen und späteren Gangränescirungen der Weichtheile verbundene offene Unterschenkelfracturen hinter einander geheilt hat, ohne dazwischen einen Kranken zu verlieren*). — —

Indem ich in Betreff der Details theils auf das pag. 94 u. flgd. Gesagte, theils auf die ausführlicher mitgetheilten Krankengeschichten verweise, möchte ich hier noch mit zwei Worten auf ein Verfahren zurückkommen, welches auch in diesem Jahre wieder zweimal (pag. 101 Beob. 2 und pag. 105 Beob. 10) mit gutem Erfolge angewandt wurde, nämlich auf das Herausbrechen von Fracturnecrosen aus der Demarcationslinie vor vollendeter Lösung. Wie lange sich die Abstossung der necrotisch gewordenen Fragmentenden bei complicirten Fracturen verzögern kann, ist bekannt; ebenso, wie sehr dadurch die Consolidation der Fractur und die definitive Schliessung der Wunde aufgehalten werden können. An der Tibia können zwei, bei Totalnecrosen drei, am Femur selbst vier Monate darüber hingehen. Sobald jedoch erst die Hälfte oder mehr der Zeit verstrichen ist, welche zur vollständigen Trennung nothwendig sein würde, hat die entzündliche Markraumbildung zwischen Todtem und Lebendigem die Verbindung bereits so weit gelockert, dass man das necrotische Stück abbrechen kann, entweder einfach mit den Fingern oder indem man es bei gut fixirtem Gliede mit einer starken Zange packt. Der Bruch folgt dann ganz genau der Demarkationslinie bis in ihre feinsten Zacken, und das Verfahren ist demnach eminent conservativ, mit der Resection der Fragmentenden gar nicht zu vergleichen. Denn bekanntlich greifen in den gewöhnlichen Fällen die Bruchendennecrosen, selbst wenn sie sich über eine grosse Fläche ausdehnen, nur im Bereich der Bruchspalte durch die ganze Dicke des Knochens oder auch nur der Substantia compacta und begreifen, jemehr sie sich von der Bruchspalte entfernen, nur die oberflächlichste Schicht der Rinde, zuletzt oft papierdünn verstreichend. Aber selbst $1\frac{1}{2}$ Zoll lange und längere, dünnste und in ihren letzten Ausläufen fast durchsichtige Lamellen brechen correct aus, wenn man nicht zu früh zu der kleinen Operation schreitet und den Bruch forcirt. Ich habe dieses

*) Ich habe schon auf pag. 12, Note, bemerkt, dass auch im Jahre 1874 sämmtliche conservativ behandelten complicirten Knochenbrüche geheilt worden sind. Die Zahl der hintereinander und ohne einen einzigen Todesfall geheilten offenen Unterschenkelbrüche beträgt heute — 30. Januar 1875 — genau zwanzig! Die zwanzigste Beobachtung selbst betrifft einen 68jährigen Mann, wo aus der Wunde eine schwere venöse Blutung erfolgte; trotzdem war der Verlauf ein von Anfang bis zum Ende fieberloser. Es ist nicht zu kühn, wenn ich behaupte, dass ein ähnliches Resultat bisher niemals bei irgend einer anderen Behandlungsweise erreicht wurde.

Verfahren schon 1866 bei einer Anzahl von Schussfracturen angewandt und darüber ausführlicher in Innsbruck berichtet. Von da aus hat dasselbe auch seinen Weg in einzelne Compendien und Monographieen über Schussverletzungen gefunden. So wird es z. B. auch von *Fischer* kurz erwähnt. — —

2. Hand- und Fingerverletzungen, Verletzungen des vordersten Abschnittes des Fusses.

(172 Fälle).

Der Besprechung der complicirten Fracturen lasse ich die der mit offener Wunde verbundenen Verletzungen der Hand und der Finger, sowie der vordersten Abschnitte des Fusses folgen; doch bleiben die traumatischen Eröffnungen des Hand- und Fussgelenkes selbst ausgeschlossen. Ob in solch einem Falle die Phalangen und Metacarpusknochen fracturirt und zermalmt oder nur die Gelenke geöffnet, oder ob bei starker Quetschung und Zerreissung der Hautdecken nur eine Anzahl Sehnen zerrissen sind, davon hängt die Schwere des Falles nicht ab und ist auch für die Behandlung irrelevant.

Ich unterscheide demnach einfach schwere und leichte Fälle, und rechne zu den schweren diejenigen, wo gleichzeitig die Weichtheile in grösserer Ausdehnung zerrissen oder zermalmt und Phalangen oder Metacarpus- resp. Metacarpusknochen fracturirt, eine Anzahl kleiner Gelenke geöffnet sind. Die einfachen Abquetschungen der Endphalangen, von denen namentlich an den Fingern eine grössere Zahl vorkam, stelle ich zu den leichten Verletzungen, wennschon ja auch diese ausnahmsweise einmal der Ausgangspunkt der schwersten acuten progredienten Eiterungen werden können.

Diesem, immerhin etwas willkürlichen, Eintheilungsprincipe folgend haben wir in dem vergangenen Jahre zunächst **71 schwere Handverletzungen**, bei denen stets ein oder mehrere Finger entweder für die Function verloren gingen oder aber primär oder secundär amputirt wurden, behandelt. Eine ausserordentlich grosse Zahl! Fast alle waren Folge von Maschinenverletzungen; einzelne durch Auffallen schwerer Lasten, Sprengwirkungen etc. entstanden. In einigen wenigen Fällen endlich handelte es sich um colossale Schnitt- und Risswunden der Hand, mit Durchschneidung oder Durchreissung einer grösseren Zahl von Fingersehnen.

Es würde kaum irgend welchen Nutzen haben und ausserordentlich viel Zeit und Raum erfordern, diese Fälle einzeln aufzuführen oder tabellarisch zu ordnen. Sämmtliche 71 Verletzte wurden nach der Lister'schen Methode behandelt. Bei keinem einzigen trat eine acute progrediente Phlegmone, oder acute Sehnenscheidenvereiterung auf; in keinem brauchte der Arm secundär amputirt zu werden, kein einziger Kranker starb. Fast alle, und darunter mit die schwersten Fälle, wurden ambulatorisch behandelt. Gleichzeitig kamen eine erhebliche Anzahl nicht von Anfang an von uns behandelter, selbst leichterer Fingerverletzungen in Behandlung, die in gewöhnlicher Weise mit Salben, Pflastern und hydropathischen Umschlägen behandelt worden waren und bei denen sich heftige phlegmonöse Entzündungen, diffuse Sehnenscheidenvereiterungen u. s. w. entwickelt hatten, (vergl. den Abschnitt: „Panaritien und Aehnliches"). Ein Kranker, der sich eine ganz leichte Stichwunde des kleinen Fingers beigebracht, kam pyämisch in die Klinik und wurde noch vergeblich amputirt.

Besonders hervorzuheben ist, dass in einem Falle frischer Handverletzung, wo das Hand- und die Carpalgelenke nicht eröffnet waren, die Zermalmung der Theile doch eine so ausgedehnte war, dass die primäre Amputation des Vorderarmes vorgenommen werden musste:

Ernst Rothe, 24 Jahr, aus Kreischau, aufgen. 30. Novbr. 72, kam am Tage der Aufnahme in ein Zahnrad und zerquetschte sich sämmtliche Finger. Haut auf dem Handrücken und am Vorderarm vielfach zerrissen. Amputation dicht unter dem Ellenbogengelenk; Lister'scher Verband. Unbedeutende Nachblutung in der ersten Nacht. Prima intentio, jedoch Bildung eines abgesackten Retentionsabscesses, der durch Lösung einer kleinen Stelle der verklebten Wunde entleert wird. Kurzes, sehr niedriges Wundfieber. Verband nur alle 24 Stunden gewechselt. Mit sehr schönem, runden vollständig geschlossenen Stumpf 16. Jan. 73 entlassen.

Im Uebrigen wurde bei Finger- und Handverletzungen principiell möglichst conservativ verfahren; primär sehr wenig amputirt. Diese Verletzungen vertragen bei richtiger Behandlung das Zuwarten durchaus, im vollsten Gegensatz zu den gleichwerthigen Verletzungen am Fuss. Es wurde daher sehr häufig auch da nicht amputirt oder exarticulirt, wo es ganz sicher schien, dass der Finger nicht würde erhalten bleiben, wo aber noch nicht entschieden werden konnte, wie viel von ihm verloren gehen müsse, und ob nicht selbst ein kurzer Stumpf dem Kranken sich später nützlich erweisen werde. Wiederholt wurden so von drei, vier Fingern dem Kranken später unschätzbare, kurze Reste erhalten. Bei der grossen Zahl der später nothwendig gewordenen Secundäramputationen wurde stets ein einfacher Volarlappen gebildet, um die Narbe auf den Finger- oder Handrücken zu bringen. Dass bei Secundäramputationen der Finger die Wunde sich in der Regel rascher und vollständiger per primam intentionem vereinigt als bei Primäramputationen, hatten wir auch in diesem Jahre wieder vielfach Gelegenheit zu constatiren. —

Nach den oben erwähnten Resultaten gebe ich *Socin* bereitwilligst zu, dass der Lister'sche Verband die von uns früher angewandte primäre Immersion, die ja natürlich den gleichen Zweck verfolgt, den Contact der Luft und der in ihr suspendirten Fäulnisserreger von der Wunde fernzuhalten, an Sicherheit noch wesentlich übertrifft. Dazu kommt die grosse Bequemlichkeit für den Kranken selbst, der auch in schweren Fällen ambulatorisch behandelt werden kann, während die Immersion eine höchst unbequeme, die immobilste Bettlage erfordernde Procedur ist. Ich kann daher diese letztere nur noch da empfehlen, wo das Verbandmaterial zum antiseptischen Verbande nicht, oder wenigstens nicht gleich, beschafft werden kann.

Eine besondere Aufmerksamkeit ist bei der arbeitenden Classe — an der ja so gut wie ausschliesslich diese Verletzungen vorzukommen pflegen — der primären Desinfection der Wunde, sowie der sämmtlichen Handtheile, die mit in den Lister'schen Verband eingeschlossen werden, zuzuwenden. Die schwielige, dicke Epidermis, die in den nächsten Tagen wenigstens in der unmittelbaren Nachbarschaft der Wunde unter dem Verbande aufzuquellen und später sich abzulösen beginnt, ist reichlich mit Fäulniss erregenden Massen durchtränkt, die sie bei den verschiedenen Beschäftigungen und der grossen Unreinlichkeit dieser Leute aufgenommen und zurückbehalten hat. Trotz sorgfältigster Abbürstung mit starker Carbolsäurelösung und Chlorzink fängt diese aufquellende Epidermis doch leicht an zu faulen, und nirgends ist es häufiger nothwendig beim Verbandwechsel dann und wann einmal eine Chlorzinkirrigation vorzunehmen, als bei Finger- und Zehenverletzungen. Uns ist es jedoch in diesen Fällen immer gelungen begonnene Zersetzungsanhübe zu coupiren.

Den 71 von uns als schwer bezeichneten, stehen 81 leichte oder wenigstens leichtere Hand- und Fingerverletzungen gegenüber. Eine nicht ganz unerhebliche Anzahl von ihnen zogen wir vor ebenfalls dem Lister'schen Verbande zu unterwerfen. Accidentelle, locale oder allgemeine Wundkrankheiten kamen auch hier nicht zur Beobachtung.

Summa der behandelten Hand- und Fingerverletzungen 152.

Als Curiosum erwähne ich im Anhange folgenden Fall von Transplantation eines Theiles der Nagelmatrix mit Bildung eines zweiten Nagels in einiger Entfernung vom physiologischen Nagel.

Ein Mädchen von gegenwärtig 20 Jahren (Ida Barth aus Gutenberg) hatte sich vor mehreren Jahren an einer landwirthschaftlichen Maschine eine tiefe Quetschwunde des rechten Zeigefingers zugezogen, die genau die Basis des Nagels betraf. Der Nagel wurde abgestossen und die Wunde heilte langsam mit einer breiten Narbe. Es bildeten sich nun allmählich zwei neue Nägel; der eine an der normalen Stelle, anfangs stark deformirt, später die normale Gestalt wieder erreichend, der zweite Nagel unterhalb des ersteren liegend. Er ist, wie man an der Zeichnung, Fig. 8 *a*, sieht, etwas schief gestellt und das Nagelbett nur wenige Linien breit, wächst jedoch lebhaft, so dass das Mädchen ihn oft verschneidet. — Kleinere derartige Nageltransplantationen sind ziemlich häufig und geben nach der Verwachsung zuweilen Gelegenheit zur Entstehung kleiner, spitzer, hornartiger Auswüchse, wie des Vergleiches halber die zweite Abbildung, Fig. 8 *b*, zeigt, die einem Mädchen entnommen ist, welche ebenfalls in diesem Jahre an chronischem polyartic. Rheumatismus in der Klinik behandelt wurde. Die Verletzung ist, wie man an dem noch nicht vollständig reproducirten Nagel sieht, hier jüngeren Datums.

Fig. 8.

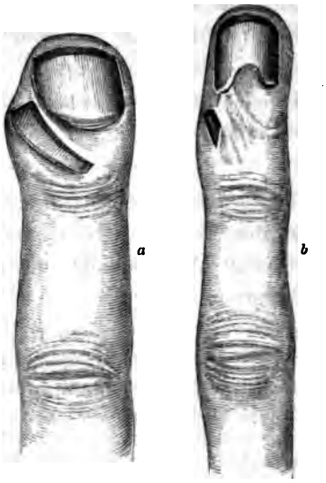

Transplantation eines Stückes der Nagelmatrix. Doppelter Nagel.

An dem vorderen Abschnitte des Fusses (Zehen, Metatarsus) kamen nur 8 schwerere und 12 leichtere Verletzungen zur Beobachtung. Die ersteren zeigten aufs neue, wie unvergleichlich gefährlicher Verletzungen am Fuss, als solche an der Hand sind. An der Hand kann man nicht conservativ genug sein; am Fuss, bei Quetschwunden mit Zermalmungen von Knochen, Zerreissungen von Sehnen und Eröffnungen der kleinen Gelenke sich nicht genug vor zu grosser Ausdehnung der conservativen Chirurgie hüten! Bei irgend erheblicher Verletzung bleibt die primäre partielle Fussamputation das principiell festzuhaltende Verfahren. So haben wir denn auch unter den 8 schwereren Fällen zwei Todesfälle zu beklagen, beide an Pyämie, und zwar verloren wir den einen Kranken trotz des von Anfang an angewandten Lister'schen Verfahrens. Es ist dies der einzige Pyämiefall, den wir überhaupt, seit wir die Lister'sche Methode anwenden, bis zum heutigen Tage bei einem Frischverletzten oder Operirten, wo das Verfahren von Anfang an zur Anwendung kam, beobachtet haben; der einzige, so zu sagen, reine Fall, wo das Verfahren fehlschlug. Merkwürdiger Weise hatte sich aber gerade in diesem Falle die Pyämie nicht von dem verletzten Fusse, sondern von thrombotischen Blasenvenen aus entwickelt, während die Dissection des Fusses ein absolut negatives Resultat ergab, wie denn auch niemals irgend welche Putrefaction der Wunde, Zersetzung der Wundflüssigkeit, Abscesse, Eitersenkungen oder auch nur eine lebhaftere örtliche Reaction intra vitam beobachtet worden waren. Patient hatte übrigens neben einem Pyämischen gelegen, der nicht antiseptisch behandelt worden war. Auf welche Fehler bei der Behandlung der Misserfolg zurückzuführen war, liess sich nicht ermitteln. In dem zweiten tödtlich verlaufenen Falle hingegen hatte überhaupt von dem aseptischen Verfahren Abstand genommen werden müssen, weil der Verbandstoff momentan uns auf die Neige gegangen war, und wir fürchten mussten, dass uns für eine Anzahl Schwerverletzter, die damals in der Klinik lagen und die sich

unter dem Lister'schen Verbande vortrefflich befanden, das Material fehlen würde. Dieser zweite Fall — der Beobachtungszeit nach der erste — machte damals auf uns alle einen ganz ausserordentlich tiefen Eindruck, insofern er gewissermassen als Controlfall diente. Seit langer Zeit war keine derartige Verletzung mehr in der Klinik anders als nach Lister behandelt worden: der erste Kranke, bei dem diese Behandlung aus äusseren Gründen nicht in Anwendung gezogen wurde, starb an Pyämie. Freilich wurde dieser Eindruck durch die spätere, bereits erwähnte Beobachtung jener unter dem Lister'schen Verbande entstandenen Pyämie nachträglich etwas abgeschwächt.

Von den 8 Fällen, wo, wie ich noch einmal hervorhebe, die Verletzung nie über die Metatarsalgegend hinausging, meist sogar auf die Zehengegend und Metatarsalköpfe beschränkt blieb, wurden 7 conservativ behandelt; einmal wurde primär die Chopart'sche Exarticulation vorgenommen, zweimal aber secundär die Pirogoff'sche Osteoplastik ausgeführt, in dem einen Falle nach bereits eingetretener Pyämie.

1. Friedrich Franke, 14 Jahr alt, aus Niemegk. Aufgen. 9. Jan. 73. Gestorben 12. Febr. 1873. Quetschwunde des linken Fussrückens mit Blosslegung der Sehne des Extensor hallucis longus und — wie sich jedoch erst später ergab — mit Fractur des Os cuneiforme primum. Patient wird 24 Stunden nach dem Unfalle in die Klinik gebracht, und weil nur noch wenig Lister'sches Verbandmaterial vorhanden ist, nach Ausätzung der Wunde mit Chlorzink mit der permanenten Immersion behandelt. In den nächsten Tagen entwickelt sich eine begrenzte Hautgangrän und die blossliegende Sehne necrotisirt; doch ist nach 14 Tagen die Wunde in guter Granulation, alles Brandige abgestossen und wird der Fuss aus der Wanne genommen und mit hydropathischen Einwickelungen weiter behandelt. Den Tag darauf erhöhte Temperatur und Schwellung des Fusses.

30. Jan. Abscess auf dem Fussrücken geöffnet und Penetration der Wunde in die Articulation zwischen Basis des Os metatarsi hallucis und Os cuneiforme primum constatirt.

31. Jan. Temperaturen von 40,0 und 40,1. Abends Schüttelfrost.

1. Febr. Pirogoff'sche Osteoplastik, im Gesunden. Ein ganz oberflächlicher, kaum durch die ganze Dicke der Cutis gehender Hautdefect, der sich etwas über die Fussbeuge hinauferstreckt, wird zunächst mit dem scharfen Löffel abgeschabt und dann mit Chlorzink ausgeätzt, endlich der Stumpf mit dem Lister'schen Verbande umgeben.

Obwohl der Stumpf in den nächsten Tagen ein vortreffliches Aussehen zeigte, so hatte doch die Entfernung des Eiterheerdes durch die Amputation keinen Fieberabfall zur Folge und wiederholte sich der Schüttelfrost bereits am 5. Febr. 73.

7. Febr. Furibunde Delirien: pleuritisches Reiben und Milzvergrösserung nachgewiesen; Hüsteln.

9. Febr. Stumpf fängt an auseinanderzuweichen, die Granulationen werden missfarbig.

10. Febr. Blutige Sputa, exspiratorischer Typus des Athmens. Temperatur stets gegen 40,0 und darüber.

12. Febr. Oedem des amputirten Beins; Tod nach kurzer Agonie.

Bei der Autopsie eiterige Mediastinitis und beiderseitige Pleuritis. In den Lungenarterien in eitrigem Zerfall begriffene Emboli, und in deren Umgebung zahlreiche wallnuss- bis apfelgrosse, eitrig zerfallende Heerde. Eitrig geschmolzener Thrombus im unteren Abschnitte der Vena cruralis.

Bemerkenswerth in diesem Falle ist, wie sofort auf die, wohl etwas verfrühte, Herausnahme des Beins aus dem Wasserbade die Temperaturerhöhung folgte, der sich rasch der erste Schüttelfrost anschloss.

2. Johann Prökheer, 27 Jahr. Aufgen. 8. Febr. 73. Entl. 19. März 73. Starke Quetschwunde des rechten Fusses, Lister, Hautgangrän. Sehr langsame Abstossung des Brandigen; Heilung.

3. Friedrich Börg, 34 Jahr. Aufgen. 8. März 73. Entl. 18. März 73. Zermalmung der linken grossen Zehe, Exarticulation im gequetschten Gewebe; Lister. Trotz ziemlich umfangreicher Gangränescirung kein Fieber. Geheilt.

4. Friedrich Bauer, 25. Jahr. Aufgen. 4. Juni 73. Entl. 28. Juni 73. Zerquetschung der vier ersten Zehen des rechten Fusses; umfangreiche Gangränescirung, secundäre Exarticulation zweier Zehen. Lister. Heilung.

Narbe liegt ganz auf dem Fussrücken; keine Elevation der Hacke. Sprunggelenk activ beweglich. Patient geht mit einem geeigneten Schienenstiefel sehr gut und ohne jede Beschwerde.

8. Wilhelm König, 3 Jahr. Starke Quetschung des rechten Fussrückens mit Wunde und beträchtlichem Blutextravasat. Heilung ohne intercurrente Störung.

Ueber die 12 Fälle leichterer Fussverletzungen, sämmtlich ebenfalls Quetschwunden betreffend, ist nichts Besonderes zu bemerken. Einzelne von ihnen wurden der Vorsicht halber ebenfalls nach Lister verbunden. In keinem Falle traten besondere Störungen ein, oder eine accidentelle Wundkrankheit hinzu. — —

3. Luxationen der Extremitäten (53 Fälle).

Tabelle der im Jahre 1873 vorgekommenen Luxationen.

Obere Extremität:	Frische subcut. Luxationen.	Inveterirte Luxationen.	Complicirte Luxationen.	Congenitale Luxationen.	Summa.
Lux. scapulae . . .	2	—	—	—	2
Lux. humeri	12	3	—	—	15
Lux. cubiti	6	6	1	—	13
Lux. der Finger . .	4	1	1	—	6
	24	10	2	—	36
Untere Extremität:					
Lux. coxae	5	3	—	7	15
Lux. genu	1	—	—	—	1
Lux. pedis	—	—	1	—	1
Summa:	6	3	1	7	17
Total:	30	13	3	7	53

Zwei Fälle von frischer »Luxatio scapulae« (Luxation des acromialen Endes der Clavicula auf das Acromion) wurden mit Heftpflasterverbänden behandelt. Beide Male wurde dadurch die erlangte Reposition leicht erhalten, und dürfte sich das Verfahren zu weiteren Versuchen eignen.

Schulterluxationen kamen 15 vor, 12 frische und 3 veraltete, und zwar elfmal als Luxatio subcoracoidea und viermal als Lux. subglenoidea (axillaris directa). In vierzehn Fällen gelang die Reduction, und zwar stets mit Leichtigkeit durch die Elevationsmethode. Eine bereits seit langer Zeit bestehende Luxation blieb unreponirt. Der Kopf, der hier ebenfalls nach innen und vorn luxirt war, wurde nach verschiedenen gewaltsamen Manövren so beweglich, dass man die Luxation in der Chloroformnarkose willkürlich abwechselnd in die Luxatio subglenoidea und selbst in die subacromialis umwandeln konnte. Trotzdem gelang es nie, ihn in die Cavitas glenoidea zu bringen, so dass es sich offenbar um Interpositionen von Kapseltheilen oder dergl. handelte. Nach längerer Behandlung mit passiven Bewegungen u. s. w. wurden die Kranken mit leidlich beweglichem Arme entlassen.

Besonders erwähnenswerth sind ein Fall von Lux. subcoracoidea, der bei einem Knecht beim Knallen mit der Peitsche durch Muskelaction entstand, sowie ein Fall, wo man mit grosser Bestimmtheit auf Absprengung des vorderen Randes der Cavitas glenoidea

gekrönt waren. Das zuvor im Sinne der Extension und Flexion ganz steife Ellenbogengelenk bewegte sich frei in einer Breite von circa 90 Graden. In den beiden andern Fällen war und blieb einmal das Ellenbogengelenk völlig ankylosirt, während das zweite Mal die Pro- und Supinationsbewegungen von Anfang an relativ frei geblieben waren. — Die partiellen Lateralluxationen des Ellenbogengelenkes sind bei Kindern wohl erheblich häufiger, als gemeiniglich angenommen wird; doch habe ich noch niemals eine annähernd gleich grosse Zahl innerhalb eines klinischen Jahres zu Gesicht bekommen. In der Regel sehe ich nur zwei oder drei Fälle im Jahre, öfters allerdings erst zu einer Zeit, wo die Reposition nicht mehr möglich ist; zumal diese Luxationen sehr häufig mit Abreissungsfracturen an den verschiedensten Stellen der Gelenkenden complicirt sind. Weitaus am häufigsten bestehen diese letzteren in Condylenfracturen, und zwar entweder in Abreissungen des Epicondylus internus (einmal in unseren 7 Fällen) oder in einem Bruch des Condylus externus mit der ganzen Eminentia capitata (zweimal unter 7 Fällen). Doch können Abreissungen ebenso gut an jedem anderen Orte erfolgen, wo einmal die Knochen statt der Bänder bei der seitlichen Verschiebung nachgeben. In dem allerdings nicht ganz hierher gehörigen Falle, wo die Resection Gelegenheit zur anatomischen Untersuchung der Gelenkenden bot, war neben einer ins Gelenk penetrirenden Fractur des Condylus internus noch eine zwei Linien breite Kante vom radialen Rande des Olecranon abgerissen. (Vergl. Fig. 9.)

Complicirte und mit Abreissungsfracturen verbundene Durchstechungsluxation des Cubitus nach hinten und innen. Secundärresection, Heilung.

Stanislaus Baentsch, 10 Jahr alt, fiel am 1. Juli 1873 von der Schulter eines Mitschülers herab, wobei er auf die Palma aufstauchte und zog sich dabei eine complicirte Luxation des Cubitus nach hinten und innen zu. Der Proc. cubitalis humeri perforirte die Haut in der Ellenbeuge. Die Reposition gelang — wie später die Blosslegung des Gelenkes bei der Resection zeigte — nur unvollständig. Die Behandlung bestand in den ersten fünf Tagen nur in kalten Umschlägen.

Als Patient am 5. Juli 73 in Behandlung genommen wird, fliesst aus der in's Gelenk penetrirenden Wunde in der Plica cubiti bei Druck eitrige Synovia. Gelenkgegend sehr geschwollen; hohes Fieber, heftige Schmerzen. Dilatation der Wunde, Incision an der inneren Seite des Olecranon; quere Drainirung des Gelenks, Ausspritzung mit 5 % Carbolsäure. Lister'scher Verband, Watson'sche Schiene.

Da auch hiernach keine genügende Entleerung des Secrets erfolgt, das Fieber continuirlich 40,2 bis 40,6 bleibt, wird am 7. Juli die totale Resection des Gelenkes vorgenommen. Es zeigt sich dabei, dass gegenwärtig noch eine incomplete Lateralluxation nach innen besteht, und dass bei der Reposition nur die gleichzeitig vorhandene Verschiebung der Vorderarmknochen nach hinten beseitigt worden ist (Fig. 9). Der Condylus internus ist abgesprengt; die Bruchlinie penetrirt nach unten hart am Rande des Limbus cartilagineus aber noch in's Gelenk. Gleichzeitig ist vom radialen Rande des Olecranon ein schmaler Knochenstreif abgerissen, und während sich die Ulna dislocirte, an seinem physiologischen Standorte stehen geblieben.

Fig. 9.

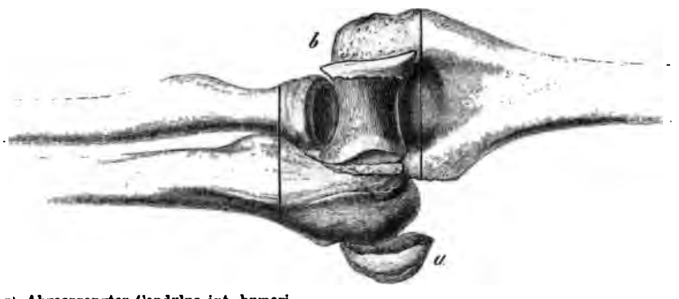

a) Abgesprengter Condylus int. humeri.
b) Vom Olecranon abgerissener Knochenstreif auf der Trochlea an seinem physiol. Standorte liegen geblieben.

Zweimal 24 Stunden nach der Resection ist Patient so gut wie fieberfrei. Der weitere Verlauf bot mit Ausnahme eines kurzen Erysipels (siehe pag. 45 Beob. 9) nichts besonders bemerkenswerthes dar, ausgenommen, dass lange Zeit eine beträchtliche Schwellung des Armes zurückblieb während die Granula-

tionen ödematös und speckig aussahen. Nach vierwöchentlichem Gebrauche Sistirung des Lister'schen Verbandes. Am 23. August wird der kleine Patient in einem gefensterten Gypsverbande einstweilen nach Hause geschickt.

26. Sept. Die Wunden sind vollständig vernarbt. Die Knochenregeneration ist jedoch nur eine sehr mässige und das Gelenk sehr schlottrig. Der Arm wird daher in einen geeigneten, durch Schrauben beweglichen Schienenapparat gebracht und unterzog sich nun Herr Dr. *Schede* mit der grössten Ausdauer der weiteren, höchst mühsamen Behandlung des Knaben, mit Hülfe von passiven Bewegungen, Faradisation der Muskeln und täglich mehrmaligem Abändern der Stellung des in dem Schienenapparate fixirten Gelenks. Der Erfolg überstieg jede Erwartung. Im Verlauf von 4 Monaten wurde das Gelenk immer fester; die noch mangelhaft entwickelten neuen Gelenkenden wurden massiver, traten in directeren Contact und gewannen mehr und mehr die physiologischen Formen, während gleichzeitig die activen Bewegungen immer freier und kräftiger sich gestalteten.

Gegenwärtig — Ende März 1874 — ist die neue Gelenkverbindung eine ausserordentlich feste, rein ginglymoideale; seitliche Bewegungen nicht möglich. Function von Hand und Finger von normaler Ausgiebigkeit und Kraft. Bewegungen im Ellenbogengelenk im Sinne der Extension und Flexion von 180—45° passiv ausführbar. Activ kann der Arm noch nicht vollständig extendirt und noch nicht ganz bis 90° flectirt werden. Muskulatur sehr straff und kräftig entwickelt, active Bewegungen innerhalb der angegebenen Grenzen energisch und sicher. Pro- und Supination jedoch nur in beschränktem Masse ausführbar. — Der Fall zeigt wieder, wie unendlich viel gerade am Ellenbogengelenk durch eine sorgfältige Nachbehandlung erreicht werden kann; denn als ich den Knaben nach Abnahme des Gypsverbandes zuerst wieder sah, glaubte ich mit Sicherheit, dass das functionelle Resultat ein ganz schlechtes werden würde. —

Von 6 Fingerluxationen betrafen 4 den Daumen, eine den Mittel- und eine den 4. Finger. Drei typische Dorsalluxationen des Daumens wurden ohne jede Schwierigkeit, ja geradezu spielend reponirt. In dem 4. Falle handelte es sich um eine complicirte, ausserdem noch mit Fractur der Grundphalanx verbundene und durch Maschinenverletzung entstandene Luxation. Es befand sich auf dem Dorsum der Hand über dem Gelenkende eine breite, quer verlaufende, klaffende Hautwunde und die Basis der Grundphalanx war dorsal- und gleichzeitig ein- (ulnar-)wärts dislocirt; der etwa in der Mitte der Phalanx befindliche Bruch einfach, aber etwas schief verlaufend. Auch hier gelang es ohne Mühe das luxirte Gelenkende in die richtige Lage zurückzudrücken, und erfolgte bei ambulatorischer Behandlung unter dem Lister'schen Verbande die Heilung ohne Reaction und mit völliger Wiederherstellung der Gelenkbewegungen! (Friedrich Losse, 23 Jahr, aus Aderitz bei Kemberg. 28. Mai 73.)

Was die beiden übrigen Fälle von Fingerluxation anbelangt, so betraf der eine eine inveterirte Luxation nach rück- und einwärts im ersten Interphalangealgelenke bei einem 58jährigen Arbeiter. Der Finger wurde amputirt und heilte bei ambulatorischer, ebenfalls antiseptischer Behandlung absolut prima intentione. In dem letzten Falle endlich, wo am rechten Mittelfinger das erste Interphalangealgelenk frisch dorsalwärts luxirt war, gelang die Reposition zwar ebenfalls ohne Schwierigkeiten, doch blieb eine chronische Gelenkentzündung mit starker Schwellung und völliger Gebrauchsbehinderung zurück, die trotz aller möglichen Versuche nach monatlicher Behandlung wenig gebessert wurde, und entzog sich Patient später der weiteren Behandlung.

Luxationen des Hüftgelenks. Frische, oder wenigstens relativ frische Luxationen des Hüftgelenks kamen 5 zur Beobachtung und wurden dieselben sämmtlich durch die Flexions- und Rotationsmethode reponirt. Dreimal handelte es sich dabei um Luxatio iliaca, einmal um Luxatio ischiadica und einmal endlich um die seltenere Form, die neuerdings wieder von *Blasius* als Luxatio supracotyloidea*) ausführlicher besprochen worden ist. In vier Fällen war die Verrenkung durch die Einwirkung sehr schwerer Gewalten entstanden: Verschüttung in einer Grube

*) *Blasius*, Langenbecks Archiv, XVI. pag. 207.

(2 Fälle), Schleifung durch scheu gewordene Pferde, Sturz aus einer Höhe von 8—9 Fuss durch eine enge Oeffnung hindurch. In dem fünften aber war ein vierjähriges, rachitisches Kind, mit so wackligen Gelenken, dass man in den Knien erhebliche Ab- und Adductionsbewegungen erzeugen und die Gelenkflächen klappend gegeneinander schlagen lassen konnte, nur aus dem umgerissenen Kinderwagen, in dem es schlief, heraus und auf das Pflaster geworfen worden. Die dabei entstandene rechtseitige Luxatio iliaca wurde am sechsten Tage fast spielend durch spitzwinklige Flexion, Rotation nach aussen und Streckung des Beins reducirt.

Einer besonderen Mittheilung werth sind nur zwei von diesen Beobachtungen:

1. Luxatio femoris dextri supracotyloidea; Grosses Blutextravasat des linken Oberschenkels und der linken Kniegelenksgegend. Reposition. Drainage des Blutergusses; Lister'scher Verband. Rasche Heilung ohne Eiterung.

Christiane Wilke, Arbeiterfrau, 54 Jahr alt, aus Quenstedt, ist vor fünf Tagen durch eine enge Bodenlücke hindurch 8—9 Fuss hoch herab gefallen und hat sich dabei die rechte Schulter sowie die rechte Hüfte verrenkt. Die Reposition der erstern gelingt leicht, wegen der zweiten wird Patientin am 5. Nov. 73 der Klinik zugeführt.

Position wie bei Schenkelhalsfractur mit völlig gestrecktem Hüft- und Kniegelenk, ganz evertirter Fussspitze und Verkürzung des Beines um knapp $^3/_4$ Zoll. Keine irgend erhebliche Beckenverschiebung. Der Trochanter springt auf der kranken Seite etwas weniger vor. Der Gelenkkopf ist vorn dicht unter dem Poupart'schen Bande, etwa der Spina ossis ilei anterior inferior entsprechend, sehr leicht zu fühlen und auch an einer kugligen Hervortreibung der Weichtheile für das Auge zu erkennen.

Am linken Oberschenkel ein colossales subcutanes Blutextravasat, eine Handbreit unter dem Poupart'schen Bande beginnend und ebensoviel unter das Knie herabreichend. Umfang des Femur infolge dessen sehr beträchtlich vermehrt. Namentlich dicht über dem Kniegelenk liegt der grosse fluctuirende Erguss so dicht unter der stark gespannten, gequetschten Haut, dass der Uebergang in Vereiterung unvermeidlich erscheint; auch ist die Haut am Oberschenkel entzündlich geröthet und zeigt erhöhte Temperatur. Die erst am folgenden Tage, 6. Nov., unternommene Reposition der Luxation gelingt erst bei dem dritten Versuch. Bei dem ersten wird der Schenkel flectirt, was eine mässige Gewaltanwendung erfordert, nach Innen rotirt und gestreckt; bei dem zweiten eine leichte Hyperextension vorausgeschickt, das Bein dann abducirt, flectirt und einwärts gerollt; der Gelenkkopf tritt dabei auf das Foramen ovale. Mit Leichtigkeit in seine alte Stellung zurückgebracht, wird der Femur jetzt leicht gebeugt, um zu einem neuen Versuche überzugehen. Während ich die Extremität in dieser Stellung ohne jede Gewalt halte und eine leichte Drehung nach einwärts mache, nur um mich von der Beweglichkeit des Gelenkkopfes zu überzeugen, schnappt mir unter den Händen der Gelenkkopf von selbst ein, oder wird, richtiger gesagt, mir aus den Händen durch die Muskeln in die Pfanne geworfen.

Darauf wird an der am meisten gespannten Stelle dicht über dem Kniegelenk und etwas nach aussen unter Carbolnebel eine zollgrosse Incision gemacht und das ergossene, theils flüssige, theils klumpige Blut möglichst entleert, die grosse Tasche mit zweiprocentiger Carbolsäure ausgewaschen. Lister'scher Verband.

7. Nov. Aus der durch eine fast fingerstarke Drainröhre offen gehaltenen Incision sickert fortwährend geruchloses, dünnflüssiges, sehr dunkles Blut ab. Die Geschwulst des Oberschenkels nimmt rasch ab. Abendtemperatur 39,0.

9. Nov. Temperatur gegen 40, an dem mehr und mehr abschwellenden Oberschenkel sowie an der Incisionswunde ist trotzdem nichts abnormes zu bemerken. Es fliesst immer noch Blut ab, so dass der Verband zweimal gewechselt werden muss.

10. Nov. Fieber wie gestern. An der innern Seite des Oberschenkels findet sich unter der stark verdünnten Haut eine mehr wie handgrosse Stelle, wo noch immer Reste des grossen Blutextravasates stagniren. Es werden daher hier zwei Incisionen gemacht, eine dritte über der ersten Incision an der äusseren Seite des Oberschenkels hinzugefügt und zwei Drainröhren quer durch den Oberschenkel gezogen. Neue Ausspülung mit Carbolsäure.

11. Nov. Fieberabfall früh bis 38,0. Secretion wird mehr wässrig. Patientin, die bis dahin viel geklagt hat, fühlt sich schmerzfrei.

13. Nov. Extremität ganz abgeschwollen, Ausfluss aus den Drainröhren sehr gering, von zersetztem Blutfarbestoff mehr orangefarbig und ein wenig getrübt. Nicht die geringste Zersetzung im Lister'schen Sinne, oder eine Spur von Geruch.

Seiten sehr bequem durch die dünne Haut durchfühlen. Der Mitte ihrer Gelenkfläche liegt die Patella fast horizontal auf, das obere Ende nicht sehr viel höher wie das untere. In der Kniekehle fühlt man dicht unter der Haut die scharf vorspringenden Femoralcondylen. Die Haut der vorderen Kniegelenksgegend ist durch den Luftdruck fest gegen die Gelenkfläche der Tibia gezogen, so dass sie zu beiden Seiten der Patella zwei tiefe Gruben bildet, von denen namentlich die innere im Stande sein würde, einen mässigen Apfel aufzunehmen; die Contoure des Caput tibiae und die Form der Luxation sind dadurch bei der oberflächlichsten Besichtigung sofort zu erkennen.

Fig. 10.

Ueber der Patella bildet die Haut des Oberschenkels fünf tiefe Querfalten, die sämmtlich in die eben erwähnte Grube an der innern Seite der Patella auslaufen.

Die Reposition der Luxation gelingt durch Zug und gleichzeitiges, nach vorn Drücken des Femurkopfes, nach hinten schieben der Tibia mit grosser Leichtigkeit. Doch zeigt sich nun bei Betastung der hinteren Kniegelenksgegend, dass die Weichtheile zwischen Haut- und Femoralcondylen völlig zerquetscht sein müssen. Man kann namentlich zu beiden Seiten der Fossa poplitea die unveränderten Hautdecken tief einstülpen, und nach Wegdrückung eines beträchtlichen Blutextravasates die hinteren Partien der Femoralcondylen genau palpiren. Blechrinne, Bindeneinwickelung.

An der Leiche lässt sich die Luxation ohne jede Gewalt reproduciren. Die Gelenkspalte und die mit derselben nur durch eine viergroschenstückgrosse, in einem queren Synovialdiaphragma befindliche Oeffnung communicirende Bursa extensorum sind von spärlichem, flüssigem Blut erfüllt. Die Ligamenta cruciata fetzig zerrissen; das Lig. lat. internum vollständig vom Knochen abgesprengt, so dass die Knochenrinde des Epicondylus internus bis an den Rand des Knorpelbelages der Fossa patellaris in der Grösse eines Achtgroschenstückes entblösst ist. Das Lig. lat. internum ebenfalls zerrissen, jedoch ist auf dieser Seite, bei mehr erhaltenen Kapseltheilen, die Zerreissung keine so vollständige. Die hintere Kapselwand ist mit Ausnahme der mittelsten Partie vollständig zertrümmert, und gelangt man zu beiden Seiten der stehen gebliebenen Partie in zwei tiefe, bis zur Haut der Kniekehle reichende Quetschungsherde, in welchen die Condylen des Femur gelegen haben. Bei der Untersuchung des Gelenkes von der Fossa poplitea aus gelangt man sofort nach Trennung der Haut in diese von Blut und zermalmten Gewebsmassen erfüllten Taschen. Der rechtseitige Kopf des Gastrocnemius ist entsprechend der stärkeren Zerreissung an der äusseren Seite der Gelenkkapsel, und der am Lebenden constatirten leichten Drehung der Tibia um ihre Längsaxe nach einwärts, vollständig durchgequetscht, während vom inneren Kopfe noch einige Faserbündel erhalten sind. Die Hauptstämme der Nerven und der Gefässe sind unverletzt. Dagegen sind eine Anzahl grössere, von der Vena poplitea abgehende Aeste quer abgerissen. Den Nervus ischiadicus begleitet bis über die Mitte des Oberschenkels ein starkes Blutextravasat.

Bei Reproduction der Luxation an der Leiche liegen die Gefässe stark angespannt in der tiefen Furche des Sulcus intercondylicus posterior.

Nur ein einziger Fall von Luxation des Fusses kam zur Behandlung. Die Verletzung war anfangs eine subcutane, doch erfolgte bald Vereiterung des Gelenks, so dass die totale Resection des Gelenks mit Exstirpation des Talus nothwendig wurde. Patientin genas.

Dorothea Keck, 42 Jahr, aus Büschdorf bei Lauchstedt, gerieth in den letzten Tagen des Januar 1873 unter einen Wagen, wobei der linke Fuss vom Rade gefasst und mit Gewalt in die äusserste Pronation und Abduction gebracht wurde. Eine äussere Wunde war nicht vorhanden, doch erfolgte eine sehr heftige Entzündung und nach etwa 14 Tagen bildeten sich an beiden Malleolen Abscesse, die theils incidirt wurden, theils spontan aufbrachen und viel Eiter entleerten. Hohes Fieber und vehemente Schmerzen brachten die Kranke sehr herunter und veranlassten sie sich endlich am 28. Februar — etwa 4 Wochen nach erlittener Verletzung — uns vorzustellen. Nach wiederholten Reductionsversuchen steht der Fuss jetzt nur noch in mässiger Valgusstellung. Von verschiedenen Fisteln kommt man theils in das zerstörte Sprunggelenk, theils auf necrotische, offenbar dem Talus zugehörige Knochenstücke. Starke jauchige Eiterung, sehr bedeutende Geschwulst.

Am 1. März totale Resection des Fussgelenkes. Der Talus ist völlig nach einwärts luxirt und dabei durch breite Spalten in mehrere, noch fest aneinander hängende Stücke zertrümmert. Seine Verbindungen mit dem übrigen Skelet sind jedoch bis auf einige Fasern völlig getrennt; das Markgewebe desselben grünlich verjaucht. Von Tibia und Fibula werden zwei Zoll, der Talus ganz weggenommen. Ausserdem wird die ganze, dem hintern Fussgelenke zugehörige Gelenkfläche des Calcaneus in einer dicken Lage entfernt. Ausätzung der grossen Wundhöhle mit Chlorzink; Lister'scher Verband; Gypsschwebe.

Geringe Reaction; starke, aber doch geruchlose Eiterung. Die grosse Höhle füllt sich bald mit Granulationen und das Fussgelenk wird auffallend rasch fest. Am 30. Mai ist nur noch ein enger Fistelgang an der inneren Seite des Fussgelenkes vorhanden. Am 16. Juni — der Lister'sche Verband ist nur die ersten 3 Wochen nach der Operation in Anwendung gekommen — sechstägiges Erysipel, von der erwähnten Fistel ausgehend. Nach Abheilung desselben Bildung einiger circumscripter Zellgewebsabscesse an der Vorderfläche des Unterschenkels. Am 9. Juli wird Patientin im Gypsverbande bei sehr weit vorgeschrittener Knochenregeneration provisorisch entlassen.

12. Aug. Die in den letzten Wochen kaum noch secernirende Fistel an der inneren Seite des Fussgelenkes hat sich vor kurzem geschlossen. Stellung des resecirten Fusses normal; Regeneration ausserordentlich massiv; namentlich, wie so häufig, die regenerirte untere Epiphyse der Tibia ausserordentlich breit. Patientin kann schon ohne Schmerz activ das Sprunggelenk etwas bewegen. Verkürzung des Fusses $^3/_4$ Zoll.

6. Nov. Trotz der Grösse der Resection ist die Form der Knöchelgegend fast unverändert. Patientin ist mit einem Schienenstiefel den ganzen Tag von früh bis abends auf den Füssen und gebraucht dabei keine besondere Stütze oder Stock. Der Ernährungszustand der Extremität ist ein vortrefflicher. Die Beweglichkeit im Sprunggelenke hat noch etwas zugenommen. Anfang März 74 hat Patientin den Schienenstiefel bereits abgelegt.

4. Verletzungen der Extremitäten ohne Knochenbruch und Luxation.

I. Mit offener Wunde.

Schwere Fälle.

A. Ausgedehnte Zerreissungen und Zermalmungen der Weichtheile.

(8 Fälle, darunter 2 mit tödtlichem Ausgange: zwei Oberschenkelamputationen, davon eine geheilt: eine geheilte Unterschenkelamputation.)

1. Zerreissung der Weichtheile des linken Unterschenkels. Transcondyläre Amputatio femoris. Heilung. Friedrich Schwabe, 9 Jahr alt, aus Teuchern. Aufgen. 16. Juni 73. Entl. 21. Juli 73. Am Tage der Aufnahme von einem Kohlenlowry überfahren. Muskeln und Haut von den Knöcheln bis ziemlich an die Tuberositas tibiae zerrissen. Carden'sche (transcondyläre) Amputation mit Einwickelung des Gliedes und Gummischlauch nach Esmarch und unter Spray. Operation blutlos, was sehr wünschenswerth, da der Knabe zuvor viel Blut verloren. Lister'scher Verband. Der grosse vordere Lappen fällt noch in blutig sugillirtes Gewebe, und wird von ihm der äusserste Rand in der Breite von $1^1/_2$—2 Centim. gangränös; trotzdem überall Flächenverklebung und nie eine Spur von Zersetzung der geringen Wundsecrete. 20. Juli mit schmaler granulirender Wunde und schönem Stumpf entlassen.

2. Zerreissung der Weichtheile der linken Unterextremität, multiple Rippenfracturen, Clavicularbruch. Hohe Oberschenkelamputation. Traumatische Pneumonie. Tod. Robert Weichel, 16 Jahr. aus Holleben. Aufgen. 22. Dec. 73, gestorben 31. Dec. 73. Patient ist vor circa 18 Stunden vom Wagen gestürzt, geschleift und überfahren worden. Weichtheile der linken Unterextremität bis unmittelbar an die Weiche zermalmt. Kniegelenk weit geöffnet, mit Chaussékoth gefüllt. Auf der linken Seite multiple Rippenbrüche; rechte Clavicula fracturirt und sehr beweglich. — Die linke Extremität wird sofort nach der Aufnahme noch im gequetschten Gewebe unmittelbar unter dem grossen Trochanter abgesetzt. Bei Anwendung der Esmarch'schen Methode kein Blutverlust. Lister.

Der Verband wird leider statt am Abend erst am nächsten Morgen erneuert. Es findet sich eine starke Zersetzung der Wundsecrete, die Schnittfläche missfarbig, auf den Hautdecken des Stumpfes ein schief nach aussen und oben zur Spina ossis ilei anter. super. verlaufender Streifen missfarbiger Flecke,

wahrscheinlich Folge des Druckes einer eisernen Wagenkette, auf welcher hängend der Kranke geschleift wurde. Beginnende Schwellung der Wundränder. Temperatur 39,4.

Ob der Grund der Zersetzung hier darin zu suchen ist, dass, wie dies ja sehr leicht möglich ist, irgend ein Fehler bei der Anwendung des Lister'schen Verfahrens stattgefunden hatte und der Verband nicht abends gewechselt wurde, oder darin, dass allzusehr in zerquetschten Theilen operirt und statt der Amputatio subtrochanterica nicht die Exarticulatio femoris ausgeführt wurde, muss dahin gestellt bleiben. Ich neige mich mehr zu der ersten Ansicht, zumal zu dem unnöthig lange verschobenen Verbandwechsel nachts noch eine leichte Blutung kam, die den Verband völlig durchtränkte, und auf der anderen Seite selbst die ausgedehntesten Mortificationen, wie verschiedene Krankengeschichten dieses Berichtes zeigen, unter dem Lister'schen Verbande keine Fäulniss der Wundsecrete und der Wundflächen zur Folge zu haben brauchen. Uebrigens ist unter mehr wie hundert Amputationen grosser Gliedmassen, die ich nun hinter einander nach der antiseptischen Methode behandelt habe, dies der einzige Fall, wo in den ersten Tagen nach der Operation sich erheblichere Zersetzungserscheinungen und Geruch gezeigt hätten.

Es wurde nun die Wunde auf das energischste mit Chlorzink ausgewaschen und ausgerieben, und wirklich auch hier noch die Zersetzung coupirt, so dass sich bis zum Tode an der Wunde nichts von progredienten septischen Processen zeigte, vielmehr in den letzten Tagen unter der sich abstossenden Decke des durch die Aetzung entstandenen dünnen Brandschorfs schon überall gute Granulationen zum Vorschein kamen. Auch fiel die Temperatur sofort nach der Aetzung von 39,4 auf 38,4.

Am 28. Dec. nach sehr unruhiger Nacht Klage über heftige Schmerzen in der linken Brust und reichliche charakteristische, rostfarbene Sputa. Bei der Untersuchung Bronchialathmen und Dämpfung fast der ganzen linken Seite. Der Stumpf sieht sehr gut aus. Temperatur früh auf 38,6, Abends 40,6. Digitalis.

In den folgenden Tagen zunehmende pneumonische Erscheinungen, grosse Dyspnoe. Temperatur früh 38,4. Abends 40,1 und 40,0. Tod in Sopor bei unveränderter, in der Reinigung fortschreitender Wunde und Temperatur von 38,0. — Keine Autopsie.

3. Quetschung des Fusses, traumatische Gangrän. Amputatio cruris. Heilung. Albert Apitius aus Rossla, Eisenbahnarbeiter, 32 Jahr. Aufgen. 4. Juli 73. Entl. 26. Juli 73. Quetschung des Fusses durch Eisenbahnwagon ohne Fractur. Am dritten Tage Schüttelfrost, Gangrän des Fusses bis eine Handbreit über dem Knöchel. Am 4. Juli Amputatio cruris in der Mitte nach Esmarch und Lister'scher Verband. Nur theilweise primäre Verklebung der Hautlappen. Ein kleines Stück Haut, der vorderen Sägekante entsprechend, wird gangränös. Kleine Zersetzungsanhübe von dieser Stelle ausgehend werden jedesmal durch Chlorzink beseitigt, im übrigen aseptischer Verlauf mit geringer Secretion. Temperatur nicht über 38,5. Drei Wochen nach der Amputation mit kleiner, granulirender Fläche entlassen.

4. Zerreissung der Weichtheile der rechten Schulter, Blosslegung und Luxation des Caput humeri. Grosser Blutverlust. Tod an Anämie vor Exarticulation der Schulter. Karl Thümmel, 41 Jahr, aus Delitz a. B., aufgen. 29. April 73, gestorben 1. Mai 73, gerieth mit dem rechten Arm in eine Centrifugalmaschine, die ihm denselben so nach hinten und aussen schleuderte, dass sämmtliche Weichtheile an der vorderen Seite der Schulter dicht neben dem Proc. coracoides und quer durch die ganze Achselhöhle hindurch auseinanderrissen. Kopf steht wie bei Luxatio subcoracoidea, aber der Arm ist um 90° nach aussen gedreht; Tuberculum minus abgerissen. Nerven und Gefässe in der Achselhöhle liegen bloss. Arteria radialis pulsirt. Patient ist so kalt und apathisch, dass die Exarticulatio humeri aufgeschoben wird. Schon am nächsten Tage Zeichen von Gangrän des Arms. Aeusserste Schwäche; Puls sehr klein; Temperatur 40,0. Ohnmachten. Am zweiten Tage (1. Mai) status idem. Es soll eine Transfusion gemacht und, wenn der Verletzte sich etwas erholt hat, der Arm exarticulirt werden; jedoch stirbt er, während die Armvene blossgelegt wird.

5. Friedrich Ackermann, 46 Jahr. Am 5. Juli 73 drang dem Patienten, einem kräftigen Fabrikarbeiter der in rapider Bewegung befindliche, daumendicke Eisentheil einer Kurbel in die linke Schulter. Die vorn auf der Schulterhöhe befindliche Wunde sieht genau wie eine Schusswunde aus. Das Eisen ist 5 Zoll tief eingedrungen, zunächst bis auf den Gelenkkopf, von da abgleitend in die Achselhöhle. Der untersuchende Finger fühlt sämmtliche Theile des Gelenks, doch, wie es scheint, noch von der Kapsel bedeckt. Auswaschung mit starker Carbolsäure, Lister. Keine Eiterung, prima intentio; die gequetschten Ränder der Eingangsöffnung secerniren eine geringe Menge Wundflüssigkeit. Am 23. Juli ohne functionelle Störung geheilt entlassen, nachdem der letzte Verband fünf Tage gelegen.

6. August Pape, 26 Jahr, zog sich am 8. Aug. 73 eine sehr grosse gerissene Lappenwunde des linken Vorderarmes zu, die bis an die Plica cubiti geht. Auswaschen mit Chlorzink, Lister; Heilung per primam.

7. Karl Bergmann, 22 Jahr. In Beh. gen. 10. Decbr. 73. Grosse Quetschwunde des rechten Oberarms, drei Zoll breit spiralig den Oberarm in seinem vorderen, äusseren und hinteren Drittel

Die Hand wird nach Weglassung des Lister-Verbandes auf einer dorsalen Fingerschiene durch Heftpflaster fixirt gehalten, um eine inzwischen enstandene, sehr beträchtliche Flexionscontractur der Finger zu bekämpfen. Minimale Bewegungen der Finger sind möglich, doch dürfte die Hand kaum einigermassen brauchbar werden.

Anfang März ist die Benarbung vollendet; die Finger liegen auf der Spreitzschiene sehr gut und in voller Streckung; sowie man jedoch die Schiene nur 24 Stunden weglässt, bildet sich sofort wieder die Contractur. Mitte März muss Patientin aus äusseren Gründen entlassen werden: es werden ihr passive Bewegungen der Finger und Fortgebrauch der Schiene dringend angerathen.

B. Penetrirende Gelenkwunden (7 Fälle; davon zwei gestorben, die bei bereits vereitertem Gelenk in Behandlung kamen).

Ausser dem bei Gelegenheit der complicirten Fracturen bereits beschriebenen Falle von Eröffnung des Kniegelenks mit Sternbruch der Patella, der, wie man sich erinnern wird, unter den schwersten Verhältnissen nicht bloss glücklich ablief, sondern auch mit beweglichem Gelenk heilte, kamen noch weitere sieben penetrirende Gelenkwunden zur Behandlung. Dreimal war bereits Vereiterung des Gelenks eingetreten und starben zwei von diesen Kranken, bei denen einmal das Kniegelenk betroffen, das zweite Mal das Handgelenk geöffnet und gleichzeitig die Flexorensehnen durchschnitten waren, pyämisch. Der dritte, der sich nur mit einer Schusterahle in das Ellenbogengelenk gestochen, wurde nach sehr schweren Zufällen unter Resection des Gelenks geheilt.

1. Penetrirende Ellenbogengelenkwunde. Vereiterung des Gelenks. Resection. Osteomyelitis der Radiusdiaphyse mit Necrose. Heilung. Otto Herbst, 15 Jahr, aus Weissenfels. Aufgen. 4. Dec. 72. Entl. 20. Juli 73. Patient hat sich am 21. November 1872 eine abgebrochene Schusterahle am Condylus internus in das rechte Ellenbogen-Gelenk gestossen, und wird 14 Tage darauf mit vereitertem, schlottrigem, crepitirendem Gelenk bei schwerem Infectionsfieber in die Klinik gebracht. Am Condylus internus mehrere jauchende Incisionsöffnungen. Temperatur 40—41°/₀. Am 5. Decbr. totale Resection des Ellenbogengelenks. Knorpel völlig zerstört, Gelenk verjaucht. Gegenincision wegen weitgehender Hautablösung über dem Radiusköpfchen; Drainirung; Watson'sche Schiene; offene Wundbehandlung. Die Temperatur fällt in den nächsten beiden Tagen nach der Resection auf 37,4. Heilung durch tiefe intermuskuläre Phlegmonen, die fast bis zum Handgelenk herabgehen und das Leben des Kranken wiederholt sehr bedrohen, aufgehalten. Sie erweisen sich später als von einer Osteomyelitis der Radiusdiaphyse abhängig. Mitte März Gypsverband mit vielen Fenstern; Gelenk noch sehr schlottrig, geringe Knochenneubildung. Ende Mai ist jedoch das Gelenk sehr viel fester. Es werden regelmässige passive Bewegungen gemacht, während der Arm in einer articulirten Schiene, wie sie zur Nachbehandlung von Ellenbogengelenkresectionen allgemein üblich sind, fixirt ist. Am 23. Mai zweitägiges Erysipel das nach Jodpinselung steht; doch erkranken rasch hintereinander drei neben ihm liegende Kranke nun auch an Erysipel. Am 20. Juli wird Patient entlassen. Es bestehen noch zwei Fisteln, von denen eine auf eine entblösste Stelle der Sägefläche der resecirten Ulna führt, während die zweite, im unteren Drittel des Vorderarmes gelegene, eine Partie der Knochenrinde des Radius blossliegend fühlen lässt. Gelenk sehr hübsch fest geworden; Patient macht etwas active Flexions- und Extensionsbewegungen, doch scheinen Radius und Ulna im resecirten Gelenk durch laterale Synostose verschmolzen zu sein. Supinations- und Pronationsbewegungen sind weder activ noch passiv möglich. Patient soll sich üben und in einiger Zeit wieder vorstellen.

Patient hat sich, seit ich dies niedergeschrieben, wieder in die Klinik aufnehmen lassen. Zustand des resecirten Ellenbogengelenks sehr gut; Extension allerdings vor der Hand nur bis zu etwa 120° möglich; Supinations- und Pronationsbewegungen ganz aufgehoben, aber das Gelenk sehr fest ohne Spur von Schlotterung und die Bewegungen beginnen sehr kräftig zu werden. Freilich ist der Gebrauch des Armes durch verschiedene noch vorhandene Fisteln noch sehr behindert gewesen, und wird Mitte Februar eine reguläre Necrotomie an der untern Hälfte des Radius nöthig, durch welche einige vollständig eingekapselte centrale Sequester entfernt werden. Auch am Gelenk selbst ist noch eine Fistel vorhanden, die ausgeschabt wird. Die definitive Heilung dürfte nun rasch erfolgen. (16. Febr. 1874). —

2. Penetrirende Handgelenkswunde mit Durchschneidung von Fingerflexoren. Bei vereitertem Gelenk pyämisch aufgenommen. Handgelenksresection. Amputatio humeri. Tod. Friedrich Berthold, 21 Jahr, aus Bitterfeld, aufgen. am 2. Juli 73, Epilepticus, hat sich vor vierzehn Tagen während eines Anfalles mit einem Glassplitter an dem rechten Handgelenke

verletzt. Die radialwärts gelegenen Flexorensehnen sind durchschnitten, das Handgelenk geöffnet. Patient kommt bei vereitertem Handgelenk und colossal geschwollenem Vorderarm in die Klinik. Die Carpusknochen crepitiren; Temp. 40,0. Die Amputation wird verweigert. In den nächsten beiden Tagen wird Patient icterisch, Temperatur schwankend mit hohen Spitzen und raschen, unregelmässigen Abfällen, so dass an dem Bestehen einer pyämischen Infection nicht zu zweifeln ist. Da er sich trotz der ernsthaftesten Vorstellungen nicht zu einer Amputation entschliessen kann, wird am 5. Juli wenigstens die totale Resection des Handgelenks mit Entfernung sämmtlicher Carpalknochen und der Gelenkenden von Radius und Ulna vorgenommen.

6. Juli. Am linken Fussrücken, wo bereits bei der Aufnahme eine geröthete schmerzhafte Stelle entdeckt worden war, hat sich eine lebhafte Phlegmone gebildet. In den nächsten 8 Tagen ausgeprägt pyämisches Fieber, colossale Reizbarkeit und Empfindlichkeit, zunehmender Icterus, Diarrhöen, mehrmaliges Erbrechen. Am linken Fussrücken heftige phlegmonöse Eiterung, Incisionen. Die Resectionswunden missfarbig: noch zunehmende Schwellung des Vorderarms.

14. Juli. Patient verlangt nun selbst, dass die Amputation des Armes gemacht werde. Sie wird in der Mitte des Humerus, freilich ohne jede Aussicht auf Erfolg, vorgenommen.

In den nächsten Tagen wiederholte Schüttelfröste: copiöse Stühle von ausgesprochen dysenterischem Charakter. Die Sonde dringt an dem vereiterten linken Fusse in das geöffnete Chopart'sche Gelenk. Tod an Pyämie am 20. Juli 73. Bei der Section Lungen- und Leberabscesse, eitrige Pleuritis. Intensiver hämorrhagischer Darmkatarrh. Das linke vordere Fussgelenk vereitert. —

3. Durchschneidung der Flexorensehnen mit Eröffnung des Handgelenks. Heilung. Wilhelm Fischer, Maschinenbauer, 29 Jahr, gerieth am 10. Dec. 74 mit der linken Hand zwischen eine Maschine und zog sich eine von der Commissur des fünften und vierten Fingers der linken Hand bis zur Basis des Daumenballens und dem Handgelenke gehende, tiefe, gerissene Wunde der Weichtheile der Palma zu. Gelenk zwischen Os metac. digiti V und Grundphalanx geöffnet. Flexorensehnen des dritten und vierten Fingers vollständig, des Index partiell getrennt; Handgelenk geöffnet; Lig. carpi volare grösstentheils durchrissen. Ausätzung mit Chlorzink, Lister'scher Verband; geringe Reaction vom sechsten bis neunten Tage. Keine Eitersenkung oder Abscedirung trotz ausgedehnter Necrose der zerrissenen und gequetschten, blossliegenden Sehnen. Nach 14 Tagen entlassen und ambulatorisch weiter behandelt. Geheilt mit Verlust der Bewegungen der drei letzten Finger und mässiger, wahrscheinlich später sich ganz verlierender Rigidität des Handgelenks. —

4. Penetrirende Kniewunde, Heilung. Johann Jentsch, aus Delitsch, 49 Jahr. Aufgen. 13. Sept. 73. Entl. 12. Oct. 73. Beilhieb gegen die innere Seite des Kniegelenks, horizontale, der Gelenkspalte entsprechende Wunde, Knochen leicht angeritzt, Gelenk nur an einer kleinen Stelle eröffnet. Mässiger Erguss in's Gelenk. Lister. Heilung mit ausserordentlich geringer Reaction bei beweglichem Gelenk. —

5. Penetrirende Kniewunde, Heilung. C. Friedländer, 25 Jahr, zog sich beim Baden eine Verletzung an der inneren Seite des rechten Knies dicht oberhalb der Patella dadurch zu, dass er im Schwimmen unvermuthet auf eine Sandbank gerieth und sich ein grosses, scharfes Muschelstück in das Knie stiess. Er musste nach erlittener Verletzung noch eine ziemlich breite Strecke zurückschwimmen, wobei ihm das nicht gerade sehr reine Flusswasser in die Gelenkhöhle eindrang. Unmittelbar darauf untersucht, findet sich eine scharf geschnittene $^3/_4$ Zoll lange Wunde, welche die Bursa extensorum breit öffnet. Starker Ausfluss von Synovia, besonders beim Versuch das Knie zu flectiren. Ausspülung mit zweiprocentiger Carbolsäure, wobei noch ein Muschelstück herausgeschwemmt wird. Lister; Gypsverband mit grossem Fenster.

Rapide, starke Reaction, so dass wir sehr besorgt sind. Die Temperatur steigt schon am ersten Abende über 39 Grad, und das Gelenk füllt sich prall mit einem grossen Erguss. Jedoch die Wunde heilt prima, das Fieber geht in einigen Tagen wieder zurück und der Erguss resorbirt sich langsam. Anfang der dritten Woche Entfernung des Verbandes. Es besteht noch ein kleiner Hydarthros, der sich jedoch bald verliert. —

6. Penetrirende Kniewunde, Heilung. Carl Rössler, 28 Jahr. Aufgen. 16. Juli 73. Patient hat sich wenige Stunden zuvor einen grossen, rostigen Nagel am äusseren Rande der Patella in's rechte Kniegelenk gestossen. Es fliesst Synovia ab und ist schon jetzt — nach etwa vier Stunden — ein vermehrter Erguss im Knie und leichte Contractur vorhanden. Sorgfältige Auswaschung der Wunde mit fünfprocentiger Carbolsäurelösung; Lister; gefensterter Gypsverband. Nach 10 Tagen Abnahme des Verbandes. Es ist nur noch ein unbedeutender Hydarthros nachzuweisen, der sich in der Folge rasch verliert. —

7. Verkannte penetrirende Quetschwunde des Knies; Vereiterung des Gelenkes. Tod. Träger, Kaufmann, 35 Jahr, in Behandl. gek. 15. Aug. 74, hat vor 10 bis 12 Wochen eine schwere Verletzung des rechten Kniegelenkes dadurch erlitten, dass er zwischen eine Mauer

und einen Wagen eingeklemmt wurde, wobei die Radaxe mit grosser Kraft die innere Seite des Kniegelenkes streifte. Es entstand eine Quetschwunde, deren Penetration in's Gelenk erst erkannt wurde, nachdem sich bereits Vereiterung desselben entwickelt. Bei der Untersuchung am 15. August stellt sich leicht heraus, dass das Gelenk weit geöffnet, das Lig. laterale internum durchrissen ist und der Condylus internus tibiae einen rinnenförmigen Defect erlitten hat. Der Eiter hat bereits die Bursa extensorum durchbrochen und hebt den Quadriceps femoris empor. Neben dem fluctuirenden Eiter fühlt man hier überall auch Luft. Hohes Infectionsfieber, wüthende Schmerzen.

Drainage des Gelenkes und der grossen Eitertasche nach allen Richtungen; Ausspülung mit Carbolsäure, wobei sich viel Zellgewebsfetzen entleeren. Blechschiene.

Schon am nächsten Tage Schüttelfrost und baldiger Tod an ausgesprochener Pyämie.

C. Verletzungen der grossen Gefässe (8 Fälle).

Acht Fälle von Gefässverletzungen an den Extremitäten führten siebenmal zu Unterbindungen in der Continuität. In allen Fällen trat Heilung ein. Auch der achte, eine oft sich wiederholende arterielle Blutung nach einem Stich in die Hinterbacke, wo wegen äusserster Schwäche des Kranken zunächst von jedem Eingriffe abgesehen wurde, gelangte wider Erwarten zur Heilung, indem die Blutung zuletzt, ohne dass die Unterbindung gemacht worden wäre, spontan stand und die Wunde dauernd vernarbte.

Unterbunden wurden:

Die Arteria radialis zweimal,
Die Arteria radialis und ulnaris dreimal,
Die Arteria cruralis unter dem M. sartorius dreimal,
Die Arteria iliaca einmal.

Sämmtliche Ligaturen wurden mit Catgut ausgeführt, die Fäden kurz abgeschnitten. In allen Fällen verklebte die Wunde über der Ligaturstelle so weit, dass der versenkte Ligaturknoten nicht wieder zu Gesicht kam.

Beob. 1. Schnittwunde mit Verletzung der A. radialis. Artificielles traumatisches Aneurisma durch Zunähen der Wunde ohne Unterbindung der Arterie erzeugt. Unerwarteter Erfolg des antiseptischen Verbandes.

Hermann Emsel, 30jähriger Schmied, aufgen. 3. Febr. 73, entl. 7. Febr. 73, fiel vor 12 Stunden mit der rechten Hand in eine Glasscheibe und durchschnitt sich dabei die Arteria radialis und die Sehnen an der Radialseite des Handgelenkes. Die tiefe, $^5/_4$ Zoll lange, quer verlaufende Wunde wird von dem behandelnden Arzte fest zugenäht und Patient am Morgen des nächsten Tages der Klinik überwiesen. Es hat sich durch Abhebung der Haut ein über hühnereigrosses traumatisches Aneurisma gebildet. Naht entfernt, abgelöste Haut längsgespalten, so dass eine grosse vierzipflige Wunde entsteht. Doppelte Ligatur der A. radialis mit Catgut; Auswaschung der Höhle mit Chlorzink und dann mit Carbolsäure; sorgfältige Entfernung aller Blutgerinsel zwischen den Sehnen und aus den Muskelinterstitien. Lister'scher, stark comprimirender Verband. Absolute prima intentio sämmtlicher vier Lappen, deren Ränder, da keine Naht angelegt wurde, nur ganz oberflächlich und minimal secerniren, während in der Tiefe alles verklebt ist und dauernd verklebt bleibt. Nach vier! Tagen zur ambulatorischen Weiterbeobachtung resp. Behandlung entlassen. Der Verband wird in einigen Tagen ganz entfernt. Ohne bleibende Störung geheilt.

Beob. 2. Querverlaufende Schnittwunde am Handgelenk, Durchschneidung der Art. radialis und ulnaris, des N. medianus und des Nervus ulnaris sowie sämmtlicher Muskeln und Sehnen bis auf den Knochen. Artificielles traumatisches Aneurisma durch Zunähen der Wunde ohne Ligatur der Arterien erzeugt. Glänzender Erfolg der antiseptischen Behandlung.

Ida Frohberg, Dienstmädchen, 17 Jahr alt. Aufgen. 18. März 73. Entl. 18. April 73. Patientin ist vor etwa 10 Stunden, eine irdene Schüssel tragend, eine hohe Treppe herabgestürzt und hat sich dabei durch einen Scherben dicht über dem Handgelenke sämmtliche Weichtheile der Beuge-

seite des Vorderarmes bis auf den Knochen durchgeschnitten. Die Wunde wird von dem behandelnden Arzte fest zugenäht und die Verletzte per Bahn der Klinik zugeschickt. Bei ihrer Ankunft findet sich eine die ganze Unterhälfte des Vorderarmes einnehmende, pralle Blutgeschwulst am Vorderarm, die nach Entfernung der Nähte durch einen grossen Längsschnitt gespalten wird. Es ergiebt sich, dass, wie schon erwähnt, sämmtliche Muskeln und Sehnen — selbst der Pronator quadratus — quer durchtrennt sind; der Radius ist angeritzt. A. radialis und ulnaris nebst einer Anzahl kleiner spritzender Aeste werden mit Catgut unterbunden, die grosse Tasche mit Chlorzink und Carbolsäure ausgewaschen und auf's Sorgfältigste gereinigt. Lister'scher Druckverband.

Absolute prima intentio in der Tiefe; nur eine 1—2, am Kreuzungspunkte 4 Linien breite, oberflächlich granulirende Wundspalte bleibt zwischen den 4 Lappen zurück, die, sowie die durchschnittenen Muskeln und Sehnen, dauernd verkleben. Schon am zweiten Tage hat diese kreuzförmige Spalte überhaupt keine Tiefe mehr, sondern bildet zwei im Niveau der Haut liegende, flache Wundstreifen. Keine febrile Reaction. Secretion minimal, nicht eitrig.

Der Lister'sche Verband wird bei seltener Erneuerung bis zum 12. April fortgesetzt, zu welcher Zeit die Wunde bis auf eine kleine, oberflächlich granulirende Stelle verheilt ist, und Patientin Ende Mai wegen der zurückgebliebenen, durch die Durchschneidung des N. medianus und ulnaris bedingten Lähmung an Herrn Dr. *Seeligmüller* zur eventuellen elektrischen Behandlung überwiesen. Die Sehnen sind trotz der vollständigen Durchschneidung doch so glücklich mit einander verwachsen, dass Patientin die Finger etwas bewegen kann. Der Zustand ist jetzt folgender: Hand leicht nach der Radialseite geneigt, Finger leicht flectirt. Pronation und Supination unbehindert: Beugung und Streckung der Finger nur in geringem Grade möglich: am Daumen nur die Abduction kräftiger ausführbar. Sensibilität auf der Volarseite der Finger und in der Mitte der Hohlhand aufgehoben. Die faradische Errregbarkeit in allen Muskeln der Hand, mit Ausnahme des M. abductor digiti minimi, erloschen. Am Vorderarm reagiren nur die Extensoren und der Pronator teres normal, die Flexoren in geringem Grade: doch werden letztere in ihren Bewegungen durch die Narbe gewiss wesentlich behindert.

Patientin wurde, kurze Unterbrechungen abgerechnet, 7 Monate hinter einander täglich elektrisch behandelt und zwar theils mit dem constanten Strom, wobei sich die Ritter'schen Alternativen zur allmählichen Dehnung der Narbe besonders wirksam erwiesen, theils mit dem faradischen Strom. Gleichzeitig wurden passive Bewegungen angewandt. Der Erfolg war, in Anbetracht der ausserordentlichen Schwere der Verletzung, ein sehr befriedigender, ja in gewisser Beziehung unerwarteter. Die Beweglichkeit der Finger und des Handgelenkes hat sich soweit wieder hergestellt, dass Patientin den Besen zu führen und das Zimmer zu scheuern vermag. Das Volumen der Handmuskeln, zumal am Daumenballen, hat sichtlich zugenommen. Bei Entlassung der Kranken war die Anästhesie auf die Volarfläche der Endphalangen der 3 ersten Finger beschränkt. (Referat des Herrn Dr. *Seeligmüller*).

Beob. 3. Tiefe Schnittwunde in der Mitte des Vorderarmes; Durchschneidung der Arteria radialis. Unterbindung. Heilung.

Carl Müller (resp. Orling, 15 Jahr, erlitt am 25. Juli 73 eine $2^1/_2$ Zoll lange tiefe Fleischwunde des rechten Vorderarmes durch Messerstich. Arteria radialis getrennt. Doppelte Unterbindung (Catgut), Lister'scher Verband; ambulatorisch behandelt. Grösstentheils prima intentio, rasche Heilung ohne intercurrente Störungen. Kraft und Beweglichkeit von Hand und Fingern unverändert.

Beob. 4. Drei Jahre alte fistulöse Schusswunde in der rechten Femoro-Scrotal-Falte, die zu immer wiederkehrenden Phlegmonen und Eitersenkungen Veranlassung giebt. Nicht zu stillende Blutung aus der Fistel (Ast der Profunda?). Vergebliche Tamponnade. Hohe Unterbindung der A. iliaca externa. Heilung.

Max Reuter, Reserveoffizier, 28 Jahr alt, wurde in Frankreich am 26. Sept. 1870 bei einem Ueberfalle durch Franctireurs verwundet. Die Kugel schlug ihm, während er zu Pferde sass und sich nach rechts gedreht hatte, von links kommend auf den linken Ramus horiz. ossis pubis auf, fracturirte denselben und wurde erst nach mehreren Wochen in einem grossen, an der Beckeninsertion der rechtseitigen Adductoren gebildeten Abscess aufgefunden. Harnröhre und Peritoneum waren merkwürdiger Weise unverletzt geblieben. Das extrahirte Geschoss stellt etwa $^3/_4$ einer Chassepotkugel dar, ist jedoch so glatt wie polirt, sodass es nicht so aussieht, als ob es sich am Knochen, sondern, vor seinem Eindringen in den Körper, an einem glatten Körper Knopf, Waffe getheilt hätte. Die Frage, ob noch ein Kugelstück in der Wunde zurückgeblieben, ist demnach nicht mit Sicherheit zu entscheiden.

Die Eingangsöffnung über dem Schambein heilte relativ rasch zu, die Incisionsöffnung am rechten Oberschenkel erst später. Januar 71 waren jedoch beide Oeffnungen fest geschlossen. Knochensplitter haben sich nie exfoliirt.

Juli 71 entstand bei dem Kranken, der sich inzwischen längst vollständig erholt hatte und im freien Gebrauch seiner beiden Unterextremitäten war, eine phlegmonöse Entzündung an der Vorderfläche des oberen Theils des rechten Femur, die zur Abscedirung kam und eine Incision benöthigte, die sich jedoch nach einiger Zeit wieder schloss. Von da ab war das Befinden des Kranken ein sehr wechselndes, indem bis zu seiner Aufnahme noch drei- oder viermal neue Entzündungen, Eiterungen und tiefe Eitersenkungen entstanden, auch die Wunde in der rechten Femoro-Scrotalfalte wiederholt aufbrach. Einmal wurden aus einem incidirten Abscess noch kleine Tuchpartikelchen herausgespült, die die Kugel hinübergerissen. Dazwischen schlossen sich die Fisteln zeitweise vollständig.

Bei der Aufnahme des Kranken am 23. October ist der Zustand seit vielen Wochen wieder ein sehr schlechter. Die erwähnte Fistel am Scrotum secernirt stark und führt in einen tiefen, mit Nebentaschen versehenen Gang. Die Sonde dringt namentlich in der Richtung des Tuber ossis ischii tief ein. In der Mitte der Vorderfläche des Femur eine fistulös gewordene, stark jauchende Incisionsöffnung, die in eine grosse Eitertasche führt, welche bis zur Insertion der Adductoren hinaufreicht. Fremde Körper, Knochensplitter oder entblösste Knochenoberflächen, die wegen des innerhalb eines Zeitraums von 3 Jahren immer wieder erfolgten Aufbruchs mit einiger Sicherheit in der Tiefe vermuthet werden können, sind bei wiederholten Untersuchungen nirgends zu fühlen.

Bei zweckmässiger Behandlung und ruhiger Bettlage nimmt die Eiterung etwas ab. Der am Scrotum mündende Fistelgang wird behufs einer Digitalexploration mit Laminaria erweitert, doch nichts gefunden (28. Oct.); es wird daher eine starke Drainröhre eingeschoben.

Am 18. November verlässt Patient gegen Abend zum ersten Male auf kurze Zeit das Bett. Eine halbe Stunde, nachdem er sich wieder niedergelegt — und obwohl weder an dem betreffenden, noch an den vorhergehenden Tagen eine Sondenuntersuchung der Wunde oder irgend ein anderer Eingriff stattgefunden hatte — erfolgt aus der mehrerwähnten Fistel in der Scrotalfalte plötzlich eine profuse arterielle Blutung. Ehe Hülfe gebracht werden kann, und bei den Versuchen die Blutung zu stillen, verliert Patient mindestens 2 Pfund Blut oder mehr. Herr Dr. *Schede*, welcher der erste zur Stelle war, comprimirte zunächst die A. cruralis auf dem Schambein, doch ohne Erfolg. Er dilatirte daher rasch die Fistel mit einem grossen, tiefen Schnitt, konnte jedoch die offenbar sehr tief liegende blutende Mündung nicht finden, und musste sich, da keine Zeit zu verlieren war, damit begnügen die Wunde mit Badeschwämmen zu tamponiren und die Extremität mit Binden einzuwickeln. Als ich unmittelbar darauf selbst hinzukam, fand ich den Kranken in bedenklichem Grade anämisch und eiskalt, so dass vor der Hand nichts zu thun war.

Es schien wünschenswerth den eventuell nothwendig werdenden Eingriff womöglich einige Tage zu verschieben und den Kranken sich etwas erholen zu lassen. Eine septische Infection war bei den vielfach mit Narben durchsetzten Weichtheilen nicht so leicht zu erwarten und so liess ich Schwämme und Verband etwas über 24 Stunden liegen, trotz heftiger Klagen des Kranken und starken Gestankes.

Am 21. Oct. morgens werden in der Chloroformnarcose die Schwämme entfernt. Es erfolgt sofort eine heftige arterielle Blutung aus der Tiefe der Wunde; doch gelingt es abermals nicht, das Gefäss zu finden. Hingegen zeigt sich jetzt, dass zwar eine Compression der Art. femoralis auf dem Schambein die Blutung nicht zum Stehen bringt, dass dies jedoch geschieht, wenn man das Gefäss höher oben in der Fossa iliaca comprimirt. Es wird daher sofort zur Unterbindung der A. iliaca geschritten und nach Abschiebung des Bauchfelles der Knoten wenigstens 2 Zoll über dem Poupart'schen Bande um das Gefäss gelegt. Versenkte Catgutligatur. Lister'scher Druckverband, die Fossa iliaca durch grosse Ballen carbolisirter Watte ausgefüllt. Die Blutung steht.

In den folgenden Tagen sehr geringe Reaction. Die Wunde verklebt so gut wie ganz prima intentione. 30. Oct. der Lister'sche Verband weggelassen, Wunde geheilt (in 9 Tagen).

Die Secretion der Fisteln lässt in der Folge langsam nach. Nach einer am 22. Nov. nothwendig gewordenen, sehr tiefen, bis fast zum Tuber ischii vordringenden Incision an der Hinterseite des Oberschenkels, durch welche eine neue Eitersenkung eröffnet wird, bessert sich der Zustand rasch. Am 18. Dec. wird Patient entlassen; sämmtliche Fisteln haben sich geschlossen.

Da die Auffindung eines Fremdkörpers oder Sequesters nicht gelungen war, konnte nach den früher gemachten Erfahrungen kaum auf eine dauernde Heilung gehofft werden. In der That sind denn auch, nachdem Patient drei Monate völlig gesund gewesen, gegenwärtig wieder 2 neue Fisteln aufgebrochen, und der Zustand ist im Wesentlichen der alte, wenn auch die Secretion gering und momentan irgend welche Gefahr nicht vorhanden ist.

Beob. 5. Quetschung des Unterschenkels, traumatisches Aneurisma der Arteria tibialis antica. Vereiterung des Sackes; Blutungen. Unterbindungen der A. femoralis, sowie, nach Spaltung des Sackes, der angerissenen A. tibialis.

Nachblutungen aus der unterbundenen Art. femoralis; wiederholte Unterbindungen. Necrose der Fibula: Vereiterung und Drainage des Kniegelenks. Heilung. Während der Heilung auftretende (cicatricielle) Nervenlähmung.

Der wichtigere und namentlich operative Abschnitt der Geschichte dieses Falles findet seinen Abschluss schon im Jahre 1872. doch zog sich die Reconvalescenz noch weit in das Berichtsjahr hinein, sodass ich ihn nicht übergehen kann. Der schliessliche Ausgang in Genesung erfolgte zuletzt wider alles Erwarten.

Eduard Jachmann, Mühlknappe, 39 Jahr alt, aufgen. 16. Sept. 72, entl. 16. Juni 73, kam am 8. Aug. 72 beim Fortschaffen eines grossen Mühlsteines mit dem linken Unterschenkel unter denselben und erlitt dabei eine sehr starke Quetschung der äusseren oberen Partieen des letzteren sowie der Wade. Wie sich erst sehr spät herausstellte, zerriss dabei gleichzeitig die A. tibialis antica in der Kniekehle und das Capitul. fibulae erlitt eine Längsfractur. Eine Wunde war nicht vorhanden; jedoch bildete sich rasch ein colossales Blutextravasat, sodass das Bein unförmlich anschwoll. Die Haut wurde in grosser Ausdehnung blauschwarz. An ein traumatisches Aneurisma wurde, da die Hauptgeschwulst sich längs der Fibula heraberstreckte, nicht gedacht, auf auscultatorische Geräusche nicht untersucht, Pulsation nie bemerkt. Die einzige Sorge der ersten Tage war die, dass die Haut über dem grossen Erguss gangränös werden möchte. Indess ging die Geschwulst langsam etwas zurück, und schien sich resorbiren zu wollen, als drei Wochen nach der Verletzung die Haut unter dem Capitulum fibulae sich zu röthen begann und in den ersten Tagen des October der Aufbruch erfolgte.

Es entleerte sich anfangs eine reichliche, blutige, völlig geruchlose Flüssigkeit, doch bald entwickelte sich Jauchung, Patient fing an stärker zu fiebern, und am 12. September wurde eine breite Incision unterhalb des Köpfchens der Fibula nothwendig, um dem Secret bessern Abfluss zu verschaffen. Aus dem grossen, hierdurch geöffneten Sack trat massenhafte Jauche mit grossen klumpigen Blutgerinseln hervor. In den nächsten Tagen erfolgten aus der Tiefe des Sackes zwei oder dreimal arterielle Blutungen, die zwar jedesmal auf Compression der A. cruralis rasch gestillt wurden, aber die Transferirung des bis dahin poliklinisch behandelten Kranken in die Klinik nothwendig machten (16. Sept. 72).

Bei seiner Aufnahme hat er eine Temperatur von 40,0; ungenügende Entleerung des Secretes macht eine Gegenöffnung nothwendig. In der Wunde liegt die Fibula entblösst und zum Theil necrotisch zu Tage. An dem ebenfalls entblössten Capitulum fibulae sieht man sehr deutlich eine Longitudinalfractur, durch welche ein Viertel des Köpfchens abgespellt ist.

Vom 22. bis 27. Sept. mehrfache arterielle Blutung aus den tiefsten Partieen des Sackes, ohne dass das blutende Gefäss gesehen werden konnte. Doch gelingt es die Blutung durch Compression der Hauptarterie und Ausfüllung des Sackes mit Carbolcharpie stets noch rasch zu stillen.

Am Abend des 26. erfolgt eine neue Blutung, bei der Patient sehr viel Blut verliert, sodass er sich am nächsten Morgen noch im Zustande des äussersten Collaps befindet. Von Herrn D. *Bidder*, damaligem Assistenten der Klinik, wurde nun zunächst die A. cruralis unter dem M. sartorius unterbunden, (doppelte Ligatur mit nachträglicher Durchschneidung der Arterie), und darauf der grosse Sack durch einen vier Zoll langen, später noch verlängerten Schnitt gespalten.

Nach Herausräumung einer grossen Menge alter, fester Gerinsel findet sich die Arteria tibialis antica hinter dem Lig. interosseum, ehe sie sich über dessen oberen Ausschnitt nach vorn wendet, angerissen, (wahrscheinlich durch den fracturirten Kopf der Fibula), und spritzend. Nach doppelter Unterbindung steht die Blutung vollständig. Verschiedene Gegenöffnungen an der Wade und in der Kniekehle: multiple Drainirung; Irrigation mit Carbolsäure.

In der ersten Woche nach der Operation ging alles nach Wunsch; das Fieber fiel, die grosse Höhle verkleinerte sich und Patient begann sich etwas zu erholen; dann trat wieder eine Zunahme des Fiebers ein und das Befinden des Kranken verschlechterte sich sichtlich.

Am 12. October wird im Kniegelenk, dessen Zustand schon seit einigen Tagen verdächtig erschien, und das mehr und mehr eine Winkelstellung einzunehmen strebte, ein Erguss constatirt. Bei Druck auf das Kapselband quillt in der Tiefe der Wunde, zwischen der Tibia und dem blossliegenden Capitulum fibulae, reichlicher rahmiger Eiter hervor. Es unterliegt keiner Frage, dass das Kniegelenk vereitert ist. Als wahrscheinlich wird angenommen, dass bei dem Kranken eine Communication desselben mit der Articulation des Capitulum fibulae stattfand. Die letztere war durch den erwähnten Bruch sicher eröffnet.

Am 13. und 15. October hatten sich die beiden Unterbindungs-Fäden der A. cruralis abgestossen; die Unterbindungswunde am Oberschenkel war bis auf eine feine Fistel verheilt. In der Nacht vom 18. zum 19. erfolgte aus dieser Fistel eine zunächst mässige, rasch durch Compression gestillte Blutung. Am 22. neue Blutung. Die Unterbindungsstelle wird durch einen grossen Schnitt abermals blossgelegt, wobei

es sich zeigt, dass das Blut aus einer fistulösen Oeffnung des centralen Arterienstumpfes hervorströmt. Die Arterie wird nach oben hin einen Zoll weit freipräparirt und aufs neue unterbunden, darauf unter der neuen Ligatur durchschnitten (Dr. *Bidder*). Da das peripherische Ende nach der Durchschneidung ebenfalls, wenngleich schwach, blutet, so wird auch hier noch eine Ligatur angelegt.

Aus dem Kniegelenk entleert sich bei Druck in zunehmender Menge immer noch rahmiger Eiter. Patient ist ungeheuer anämisch, jedoch morgens fieberfrei: abends steigt die Temperatur regelmässig bis 39 und etwas darüber.

In der Nacht vom 28. zum 29. October neue arterielle Blutung aus der zweiten, peripherisch angelegten Ligatur. Neue Unterbindung.

31. Octbr. Das Kniegelenk schwillt stärker an; hohes continuirliches Fieber; die Bursa extensorum scheint vom Eiter durchbrochen zu werden. Da der ganz erschöpfte Kranke die Oberschenkelamputation sicher nicht aushalten wird, so beschränke ich mich darauf, das Kniegelenk durch je zwei zolllange Incisionen an jeder Seite zu eröffnen und zwei Drainröhren hindurchzuziehen. Die eine verläuft quer unter der Patella hindurch; die andere liegt im oberen Abschnitt der Bursa extensorum.

6. Novbr. Das Gelenk ist abgeschwollen, die Secretion mässig. Patient befindet sich sehr viel besser. Fieber mässig.

Das Journal ist hier in Folge eines Assistentenwechsels leider nicht weiter geführt. Ich kann es daher nur aus dem Gedächtnisse, sowie aus Mittheilungen des Kranken, der sich gegenwärtig noch in Halle aufhält, und den ich zuweilen sehe, ergänzen. Die durch das Kniegelenk gelegten Drainröhren blieben sicher über vierzehn Tage, wie ich glaube, gegen drei Wochen liegen. Als sie entfernt wurden, war die Eiterung aus dem Gelenk minimal, schleimig-eitrig, und nach ihrer Entfernung schlossen sich die Wunden in wenigen Tagen.

Die Ligaturwunde der Art. femoralis, die nach der wiederholten Dilatation zuletzt eine ungewöhnliche Grösse erreicht hatte, schloss sich dauernd, ohne dass weitere Störungen eingetreten wären. Ausserordentlich viel langsamer füllte sich die grosse aneurismatische Wundhöhle aus. Die definitive Vernarbung erfolgte erst im April 1873 nachdem sich die necrotische Partie der Fibula ausgestossen.

Noch zu erwähnen ist, dass sub finem der Vernarbung der grossen Höhle durch den Druck des Narbengewebes, in welches dieselben nun eingebettet lagen, sich eine rasch zunehmende Lähmung der N.N. tibialis anticus und Peronäus entwickelte. Die Lähmung am N. Tibialis wurde rasch fast ganz vollständig, während die des Peronäus unvollständig blieb.

Im Lauf der nächsten Monate und bei regelmässiger Faradisation besserte sich die Lähmung erheblich, besteht jedoch gegenwärtig noch in mässigem Grade fort. Patient geht hinkend mit dem Stock. Das Kniegelenk steht in leicht flectirter Stellung und ist nicht vollständig ankylosirt, sondern kann etwas bewegt werden. Eine weitere Besserung ist wohl noch zu erwarten. —

Ich bemerke zu diesem Falle noch, dass ich ausserdem nur noch einmal solche immerwiederkehrende, und immer neue Ligaturen erfordernde Blutungen in Folge fortwährenden Durchschneidens der Unterbindungsfäden schliesslich habe zur Heilung kommen sehen.

Beob. 6. Complicirte Unterschenkelfractur: wiederholte arterielle Blutungen. Unterbindung der Arteria femoralis in der Continuität. Gangrän des Beins. Transcondyläre Amputation des Oberschenkels: Gangrän des Lappens. Heilung. Siehe „Complicirte Fracturen des Unterschenkels" Beob. 6.

Beob. 7. Durchstechungsfractur des Unterschenkels; Verletzung der Arteria tibialis postica. Arterielle Blutungen: Unterbindung der A. femoralis, Spaltung der Tasche am Unterschenkel und doppelte Unterbindung der A. tibialis postica. Nach einigen Tagen neue art. Blutung aus der Arteria tibialis postica: Transcondyläre Oberschenkelamputation. Heilung. Siehe „Complicirte Fracturen des Unterschenkels" Beob. 7.

Beob. 8. Stichwunde der Hinterbacke mit wahrscheinlicher Verletzung der A. glutaea. Immer wiederkehrende arterielle Blutungen. Heilung ohne Unterbindung.

Carl Hessler, 22 Jahr, aufgen. 23. Dec. 73, entl. 5. Jan. 74, fiel vor acht Wochen von einem Wagen herab auf eine eiserne Egge und stiess sich einen fingerdicken Zahn derselben tief in die rechte Hinterbacke hinein. Es erfolgte eine copiöse arterielle Blutung, die, durch einen Compressivverband gestillt, in den nächsten acht Wochen sich neunmal wiederholte, sodass Patient zuletzt aufs

A. Distorsionen der Gelenke.

Unsere 94 Beobachtungen vertheilen sich so, dass 6 auf die Schulter, 14 auf das Ellenbogen-, 17 auf das Handgelenk, 17 auf das Knie und 40 auf den Fuss kommen. Die Behandlung war die allgemein übliche. In jedem schwereren Falle wurden feste Verbände angewandt. Genauere Notizen fehlen: von keinem Falle ist uns bekannt geworden, dass er einen Ausgang in chronische fungöse Gelenkentzündung oder Vereiterung des Gelenks genommen habe.

Hingegen wurden zehn Fälle etwas genauer verfolgt, die das Eigenthümliche darboten, dass das betreffende Gelenk nach der Gewalteinwirkung in einer bestimmten Stellung fixirt blieb, aus der es erst durch gewisse Manipulationen gelöst werden konnte. Dass es sich in solchen Fällen um Interpositionen und Verschiebungen der verschiedensten Art, Kapselfalteneinklemmungen, ja selbst Subluxationen der Gelenkflächen handelt ist sicher; doch ist im concreten Falle es kaum je zu entscheiden, welches der mechanische Vorgang ist. Es dürfte daher nicht viel dagegen einzuwenden sein, wenn wir diese Distorsionen mit Fixation unter dem von verschiedener Seite gebrauchten Namen eines Dérangement interne der Gelenke zusammenfassen. Am Knie gehört auch die oft besprochene sog. Subluxation der Semilunarknorpel hierher.

Die nachfolgende Zusammenstellung und Besprechung ist von Herrn Dr. *Schede* besorgt worden. Die zehn Fälle betrafen: einmal das Handgelenk, dreimal den Ellenbogen und sechsmal das Knie.

Was zunächst den Fall von Dérangement interne des Handgelenks angeht, so handelte es sich hier um ein 6jähriges Mädchen, Emma Pätzel aus Halle, welches beim Spielen mit andern Kindern zu Boden geworfen worden war. Wie es gefallen, war nicht zu erfahren. Die Hand stand in Pronation, halbflectirt; jede Bewegung war sehr schmerzhaft. Irgendwelche Geschwulst oder sonstige Formveränderung des Gelenkes war nicht zu bemerken. Eine rasche Supination mit starker Flexion und folgender Extension stellte die Beweglichkeit sofort wieder her, und beseitigte den Schmerz. Die Nachbehandlung bestand nur in Einwicklung mit einer nassen Binde, hydropathischen Umschlägen und Tragen der Hand in einer Mitella. Nach einigen Tagen war von dem Unfall nichts mehr zu bemerken.

Dass in diesem Falle das Functionshinderniss wirklich im Handgelenk und nicht im Ellenbogen lag, war zweifellos; über die Natur desselben liessen sich aber bei dem Mangel aller palpabeln Veränderungen kaum Vermuthungen aufstellen. Die von *Goyrand* beschriebene Luxation der Cartilago triangularis nach vorn auf die Ulna konnte wegen des Fehlens jeden Blutextravasates und jeder folgenden Entzündungsgeschwulst, sowie wegen der raschen Wiederherstellung des freien Gebrauches der Hand, wohl jedenfalls ausgeschlossen werden.

Ein durchaus ähnliches Krankheitsbild und vollkommen gleichen Verlauf boten die drei analogen Affectionen des Ellenbogengelenks, die an zwei kleinen Mädchen von 2 bis $2^1/_2$ Jahren beobachtet wurden. Bei der ersten, Anna Beige aus Halle, wurde in einem zweimonatlichen Zwischenraum erst der linke, dann der rechte Ellbogen befallen. Bei der zweiten, Anna Kossmann aus Passendorf, war die rechte obere Extremität die verletzte. In allen 3 Fällen stand der Vorderarm in halber Flexion und voller Pronation. Die Supination war zwar nicht ganz unmöglich, aber doch ausserordentlich beschränkt, und rief der Versuch, sie dennoch weiter zu treiben, heftigen Schmerz hervor, während gleichzeitig ein federnder Widerstand gefühlt wurde. Auch die Beugung und Streckung war nur unter Schmerzen und, namentlich erstere, nicht bis zur äussersten normalen Grenze möglich.

Als veranlassendes Moment wurde in jedem dieser Fälle eine andere Art Trauma angegeben. Einmal hatte die am häufigsten genannte Ursache eingewirkt: rasches Emporreissen des

fallenden Kindes am Arm. Ein zweitesmal hatte die kleine Patientin ihrem älteren Bruder auf den Schultern gesessen, und war von diesem ungeschickt an den Armen heruntergelassen worden. Das drittemal sollte ein Fall unmittelbar vorhergegangen sein.

Die Hebung der eigenthümlichen Functionsstörung gelang, wie auch früher schon öfter, durch dasselbe Manöver, welches auch bei dem oben beschriebenen Dérangement interne des Handgelenks zum Ziel geführt hatte, nämlich durch eine rasche forcirte Supination, Flexion und Extension. Damit war jedesmal die freie und schmerzlose Beweglichkeit sofort wieder hergestellt, und nach ein- bis zweitägigem Tragen einer Mitella brauchten die Kinder ihren Arm wie früher, ohne Recid v des Zufalls und ohne bleibenden Schaden.

In keinem dieser Fälle hatte trotz sorgfältiger Untersuchung irgend welche Veränderung der das Gelenk constituirenden Knochen in ihren normalen Beziehungen zu einander entdeckt werden können. Ebensowenig hatte ein Bluterguss ins Gelenk auf eine ernsthaftere Verletzung hingewiesen, und niemals war eine nennenswerthe consecutive entzündliche Schwellung entstanden. Für eine irgendwie überzeugende Deutung fehlen daher hier, wie in so vielen andern ähnlichen Beobachtungen alle Grundlagen.

Das Krankheitsbild entspricht am meisten jener von *Goyrand* (Gaz. médic. de Paris 1873, N. 8) beschriebenen Subluxation des Radius nach vorn, die so unbedeutend sein soll, dass sie keinerlei Formveränderungen des Gelenks und keinen Erguss in dasselbe veranlasst, ja dass man die Dislocation der Knochen eventuell durch die Palpation nicht nachweisen kann. Die Hebung der Dislocation geschieht durch Supination und Flexion, oder auch durch einfache Tractionen am supinirten Vorderarm, die man besonders auf den Radius wirken lässt: beidemale mit gleichzeitigem Druck des linken Daumens auf das dislocirte Radiusköpfchen. Die Reposition soll dann mit deutlich klappendem Geräusch erfolgen.

Dieses klappende Geräusch habe ich niemals gehört und die auch von anderer Seite gegen diese nicht palpable Luxation ausgesprochenen Bedenken sind dadurch natürlich nur noch vermehrt.

Auf ebenso unsicherem Boden steht wohl die von *Perrin* (Journal de chirurgie. Mars 1844) in ähnlichen Fällen angenommene Luxation des Radius nach hinten. Seine beiden Beobachtungen unterscheiden sich allerdings von andern dadurch, dass der Vorderarm gestreckt gehalten wurde, während gleichwohl die Beugung durchaus möglich war.

In einer ganz anderen Weise hat bekanntlich *Bourguet* (Revue médic.-chirurg. Janv. 1855) diese so räthselhaften Affectionen des Ellbogengelenks zu erklären gesucht. Es soll sich nämlich bei einer zu starken Einwärtsrollung des Radius die Tuberositas bicipitalis desselben hinter dem gegenüberstehenden Rand der Ulna festklemmen, wobei sich Muskelfasern des Supinator brevis interponiren. Die Reduction werde, ebenfalls unter klappendem Geräusch, einfach durch forcirte Supination bewirkt. Ob eine solche Festklemmung der Tuberositas bicipitalis vorkommt, lasse ich dahingestellt. In unsern Fällen genügte jedenfalls die blosse Supination nicht zur Behebung des fraglichen Zustandes und ein Reductionsgeräusch habe ich, wie gesagt, nie vernommen.

Ich glaube daher nicht, dass die citirten Ansichten der verschiedenen Autoren die Sachlage in allen Fällen in genügender Weise aufzuklären geeignet sind, bin aber freilich auch nicht im Stande, hinreichende Beweise für eine andere Erklärung beizubringen. Vielleicht handelt es sich um Veränderungen verschiedener Art. Liesse sich das Vorkommen von Kapseleinklemmungen beweisen, so würde ich mit der Annahme von solchen in den von uns beobachteten Fällen der Wahrheit am nächsten zu kommen glauben. Es würde dann auch verständlich sein, wie die Forcirung der äussersten Grenzen der verschiedenen, normaler Weise ausführbaren Be-

wegungen die Störung in jedem Falle beseitigen muss, und dass die Folgen der momentan so bedeutenden Functionsstörung so geringfügige zu sein pflegen.

Womöglich noch dunkler blieben in Betreff der zu Grunde liegenden anatomischen Störung die 6 Fälle von Dérangement interne des Kniegelenks, von denen keiner unmittelbar nach dem Zufall zur Beobachtung kam, und bei denen allen der Zweifel offen blieb, ob nicht am Ende doch in einem vorläufig noch unauffindbaren freien Gelenkkörper die einfache Lösung des Räthsels gegeben sei.

Der Verlauf war überall ein sehr ähnlicher: äusserst heftiger Schmerz, theils nach einer ungewöhnlichen und kräftigen, theils auch nach einer ganz alltäglichen und ohne besondere Anstrengung ausgeführten Bewegung. Fixation des Gelenks in leichter Flexion, einmal mit ausgesprochener Rotation des Unterschenkels. In der nächsten Zeit acuter Erguss ins Gelenk. Allmählicher, rascher oder langsamer erfolgender Nachlass der Functionsstörung: häufige Recidive. Die Untersuchung ergab viermal (No. 1—4 der Krankengeschichten) eine Erschlaffung des Bandapparates, so dass Ab- und Adductionsbewegungen in gestreckter Stellung möglich waren. In allen diesen Fällen war die innere Seite des Gelenks besonders empfindlich. (In den Krankengeschichten wird bald das Ligam. lat. int., bald der Condyl. int. tibiae, bald die Gelenkspalte genannt. Ein Kranker gab mit Bestimmtheit an, er habe jedesmal das Gefühl, als schnappe etwas aus dem Gelenk heraus und später wieder hinein (No. 5); und der sechste will mehreremale einen kleinen beweglichen Körper gefühlt haben. Bei ihm ist also der Verdacht auf einen freien Gelenkkörper ein besonders dringender.

Bekanntlich pflegt man am Knie Zustände der in Rede stehenden Art mit einer Subluxation der Semilunarknorpel in Zusammenhang zu bringen, obwohl das Vorkommen solch einer Störung nur ausserordentlich selten unzweifelhaft festgestellt worden ist, und dann nur nach schwereren Gewalteinwirkungen und in Verbindung mit den erheblichsten anderweitigen Verletzungen (S. *Pitha*. die Krankheiten der Extremitäten, in *Pitha-Billroth* Handbuch der Chirurgie, IV, Abth. 1, Heft 2, pag. 211). Am plausibelsten würde eine solche Annahme noch für die unter No. 1 aufgeführte Beobachtung erscheinen, da die Patientin mit grösster Regelmässigkeit nach jedem Anfall ausser Stande war, die Fussspitze nach aussen zu wenden, also vielleicht eine Verschiebung des Unterschenkels gegen den Oberschenkel ad peripheriam stattgefunden hatte. Hier war auch gerade der Bandapparat der äusseren Seite des Gelenkes, wo wegen der Beweglichkeit des Semilunarknorpels die Subluxation häufiger, ja vielleicht ausschliesslich, vorkommen soll, besonders gedehnt.

Ich lasse die bezüglichen Krankengeschichten kurz folgen:

1. Mathilde W., 20 Jahr, aufgen. Januar 73. Das Leiden begann vor 6 Jahren damit, dass Patientin sich plötzlich von ihrem Sitze auf dem Stuhle nicht wieder erheben konnte. Die völlige Extension des vorher stark flectirt gehaltenen Knies war unmöglich, die Fussspitze musste stark nach innen gedreht gehalten werden. Bei dem Versuche sie nach aussen zu wenden, oder die Extremität beim Auftreten zu belasten, entstand sofort sehr heftiger Schmerz. Daran schloss sich ein starker acuter Erguss in's Gelenk. Nur sehr allmählich erfolgte ein Nachlass der Symptome in den nächsten 2—3 Wochen. Seitdem war Patientin nie ganz frei von Schmerz; dagegen traten sehr häufig bei unvorsichtigen Bewegungen neue heftige Anfälle auf. Nach jedem musste stets die Fussspitze nach innen gedreht gehalten werden, während die Behinderung der Extension im Knie kein constantes Symptom war. Zum Liegen kam die Kranke nie. Seit 2—3 Jahren klagt Patientin ziemlich häufig über vom Knie nach der Hüfte und dem Kreuz ausstrahlende Schmerzen.

Bei ihrer Aufnahme im Januar 73 finden sich ausser einem leichten Hydarthros am Knie keinerlei Abnormitäten. Ein freier Gelenkkörper ist nicht aufzufinden; doch kann man bei gestrecktem Gelenk ziemlich starke Adductionsbewegungen machen, wobei die äussere Seite desselben stark aufklafft, und die äusseren Condylen mit klappendem Geräusch wieder aufeinander geschlagen werden können. Der Condylus intern. tibiae dicht unter der Gelenkspalte auf Druck mässig empfindlich.

Ordin.: Gummikniekappe. Gegen die irradiirten Schmerzen Chloroformliniment. Besserung.

2. Gymnasiast O., 15 Jahr. Aufgen. 14. Mai 73. Patient, ein gewandter Turner, sprang vor einem halben Jahre über einen Stein und empfand sofort einen heftigen Schmerz im rechten Knie, wobei dasselbe in leichter Beugung feststand. Erst nach einigen Drehbewegungen hin und her war die Bewegung wieder frei und Patient konnte sich mühsam nach Hause schleppen. Gelenk mehrere Tage empfindlich, leichter Hydarthros. Seitdem alle 3—4 Wochen neuer Anfall, immer bei unvorsichtigem Gehen oder Springen. Ein Gelenkkörper nie bemerkt.

Im Knie am 14. Mai sehr geringer Erguss. Gelenkspalte auf der inneren Seite mässig empfindlich. Leichte Abductionsbewegungen bei gestrecktem Knie möglich. Fremder Körper nicht zu finden. Ordin.: Gummikniekappe. Täglich zweimal kalte Douche auf das Gelenk.

Bis Februar 74 ist kein Anfall wieder dagewesen. —

3. Ludwig Kl., 16 Jahr. Aufgen. Dec. 73. Patient sprang Ostern 73 sieben Fuss hoch herab, knickte mit dem rechten Fusse in starke Pronation und Abduction und empfand dabei im Knie an der inneren Seite einen sehr heftigen Schmerz. Unmittelbar darauf waren nur minimale Bewegungen im Sinne der Flexion und Extension möglich. 2—3 Tage Bettlage, Bildung eines starken serösen Ergusses; dann rasche Besserung ohne zurückbleibende Störung.

Seitdem sechsmalige Wiederholung des Zufalles; die ersten dreimal bei der gleichen, die anderen Male bei anderen, unvermutheten Bewegungen im Knie. Symptome jedesmal dieselben; doch war die letzten Male die Beschränkung der Flexion und Extension weniger stark. Letzter Anfall am 3. Dec. Untersuchung am 7. Dec.: mässiger Hydarthros. Condylus int. tibiae dicht unter der Gelenkspalte sehr empfindlich gegen Druck. Gelenkbewegungen frei. Gelenk im Sinne der Ab- und Adduction etwas wacklig. Gelenkkörper nicht zu finden.

Ordin.: Im Knie beweglicher Schienenapparat. Nach einer Notiz vom 25. Januar 74 geht Patient damit sehr gut und sicher. —

4. Ferdinand L., 29 Jahr. Aufgen. Dec. 73. Patient empfand Anfang August 73, als er sich aus einer kauernden Stellung rasch erhob, ein Knacken oder Krachen im linken Knie, verbunden mit heftigem Schmerz; das Knie stand in leichter Flexion fest und konnte weder vollständig flectirt noch extendirt werden. In den nächsten Tagen war es geschwollen und heiss, und musste Patient 3 Wochen auf der Fussspitze gehen. Darauf wurde die Function des Gelenkes wieder frei, wenn auch das Knie noch etwas geschwollen und heiss blieb. Neuer Fehltritt 6 Wochen nach dem ersten: sehr heftiger Schmerz in der Gegend des Ligam. later. int. Die nächsten Tage geht Patient lahm. Ein Vesicator, das gegen einen geringen Erguss im Knie verordnet wurde, führte zu Lymphangoitis und Erysipel. Darauf wurde ein Gypsverband angelegt, der aber keine Erleichterung brachte, so dass Patient an Krücken gehen musste.

Untersuchung am 29. Dec. Kein Exsudat mehr im Gelenk. Gelenkspalte an der innern Seite etwas empfindlich bei Druck. Kranke Extremität unfähig, den Körper zu tragen. Gelenk sehr wacklig, Abductions- und Adductionsbewegungen ziemlich ausgedehnt möglich. Ordin.: Kniemaschine mit Sitzring. Nach einem halben Jahre völlige Heilung.

5. Carl H., Maurer, 33 Jahr. Aufgen. 26. April 73. Erster Anfall Weihnachten 72. Bei einer lebhaften Bewegung fühlte Patient nach seiner Beschreibung plötzlich »etwas aus dem rechten Kniegelenk herausschnappen«, worauf Schmerz und Gebrauchsunfähigkeit eintrat. Dann schnappte es wieder mit einem Ruck hinein und die Gebrauchsfähigkeit war hergestellt. Das Ganze dauerte jedesmal nur einige Minuten und befiel den Patienten in Zwischenräumen von 8—14 Tagen, bis jetzt 7—8 Mal.

Das letzte Mal blieb das »Zurückschnappen« aus, und ist das Knie seitdem schmerzhaft, die Function gestört. Dasselbe steht leicht flectirt und ist durch einen mässigen Erguss geschwollen. Weder ein Gelenkkörper noch ein subluxirter Gelenkknorpel sind zu fühlen.

Nachdem der Erguss mit Hülfe der forcirten Compression in zwei Tagen beseitigt ist, zeigt sich in der Chloroformnarcose das Gelenk völlig frei beweglich. Auch jetzt ist ein Fremdkörper nicht zu fühlen. Patient bald darauf mit frei beweglichem Gelenk und einer Gummikniekappe entlassen. —

6. Carl H., 22 Jahr. Hüttenarbeiter. Aufgen. 27. Nov. 73. Erster Anfall eines sehr heftigen, von Ohnmachtsgefühl begleiteten Schmerzes im rechten Knie vor 18 Wochen während der Arbeit im Bergwerke, ohne besondere bekannte Veranlassung. Das Knie stand in leichter Flexion fest; Patient konnte nicht auftreten und musste zu Hause gebracht werden. In der nächsten Zeit starker acuter Erguss, Streckung längere Zeit unmöglich. Gypsverband. — Nach 3 Wochen war Patient wieder arbeitsfähig. 14 Tage später ein zweiter Anfall, dem dann rasch vier weitere folgten. Bei diesen späteren Attaquen, deren Folgen jedesmal sehr unbedeutend waren, will Patient an der inneren Seite des Gelenks einen erbsengrossen, den Fingern sehr leicht entschlüpfenden Körper gefühlt haben. (?)

Bei seiner Aufnahme in die Klinik ist ein Erguss in das Gelenk kaum zu constatiren, ein fremder Körper nicht zu finden. Ebensowenig führen täglich wiederholte Untersuchungen während eines längeren

Aufenthaltes in der Klinik in dieser Beziehung zu irgend einem positiven Resultate, während auch, trotz vielfacher Bewegungen, kein neuer Anfall eintrat. Patient wurde mit einer Gummikniekappe und der Weisung bei Wiederholung des Zufalls sich wieder vorzustellen, entlassen.

B. Contusionen.

Unter 43 Contusionen der Weichtheile oder Knochen sind, wie schon erwähnt, 27mal Gelenkcontusionen notirt; und zwar war das Schultergelenk in 10, das Ellenbogengelenk in 6, das Hüftgelenk in 4, das Kniegelenk in 6 und das Sprunggelenk in 1 Falle Sitz der Verletzung. Zweimal wurden aus dem Kniegelenk infolge solcher Contusionen entstandene grosse Blutergüsse mit der Saugspritze herausgezogen. Ich glaube, dass man diese unbedeutende Operation, die, falls man sie nur mit gehöriger Vorsicht und einem gut desinficirten Troicart ausführt, gewiss nie üble Folgen haben wird, öfter vornehmen sollte, als es gemeiniglich geschieht. Grosse in den Kapselraum ergossene Blutmassen werden nur höchst langsam resorbirt. So amputirte ich in dem Berichtsjahre einem Landwirth in der Gegend von Wittenberg den Oberschenkel, wegen eines 14 Wochen alten, mit schweren Blutungen complicirten, offenen Splitterbruchs der Tibia und fand das Kniegelenk, welches bei der Verletzung gleichzeitig stark contundirt worden war, noch mit grossen Massen breiiger Blutgerinnsel ausgefüllt. Schwere functionelle Störungen, namentlich auch Hydarthrosen mit starker Bänderdehnung, habe ich in solchen Fällen, wo die Diagnose des Hämarthros durch den unmittelbar auf das Trauma folgenden grossen intraarticulären Erguss völlig gesichert war, häufig genug entstehen sehen. Nach der Entleerung des Blutes durch Punktion und Saugspritze wurden die wenigen Kranken, bei denen ich bis jetzt dies Verfahren angewandt habe, stets in kürzester Frist und vollständig wieder hergestellt. (Siehe auch Fractur. d. Patella, so wie compl. Unterschenkelfracturen Beob. 3.)

5. Erfrierungen an den Extremitäten.

Von den in diesem Jahre zur Behandlung gekommenen 11 Fällen betrafen zehn leichtere Störungen an Fingern und Händen und ihre entzündlichen und geschwürigen Folgezustände. Nur in einem Falle folgte der Erfrierung Gangrän und wurde die *Pirogoff*'sche osteoplastische Fussamputation mit Erfolg vorgenommen.

Charlotte Voigt, 25 Jahr, aus Wollmirstedt, Epileptica, aufgen. 13. Febr. 73, entlassen 26. Mai, wurde vor 12 Tagen bei starkem Frostwetter, während sie sich vagabondirend umhertrieb, auf freiem Felde von ihrer Entbindung überrascht und lag zwei Stunden hinter einem Strohhaufen, bis sich Leute ihrer annahmen. Bei ihrer Aufnahme ist der Fuss bis über den Spann gangränös. Am 15. Febr. Absetzung des Fusses nach Pirogoff unter Carbolsäure-Nebel. Genaue Naht; in die äussersten Wundwinkel kurze Drainröhrenstückchen. Stark remittirendes, zwölftägiges Wundfieber mit regelmässigen Morgensenkungen von circa 38,0 und Abenderhebungen von 39,5—40,0. Prima intentio der Wunde, keine örtliche Reaction.

7. März. Listerverband weggelassen, am 10. März durch einen über das Knie hinaufreichenden Gypsverband ersetzt.

12. April. Stumpf sehr schön geformt, fest, Calcaneus angewachsen. Verkürzung 3 Centimeter.

22. Mai. Patientin erhält einen Schienenstiefel. Geheilt entlassen. Patientin, die ich später noch öfters wiedergesehen habe, geht vortrefflich.

6. Verbrennungen der Extremitäten (33 Fälle mit 2 Todesfällen).

Von 33 im Berichtsjahre vorgekommenen Verbrennungen der Extremitäten waren zehn, theils wegen ihrer Ausdehnung, theils wegen ihrer Intensität als schwere zu bezeichnen und ausser-

dem noch viere von ihnen mit Verbrennungen am Stamm combinirt. Von diesen letzten vier Kranken gingen zwei zu Grunde, der eine schon am ersten, der zweite am zehnten Tage. Krankengeschichten und Sectionsbefunde liegen leider nicht vor.

Leichtere, wenngleich ausgedehnte Verbrennungen wurden durch Watteverbände oder schorfmachende Mittel trocken zu behandeln gesucht, ein Verfahren, welches den Eintritt der Eiterung zuweilen verhindert und die Behandlung dadurch ausserordentlich abkürzt. Stark überwuchernde Granulationen in den späteren Stadien wurden mit entschiedenem Vortheil mit Heftpflastereinwickelungen bekämpft, entstehende Fingercontracturen mittels dorsaler, gefingerter Schienen, gegen welche die Finger in gespreizter Stellung durch Heftpflaster angezogen werden, behandelt.

B. Entzündungen der Knochen und der Gelenke.

(407 Fälle.)

1. Entzündungen der Knochen.

Wir haben hier nur 56 Krankheitsfälle zu verzeichnen, die sich auf die verschiedenen Knochen folgendermaassen vertheilen:

	Acut entstanden	Chronisch entstanden
Humerus	3	1
Ulna	2	—
Metacarpus	1	1
Finger	—	11 (sog. Spina ventosa)
Femur	13	—
Tibia	10	13
Fibula	—	1
	29	27

Die 29 acut entstandenen Knochenentzündungen gehören, mit Ausnahme von zweien oder dreien, sämmtlich der **Osteomyelitis acuta spontanea** an. Ich habe sie, soweit mir das Material vorlag, ausführlicher referirt; leider waren die Aufzeichnungen oft sehr fragmentarisch gehalten.

Humerus: 1. Gottlieb Schmidt, 15 Jahr, aus Reinstädt. Aufgen. 10. Novbr. 73. Patient erkrankte vor fast genau einem Jahre mit heftigen Schmerzen im linken Hüftgelenk und zunächst mässigem Fieber. Nach drei Tagen traten Schmerzen im linken Oberarm hinzu; der Oberarm schwoll an ohne seine Farbe zu verändern. Doch erst am sechsten Tage nach Beginn der Erkrankung wurde das Fieber sehr hoch, nahm einen typhösen Charakter an, wiederholte Schüttelfröste traten ein. Nach zehn Wochen wurde die erste Incision am Arm gemacht; später erfolgte noch an mehreren anderen Stellen fistulöser Aufbruch. Eine lebhafte Betheiligung des Schultergelenks an der Entzündung scheint entschieden vorhanden gewesen zu sein. In dem zuerst schmerzhaftgewordenen Hüftgelenk blieb aber keine Störung zurück.

Bei der Aufnahme starke Auftreibung der zwei oberen Drittel des Humerus. Von verschiedenen Fisteln aus gelangt man auf necrotischen Knochen. Noch am Tage der Aufnahme typische Necrotomie und Ausmeisselung eines 18 Centimeter langen, oben hart bis ans Gelenk reichenden, 1 Centimeter breiten, centralen (d. h. auch auf der äussern Oberfläche überall rauhen und die Zeichen des Demarkationsprocesses tragenden) Sequesters. Ausschabung der Höhle bis in den Gelenkkopf hinein. Lister'scher Verband. Organisation des die geöffnete Todtenlade erfüllenden Blutgerinsels, von dem am 17. immer noch unveränderte Reste vorhanden sind. Mit gut granulirender Wunde nach vier Wochen entlassen.

2. Alwin Zimmermann, 14 Jahr alt, aus Zschortau bei Teuchern. Januar 1871 acute Osteomyelitis des linken Humerus; schwerer Verlauf, hohes Fieber, Delirien. Patient verlässt nach sechzehn Wochen zum erstenmal das Bett; gleichwohl erfolgt erst im Juli, nach fast sechs Monaten, Aufbruch und Eiterung. Fast totale Necrose des oberen Endes des linken Humerus. Erste Necrotomie mit Entfernung des Hauptsequesters 1872. Im Verlauf des Jahres 1873 kleinere Nachoperationen zur Entfernung eines noch zurückgebliebenen unbedeutenden Sequesters. Die anfangs sehr behinderte Beweglichkeit des Schultergelenkes wird allmählich wieder ganz frei. Definitiv geheilt Ende 1873 und Frühjahr 1874 vorgestellt.

3. Hertel, 30jähriger Mann. Patient hat in der Jugend eine acute Osteomyelitis des rechten Humerus mit Necrose des Knochens in seinen oberen Partien durchgemacht, und ist seinerzeit von *Ried* in Jena necrotomirt worden. Eine dem Knochen adhärente Narbe blieb zurück. November 1873 bildet sich ohne bekannte Ursache eine heftige, rasch in Eiterung übergehende Periostitis an der früher erkrankt gewesenen Stelle; Unterwühlung des M. pectoralis major. Incisionen durch den Deltoides und Drainage mit sofortigem Nachlass des Fiebers und der Schmerzen. Es findet sich eine kleine entblösste Knochenpartie am Rande einer alten Cloake dicht unter dem Gelenkkopf an der vorderen inneren Seite des Humerus. Rasche definitive Heilung. (Vergleiche was über die Gefahr derartiger acuter Recidiveiterungen nach seit Jahren abgelaufenen Osteomyelitiden und Periostitiden, pag. 36 gesagt ist).

Ulna: 4. Elise Walther, 7 Jahr alt, Handelsmannstochter aus Halle. (Von Anfang an poliklinisch behandelt, in die Station aufgenommen am 29. Nov. 73). Patientin erkrankte in den ersten Tagen des November 73 mit Fieber und heftigen Schmerzen im rechten Arm. Vorderarm und Ellenbogengelenkgegend schwollen stark an; bereits nach acht Tagen wurden mehrere Incisionen unterhalb des Ellenbogens und dicht über demselben nothwendig; doch erst nach einigen Wochen stellt es sich heraus, dass das Ellenbogengelenk vereitert ist. Am 29. November bei der Aufnahme in die Klinik ist der Bandapparat des Ellenbogengelenks zerstört, das Gelenk im hohen Grade schlottrig, bei Bewegungen wird Crepitation gehört. Die Ulna ist von der oberen bis zur unteren Epiphyse total necrotisch und bereits fast vollständig gelöst. Sie wird an ihrem obern Ende durch einen grossen Schnitt blossgelegt und mit leichtester Gewalt aus den geringen, noch bestehenden Verbindungen herausgebrochen; der Finger dringt jetzt von unten her mit Leichtigkeit ins Ellenbogengelenk. — Es wird beschlossen, von der Resection des Ellenbogengelenks jedenfalls vor der Hand Abstand zu nehmen, die Regeneration der Ulna abzuwarten und, falls nöthig, später zu reseciren. Drainage des Ellenbogengelenks. Modificirter Lister'scher Verband; Watson'sche Schiene.

Sehr geringe Reaction. Die Incisionswunden verkleinern sich rasch, die Eiterung lässt allmählich nach. Am 28. December ist das Ellenbogengelenk sehr viel fester geworden, sodass die Resection hoffentlich umgangen werden kann, und wird das Kind zu weiterer ambulatorischer Behandlung entlassen.

Anfang März 74 haben sich sämmtliche Fisteln geschlossen, die Ulna regenerirt sich vollständig, die Conture des noch sehr stark angeschwollen gewesenen Ellenbogengelenks beginnen sich schärfer zu markiren; das Gelenk selbst wird immer fester und fängt an von dem Kinde wider Erwarten spontan bewegt zu werden!

Bei der letzten Untersuchung am 20. Mai 1874 ist die Ulna vollständig reproducirt. Sie erscheint noch sehr voluminös und etwas nach dem Ulnarrand des Armes convex ausgebogen. Das Ellenbogengelenk kann fast bis zu 90° flectirt und fast bis zu 180° gestreckt werden. Pro- und Supination sind etwa bis zur Hälfte des normalen Umfanges ausführbar. Die Gelenkbewegungen erfolgen rasch, mit entsprechender Kraft und völlig schmerzlos; doch hört man dabei dann und wann etwas Crepitation. Abnorme Bewegungen sind in dem früher ganz schlottrigen, zerstörten Gelenke nicht mehr ausführbar. Fisteln dauernd geschlossen. Das Kind befindet sich im besten Wohlbefinden und wird im Verlauf der Zeit sicher entweder gar keine, oder nur eine minimale, functionelle Störung an der so schwer erkrankt gewesenen Extremität zurückbehalten.

5. Clara Weber, 22 Jahr, aus Stollberg am Harz, aufgen. 30. Sept. 73, contundirte sich bei einem Fall Ende Juli 1872 sehr heftig den rechten Ellenbogen (Olecranon). Am fünften Tage trat unter heftigem Fieber eine diffuse Schwellung des ganzen Vorderarmes ein, die bereits am neunten oder zehnten Tage zur Abscedirung und Incision kam. Langsame Reconvalescenz und wiederholte Abscedirungen. Im Frühjahr 1873 spontane Exfoliation kleiner Knochenstücke.

Bei der Aufnahme ist die ganze Ulna beträchtlich verdickt. Zwei dicht über dem Handgelenk gelegene Fisteln führen nach aufwärts durch Cloaken zu einem beweglichen Sequester. Sehr ausgedehnte Aufmeisselung der sclerotischen Ulna; ein $2^1/_2$ Zoll langer schmaler und viele kleinere centrale Sequester werden entfernt. Auslöffelung der Lade und der Fisteln. Lister'scher Verband.

Keine Reaction. Ein die ausgemeisselte Knochenhöhle ausfüllendes Blutgerinsel »organisirt« sich unter unseren Augen. Am 27. Octbr. 73 mit unbedeutender, gut granulirender Wunde entlassen. Später völlig geheilt vorgestellt.

Femur*): 6. Karl Kellner, 18 Jahr, Zimmermann aus Wolferstadt. Aufgen. 3. Juni 73. Ganz ausserordentlich schwerer Fall. Erkrankt Anfang Mai 1870 mit hohem Fieber, Delirien etc. und Schmerzen im rechten Ober- und rechten Unterschenkel. Am letzteren bilden sich Entzündung und Geschwulst ohne Aufbruch zurück; am Femur entsteht eine diffuse Osteomyelitis mit multiplen Necrosen des ganzen Schaftes und mit Erkrankung sowohl des Hüft- als des Kniegelenkes. Die Entzündung des Kniegelenkes lässt nur eine mässige Auftreibung und Schwerbeweglichkeit des Gelenkes zurück; im Hüftgelenk hingegen erfolgt eine Luxatio iliaca. Der Gelenkkopf verschiebt sich so weit nach hinten und oben, wie es bei einer traumatischen Luxation kaum vorkommen dürfte. Oberschenkel stellt sich in Flexion, Adduction und Rotation nach innen. Der Knochen treibt allmählich vom grossen Trochanter bis zum Knie collossal auf. Im Verlauf der nächsten Jahre einzelne, spontane Sequesterausstossungen. — 14. Juni 73 mehrfache, zum Theil sehr schwierige und eingreifende, Necrotomien an den verschiedensten Stellen des Schaftes. Aus dem untern Ende des Femur werden allein durch einen zwischen Bursa extensorum und grossen Gefässen geführten Schnitt drei grössere Sequester herausgemeisselt.

Da Patient in Folge der starken Flexionsstellung des luxirten Beines sich nur sehr mühsam fortzubewegen im Stande ist, und nicht aufrecht stehen kann, so wird später (26. Novemb. 73) in der um mehr wie das doppelte verdickten Trochantergegend die Osteotomia cuneiformis vorgenommen. Ausführlicheres über diese Operation sowie Abbildungen siehe in einem späteren dieser Operation gewidmeten Abschnitte.

7. Karl Gärtner, 13 Jahr, Schäferssohn aus Posern. Vor fünf Wochen unter hohem Fieber, furibunden Delirien, Schmerz im rechten Oberschenkel etc. erkrankt. Nach vierzehn Tagen Abscess an der inneren Seite des Oberschenkels dicht über dem Knie, der incidirt wird. Bei der Aufnahme 21. Mai 73 colossale Eiterverhaltungen und Abscedirungen. Knie flectirt, ohne Erguss, aber stark wacklig. Incisionen und Drainage unter Lister. Femur hinten über der Fossa poplitea necrotisch. 22. Juni Lösung der unteren Epiphyse des Femur nachweisbar; Neigung des Knies eine leichte Varusstellung anzunehmen. Eiterung wird unter fortgesetztem Lister'schem Verbande bald gering; Patient erholt sich.

1. Novbr. 1873. Necrotomie an der äusseren Seite des Femur dicht über dem Kniegelenk, Extraction mehrerer bis $1^1/_2$ Zoll grosser Sequester. Geheilt, doch wegen immer noch wackligen Kniegelenkes (Bänderdehnung) mit Schienenapparat entlassen. Epiphyse fest angeheilt in minimaler Varusstellung.

8. Carl Rühmann, 13 Jahr, aus Bernburg. Pfingsten 1871 acut mit sehr heftigen Schmerzen am unteren Ende des linken Femur erkrankt, sodass er sofort bettlägerig wurde. Seitdem zu wiederholtenmalen 1872 und 1873 in der chir. Station behandelt. Erster Abscess an der Innenseite des linken Kniegelenks vier Wochen nach Beginn der acuten Erkrankung incidirt. Eiterung sehr profus. Spontane Expulsion kleinerer Knochenpartikelchen. Es entwickelt sich allmählich eine ausserordentlich starke Hyperostose des unteren Drittels des Femurschaftes; Kniegelenk steht in Flexion; Tibia leicht nach hinten subluxirt und stark nach aussen rotirt.

Unter mehrmonatlicher Gewichtsbehandlung und interponirtem wiederholtem Brisement forcé wird die Flexionsstellung im Knie ganz, die Subluxation bis auf eine Spur beseitigt.

Am 21. Febr. 73 wird eine an der innern Seite des Kniegelenks befindliche Fistel zunächst mit Laminaria dilatirt und, nachdem eine sequestorhaltige Höhle im unteren Gelenkende des Femur nachgewiesen ist, zur Necrotomie geschritten. Sehr interessante Operation: Schnitt dicht am inneren Rande der Bursa extensorum, an der vordern inneren Seite des Knies. Es findet sich eine Cloake an der Vorderfläche des Femur, hart an der inneren oberen Ecke des Knorpelbelags der Fossa patellaris anterior gelegen. Um sie nach oben erweitern zu können, muss die Rückfläche der sehr verdickten Bursa extensorum mit dem Raspatorium vom Knochen abgelöst werden. Durch Vergrösserung der Cloake mit dem Meissel wird eine grosse, bis zur Verbindungsgegend von Diaphyse und Epiphyse herabreichende centrale Höhle im Femur eröffnet, welche nur einige sehr kleine, spongiöse Sequester enthält, sich also mehr wie ein Knochenabscess verhält. Ausschabung mit dem scharfen Löffel. Lister'scher Verband. Keine Reaction von Seiten des Kniegelenks, kein Fieber. Nach 5 Wochen mit wenig secernirender Fistel entlassen. — Drei Monate später (8. Mai 73) ganz geheilt vorgestellt. Fistel geschlossen. Knie gestreckt, etwas beweglich. Das krankgewesene Femur $1^1/_2$ Centimeter länger als das gesunde.**)

9. Carl Bodenstein, 14 Jahr alt. Aufgen. 19. Octbr. 1872. Entl. 28. Jan. 1873. Vor $4^1/_2$ Jahren acut unter heftigem Fieber erkrankt. Zu einer zuerst aufgetretenen Osteomyelitis acuta am

---

*) Zwei Fälle von Coxitis nach Osteomyelitis acuta spontanea des Femurschaftes, das einemal mit Pfannenwanderung, das anderemal mit Luxatio iliaca combinirt, und hier nicht berechnet, siehe bei »Hüftgelenksentzündungen«.

**) 18. Juni 74. Patient stellt sich heute noch einmal vor. Die Heilung ist eine dauernde geblieben, das Knie kann fast bis zum rechten Winkel flectirt werden; der Knabe geht ohne zu hinken.

unteren Ende des rechten Femur gesellt sich sehr bald noch eine Affection an der Ellenbogenepiphyse des linken Humerus. Sowohl am Femur als am Humerus kommt es sehr spät zum Aufbruch; an beiden Orten werden einige kleine Sequester spontan ausgestossen. Die Fistel am Arm schliesst sich allmählich; die gestörten Bewegungen des Gelenkes werden wieder frei. Viel schwerer ist der Zustand an der Unterextremität. Bei der Aufnahme findet sich hier das Knie rechtwinklig flectirt, die Tibia nach aussen subluxirt, die untere Hälfte des Femur stark aufgetrieben. Am 6. Nov. 72 durch Schnitt an der inneren Seite des Kniegelenkes und Aufmeisselung des Knochens ein 3 Zoll langer, vorwiegend interner, Sequester extrahirt. Todtenlade mit scharfem Löffel ausgeschabt. Knie später durch Brisement forcé gestreckt. Mit wenig secernirender Fistel, bei guter Gebrauchsfähigkeit des steifen Beins entlassen.

10. Therese Lemmer, 22 Jahr alt, aus Delitzsch. Aufgen. 9. Decbr. 73. Vor sieben Jahren acut unter schwerem Fieber und vehementen Schmerzen im linken Femur erkrankt. Nach acht Wochen erster Aufbruch; nach einem halben Jahre verlässt Patientin das erste Mal versuchsweise das Bett. Seitdem Eiterung aus verschiedenen Fisteln an der unteren Hälfte des Femur; sehr bedeutende Hyperostose. Kniegelenk aufgetrieben und sehr wenig beweglich. Typische Necrotomie am 12. Dec. 73; elfenbeinerne, sehr dicke Wand der Sequestralkapsel; Entfernung von drei zolllangen Sequestern, von der Vorderfläche des Femur aus. In den nächsten Tagen, bei sehr geringem Fieber, acuter Erguss ins Kniegelenk, der jedoch bald spontan resorbirt wird. Mit wenig secernirender Fistel entlassen.

11. Friedrich Holzmann, Bergmann aus Hergisdorf, 25 Jahr alt. Aufgen. 12. Januar 73. Vor acht Jahren acut, angeblich in Folge von Stehen in kaltem Wasser, erkrankt. Zuerst linkes Fussgelenk afficirt, dann rechtes Hüftgelenk; darauf nach vier Tagen endlich Anschwellung des ganzen linken Femur unter colossalen Schmerzen und heftigem Fieber. Patient ist 21 Wochen bettlägerig. Die Entzündung im linken Fussgelenk, sowie im rechten Hüftgelenk geht vollständig zurück; am linken Femur erfolgt Aufbruch und starke Eiterung. Bei der Aufnahme finden sich die untern drei Viertel des Oberschenkels spindelförmig verdickt, die Sonde fühlt durch eine handbreit über dem Kniegelenk gelegene Cloake in grosser Ausdehnung entblössten Knochen. Doch verweigert Patient trotz allen Zuredens die Operation.

12. Emilie Barth, 17 Jahr alt, aus Tornau. Aufgen. 26. Aug. 73. Herbst 1871 acut mit Schüttelfrost, heftigem Fieber, Delirien u. s. w. erkrankt. Nach vier Wochen erste Incision an der inneren Seite des linken Femur, dicht über dem Kniegelenk. Seitdem fistulöse Eiterung mit wechselnden Beschwerden und Auftreibung der unteren Hälfte des Femur. Am 6. Sept. 73. Necrotomie: Entfernung von vier der hinteren Fläche des unteren Theiles der Diaphyse zugehörigen, corticalen Sequestern, von denen der grösste $1^1/_2$ Zoll lang und 1 Zoll breit ist. Mit Fistel entlassen.

13. Louise Hühnerbein, 17 Jahr alt, aus Schochwitz. Aufgen. 20. Juli 73. Vor $^3/_4$ Jahr an Osteom. acut. spont. des rechten Femur erkrankt. Initialer Schüttelfrost, schweres Fieber, frühzeitige Knieaffection. Nach vierzehn Wochen verlässt Patientin das Bett ohne dass es zur Eiterung und zum Aufbruch gekommen wäre, aber der Oberschenkel ist in seinen unteren Zweidritteln sehr stark aufgetrieben und die Verdickung nimmt noch in den nächsten Monaten progressiv zu. Knie fast rechtwinklig flectirt; Patientin geht von da ab mit der Krücke.

Bei der Aufnahme sehr bedeutende keulenförmige Hyperostose der unteren zwei Drittel des Oberschenkels. Keine Fisteln, nirgends Abscesse. Knie ankylosirt, in einen Winkel von 135° flectirt. Tibia nach hinten und gleichzeitig nach aussen subluxirt.

Winkelstellung des Knies ganz, Subluxation grösstentheils durch Gewichtsbehandlung beseitigt. Die Auftreibung des Femur besteht fort; doch ist vor der Hand kein Anzeichen eines sich noch spät einleitenden Aufbruches vorhanden. Patientin wird mit einem Schienenapparate versehen, gut gehend, am 18. Sept. 73 entlassen.

14. Albert Deparade, 13 Jahr alt, aus Helbra. Acute Osteomyelitis der unteren Hälfte des rechten Femur, seit fünf Wochen bestehend. Von Anfang an Kniegelenkaffection. Am zehnten Tage wird von dem behandelnden Arzte eine Incision gemacht, durch die offenbar das schwappende Gelenk geöffnet wurde. Profuse Eiterung, hohes Fieber, colossale Abmagerung, Diarrhöen. Bei der Aufnahme des Knaben ist die hart am äusseren Rande der Patella befindliche Incisionsöffnung bereits bis auf einen oberflächlichen Fistelgang verheilt, der zu einer entblössten Stelle der Patella, aber nicht mehr ins Gelenk führt. Unteres Drittel des Femur sehr stark aufgetrieben; Knie bei Druck noch sehr empfindlich. Es gelingt die Fistel bald zur dauernden Schliessung zu bringen, und wird Patient nach einem Monat, da vor der Hand nichts weiter zu thun ist, mit einem festen Verbande entlassen. Mai 1874 wieder vorgestellt. Dauernde Heilung. Auftreibung des Femur hat sich erheblich vermindert. Knie kann bis zu einem rechten Winkel flectirt werden. Patient macht die weitesten Wege ohne zu hinken.

15, 16, 17. Ueber drei weitere Fälle acuter Osteomyelitis des Femur, die sämmtlich die obere Hälfte des Knochens betrafen, fehlen, weil es sich um poliklinische Beobachtungen handelt, leider alle genaueren Notizen. Von zwei Kindern von 4 und 9 Jahren, wo sich sehr frühzeitig eine Vereiterung des Hüftgelenkes hinzugesellte, konnten wir nur erfahren, dass sie kurze Zeit nachdem sie in der Klinik vorgestellt wurden, gestorben seien. Ihre Aufnahme, sowie jedweder operative Eingriff war von den Aeltern abgelehnt worden. Briefliche Anfragen blieben unbeantwortet. Auch über den dritten Fall war nichts zu eruiren.

Der Verlauf in der nächstfolgenden Beobachtung ist ein ungewöhnlicher, und muss es dahingestellt bleiben, ob derselbe der acuten Osteomyelitis zuzurechnen ist. Schon das Alter des Kranken würde dagegen sprechen.

18. Otto Heyme, Bäckermeister aus Apolda, 27 Jahr alt, bekam zuerst Mitte März 1871 wechselnde, rheumatische Schmerzen im rechten Bein; Anfang April jedoch wurde das Gelenk plötzlich ausserordentlich schmerzhaft und schwoll stark an; intensives Fieber mit wiederholten Schüttelfrösten trat ein. Schon nach wenigen Tagen mussten an verschiedenen Stellen, theils über dem Capitulum fibulae, theils über der Patella Incisionen gemacht werden, die reichlichen — offenbar synovialen — Eiter entleerten. Das Kniegelenk stellte sich in zunehmende Flexion. Nach 8 bis 10 Wochen lässt die Eiterung nach, die Incisionsöffnungen beginnen sich zu schliessen und wird von jetzt ab eine zunehmende Auftreibung der unteren Hälfte des Femur bemerklich. Januar 1872 bildet sich an der inneren Seite des Oberschenkels, etwa der Grenze von mittlem und unterem Drittel entsprechend, ein neuer Abscess, der incidirt wird, jedoch bald sich wieder schliesst.

Bei der ersten Aufnahme des Kranken, Mitte Mai 1872, ist das Verhalten des Beins ganz so, wie nach einer abgelaufenen acuten Osteomyelitis mit consecutiver schwerer Kniegelenksaffection. Unterhälfte des Schaftes des Femur anscheinend um mehr als das Dreifache verdickt; die harte Geschwulst nach oben hin plötzlich mit einem scharfen Wulste absetzend. Ankylose des Beins in rechtem Winkel mit Subluxation nach hinten. Keine Eiterung mehr; Incisionsöffnungen und Fisteln geschlossen. Brisement forcé mit bedeutender Gewalt und Gypsverband. Patient wird nach 14 Tagen im festen Verband entlassen und erst im Juli wieder aufgenommen. Er geht mit Hülfe eines Schienenapparates jetzt sehr gut. Bein steif, völlig gestreckt bei sehr unbedeutender Subluxation. Die Auftreibung des Femur hat noch zugenommen.

September 1872: Spontaner Aufbruch an der Innenseite und Expulsion eines kleinen Sequesters. Eine stark secernirende Fistel bleibt zurück.

Am 8. Jan. 1873 wird die zuvor mit Laminaria dilatirte Fistel mit dem Finger untersucht. Man gelangt durch eine geräumige Kloake in eine grosse, mitten im Femur gelegene Höhle, aus der mit der Kornzange, ohne dass die Anwendung des Meissels nothwendig wurde, ein achtgroschenstückgrosser, corticaler, der Rückfläche des Femur angehöriger Sequester extrahirt wird. Mit wenig secernirender Fistel entlassen. — Anfang 1874 immer noch fortdauernde Eiterung*).

Tibia: 19. August Henze, 18 Jahr alt. Acute Osteomyelitis der linken Tibia mit ausgedehnter Entblössung des Knochens und schweren Blutungen. Heilung. Erysipel; Vereiterung des Sprunggelenkes. Resectio pedis. Albuminurie und schwerer Hydrops. Geheilt. Siehe Ausführlicheres: „Accidentelle Wundkrankheiten" pag. 54. Beob. 30.

20. Friedrich Eilenberg, 14 Jahr, Knecht aus Queiss. Aufgen. 2. Juli 73. Entl. 23. Oct. 73. Vor fünf Wochen nach anhaltendem Knien auf nassem Erdreich mit heftigem Fieber und Schwellung des rechten Unterschenkels dicht unter dem Knie erkrankt. Incision nach 8 Tagen; Entleerung von viel Eiter. Bei der Aufnahme Patient noch sehr anämisch. Fistulöse Eiterung aus der Tibia, deren obere Hälfte stark aufgetrieben ist. Erst 25. Aug. Operation; es findet sich jedoch kein Sequester in der aufgemeisselten Tibia, sondern nur eine 3 Centim. lange, dicht unter der Tuberositas belegene, mit schlaffen Granulationen ausgekleidete, von erweichtem Knochengewebe umgebene Höhle. Ausräumung mit dem scharfen Löffel; Wegnahme viel erweichten Knochengewebes; starke Blutung. Geheilt ohne Zwischenfälle.

21. Karl Hellmann, 16 Jahr alt, aus Stassfurth. Osteomyelitis acuta spontanea multiplex. Im April 71 plötzlich mit Schüttelfrost und darauf folgendem intensiven Fieber, Delirien etc. erkrankt, nachdem er bereits zwei Tage lang über heftige Schmerzen in beiden Oberschenkeln, besonders dem linken, geklagt, doch aber noch umhergegangen. Bald zeigten sich jetzt entzündliche Schwellungen an beiden

*) Patient ist leider seitdem infolge der langwierigen Knocheneiterung von einer sehr schweren Albuminurie befallen worden und wird gegenwärtig mit heissen Bädern und Jodkali behandelt. Anmerk. während der Correctur.

Unterschenkeln sowie am rechten Oberarm. Am rechten Unterschenkel bildeten sich in der Mitte, am linken dicht unter dem Knie, Abscesse, die incidirt wurden und ziemlich viel Eiter entleerten. Auch an dem stark aufgetriebenen unteren Ende des rechten Humerus kommt es zum Aufbruch. Patient wird in den Jahren 1872 und 73 zu wiederholten Malen in die Klinik aufgenommen. Necrotomien an beiden Tibiis mit Extraction grosser, vorwiegend interner Sequester. Ausschabung eines centralen Eiterheerdes in der unteren Epiphyse des rechten Humerus. An den Unterextremitäten völlige Herstellung der Functionsfähigkeit. Das Ellenbogengelenk bleibt aufgetrieben und etwas steif und kann bei der Entlassung am 30. März 73 nicht ganz bis 90° flectirt und nur bis 145° extendirt werden. Im Gelenk selbst starke Knorpelverluste, so dass die Bewegungen unter lauter Crepitation erfolgen.

22. Otto Schröter, $11^1/_2$ Jahr alt, aus Kl. Paschleben, empfindet am 5. Jan. 73 während eines $1^1/_2$ Stunden langen Marsches einen zunächst leisen Schmerz im rechten Unterschenkel, der die nächsten beiden Tage anhält, den Knaben jedoch nicht am Schulbesuche hindert. An 8. Jan. rasche Steigerung und Fieber, das am 10. Jan. bereits einen ausgesprochen typhösen Charakter angenommen hat. Die oberen zwei Drittel des Unterschenkels geschwollen und sehr schmerzhaft. Am 12. Jan. Incision in der Mitte der vorderen Fläche, die dünne, jauchige Flüssigkeit mit Fettaugen entleert; Knochen weit blossliegend. Enorm hohe Temperaturen, dann rascher Collaps. Am 15. Jan. Tod an Septicämie. Keine Section.

23. Emil Pröhl, 12 Jahr alt, aus Kl. Scorlop. Vor ziemlich genau einem Jahre Osteomyelitis acuta diffusa tibiae sinistrae nach einem leichten Schlage gegen das Schienbein. Acut auftretend es schweres Fieber. Nach 4—5 Tagen Incision am oberen, nach weiteren 4—5 Tagen am unteren Ende des Unterschenkels. Schwere Eiterung, langsame Reconvalescenz. Bei der Aufnahme am 8. Sept. 73 ist die ganze linke Tibia hyperostotisch, jedoch finden sich nur zwei Hauptheerde, der eine am oberen, der andere am unteren Ende. An beiden Stellen multiple Fisteln, die auf entblössten Knochen führen. Am 13. Sept. zwei getrennte Necrotomien. Nach Aufmeisselung der Tibia dicht unter der Tuberositas tibiae zeigt sich der Gelenkkopf bis unmittelbar unter dem Gelenkknorpel ausgehöhlt. Mehrere bis halbwallnussgrosse, abscheulich stinkende und ausschliesslich aus spongiösem Gewebe bestehende Sequester werden entfernt und die mit lockeren, gelbsprenkligen Granulationen ausgekleidete, von weichem Knochengewebe umgebene Höhle mit dem scharfen Löffel ausgeschabt. Vom Gelenkkopf bleibt nur eine dünne Schale stehen. Lister'scher Verband wegen der grossen Nähe der Gelenkhöhle. Die zweite Operation besteht in einer sehr ausgedehnten Aufmeisselung des unteren Drittels der Tibia. Entfernung einer grossen Zahl langer, vorwiegend corticaler Sequester. Am 26. Oct. mit gut granulirenden Wunden entlassen. Später völlig geheilt vorgestellt.

24. Hermann Würzberg, 15 Jahr. Aufgen. 18. Dec. 72. Entl. 26. Oct. 73. Am 18. Nov. 1872, also etwa vier Wochen vor der Aufnahme, mit Schüttelfrost und hohem Fieber nach einer heftigen Erkältung erkrankt. Erst nach vier Tagen begann der rechte Unterschenkel, der bis dahin sehr heftig geschmerzt hatte, auch zu schwellen. Vom zehnten Tage ab werden wiederholte Incisionen nothwendig.

Bei der Aufnahme ist Patient aufs Aeusserste heruntergekommen und noch hoch fiebernd. Heftige Entzündung des Fussgelenks; untere Epiphyse der Tibia abgelöst und beweglich. Die Behandlung besteht nur in Sustentation der Kräfte und Sorge für gute Eiterentleerung. Multiple Drainage. Ausspritzen mit Carbolsäure.

Während Patient sich langsam erholt entwickelt sich eine sehr voluminöse Hyperostose der ganzen Tibia; multiple Fisteln führen auf necrotischen Knochen; kleinere Sequester stossen sich dann und wann aus. Am 23. Mai 73 drei Necrotomien am oberen und unteren Ende, und mehr in der Mitte der Tibia. Knochen dick, stark spongiös, sehr blutreich. Fünf grössere Sequester von $2^1/_2$—5 Centim. Länge und eine grosse Zahl kleinerer werden entfernt. In den ersten Tagen nach der Operation heftige Reizung im Sprunggelenk, dem man sich bei der Ausmeisselung des untersten Sequesters sehr nähern musste. Am 4. Juni 73 Erysipel von fünftägiger Dauer mit folgender Abscedirung am Oberschenkel und Lymphdrüsenvereiterung in der Weiche (siehe: Erysipele, Beob. 20). — Mit wenig secernirender Fistel, geheilt entlassen. Unterschenkel krümmt sich beim späteren Gebrauch in seinen untersten Partien etwas nach aussen, sodass Patient einen Schienenstiefel erhält. Knöchelgegend bleibt vor der Hand noch sehr verbreitert; Bewegungen im Fussgelenk nur in sehr beschränktem Maasse möglich.

25. Franz Elstermann, 17 Jahr alt, aus Cöthen. Aufgen. 28. Oct. 73. entl. 25. Nov. 73. Ostern dieses Jahres acut, ohne bekannte Ursache mit Schmerzen im oberen Drittel der rechten Tibia erkrankt. Frühzeitiger Erguss ins Kniegelenk. Von der 4. Woche ab Abscedirung an der vorderen Fläche des oberen Theils des Unterschenkels und wiederholte Incisionen. Im Verlauf der nächsten Monate spontane Ausstossung verschiedener Knochensplitter, von denen die grössten 2 Centim. lang sind. — Bei der Aufnahme Tibia unter der Tuberositas spindelförmig aufgetrieben, eine Fistel führt hier tief in den

Knochen. Der Meissel legte eine taubeneigrosse Höhle bloss, die jedoch keine Sequester mehr enthielt. Die ganze vordere Wand der Knochenhöhle wird weggenommen. Mit gut granulirender Wunde entlassen.

26. Louis Töpfer, 13 Jahr alt, aus Sandersleben. Aufgen. 7. Dec. 73, entl. 17. Febr. 74. Patient hat vor etwa vier Monaten — Mitte August — eine Distorsion des rechten Fusses erlitten, indem er, in ein tiefes Fahrgleis tretend, umknickte. Er ging noch einen Tag mit Schmerzen umher, musste sich aber dann legen, weil Fuss und bald darauf auch Unterschenkel anschwollen. Ueber Fieber und sonstige Allgemeinstörungen nichts Zuverlässiges zu eruiren. Nach mehreren Wochen kam es zur Eiterung und wurden am Unterschenkel mehrere Incisionen gemacht. Bei der Aufnahme findet sich die linke Tibia vom Knie bis zum Fussgelenk stark verdickt. Sechs jauchende Fisteln, von denen die oberste dicht unter der Tuberositas liegt, die untere in die partiell zerstörte Fuge zwischen Diaphyse und unterer Epiphyse führt, lassen entblössten Knochen fühlen. Nach Blosslegung des Knochens durch einen langen Schnitt (8. Dec. 73) zeigt es sich, dass ein fingerstarkes, den vorderen Partien der Tibia angehöriges, 22 Centim. langes Stück, welches sowohl oben wie unten genau bis an den Epiphysenknorpel reicht und also der ganzen Länge der Diaphyse entspricht, necrotisch ist. Dasselbe erreicht nicht überall die periostale Fläche, ist vielmehr an vielen Stellen noch von dünnen Lagen der erhaltenen äussersten Knochenrinde, die natürlich stark verändert und aufgelockert ist, überbrückt. Es ist ferner noch nicht vollständig gelöst und wird daher mit dem Elevatorium herausgebrochen, was leicht und vollständig gelingt. Ausserordentlich stinkender Sequester: die lange Rinne in der Tibia mit dem scharfen Löffel ausgeschabt. Am folgenden Tage schweres fünftägiges Erysipel (siehe Erysipele, Beob. 26). Mitte Februar mit schmalem, gut granulirendem Wundstreifen entlassen.

27. Carl Voigt, Kupferschmiedelehrling, 15 Jahr, aus Lützen. Aufgen. 24. Jan. 73. October vorigen Jahres acut, angeblich in Folge heftiger Erkältung, erkrankt. Hohes Fieber. Nach acht Tagen Incision an der inneren Seite des linken Unterschenkels dicht über dem Fussgelenk und Entleerung grosser Eitermassen. Bei der Aufnahme Auftreibung der unteren Hälfte der Tibia; Fisteln führen in das Innere des Knochens und lassen dicht über dem Sprunggelenk einen eingekapselten Sequester fühlen. 27. Jan. typische Necrotomie, Entfernung eines daumengliedgrossen, fast durch die ganze Dicke des Knochens gehenden Sequesters; später Extraction noch mehrerer kleinerer Knochenstücke aus etwas höher gelegenen Fisteln. Heilung ohne Zufälle. Mit wenig secernirender Fistel entlassen. Später völlig geheilt vorgestellt.

28. Martha Kauffeld, 6 Jahr alt, aus Korbetha, acute Osteomyelitis mit nachfolgender Necrose beider Tibiae, erkrankte am ersten Osterfeiertage 1873 ohne bekannte Ursache mit initialem Schüttelfrost und darauffolgendem hohen Fieber, und soll das Kind nach Angabe der Mutter stark delirirt haben. Zuerst schwoll der linke Unterschenkel in seinen oberen Dreiviertheilen stark an und verursachte dem Kinde spontan sowie bei Berührung die heftigsten Schmerzen. Acht Tage darauf wurde bemerkt, dass auch der rechte Unterschenkel, und zwar in seiner unteren Hälfte, afficirt sei. Nach 14 Tagen etwa wurden an beiden Extremitäten Incisionen gemacht, die reichlich Eiter entleerten. Langsame Reconvalescenz. Schon nach sieben Wochen wird am rechten Unterschenkel ein zwei Zoll langer schmaler, in der Wunde sich präsentirender Sequester extrahirt, und bald darauf das Kind poliklinisch vorgestellt. Die Untersuchung zeigt jetzt — Anfang Mai — auch am linken Unterschenkel bewegliche Sequester, hier jedoch eingekapselt. Necrotomie und Extraction zweier fingerlanger, an der Aussenfläche überall die parallelen Längsfurchen der Demarkation tragender Sequester. Heilung ohne besondere Störung bei poliklinischer Behandlung, der jedoch das Kind sehr rasch von den Aeltern entzogen wird. Schon 14 Tage nach der Sequestrotomie lässt man das Kind gehen. Die Folge davon ist, dass der linke Unterschenkel sich in einem flachen, mit dem Scheitel nach aussen gestellten Bogen mässig verkrümmt. Doch wird die Brauchbarkeit der Extremität dadurch nicht beeinträchtigt, und wird das Kind später völlig geheilt und in bester Gesundheit wieder vorgestellt.

Ein Fall von centraler, fistulöser Eiterung des Calcaneus, die nach einer Osteomyelitis acuta spontanea dieses Knochens zurückgeblieben war, ist weiter unten bei den entzündlichen Affectionen der Fussgelenke, von denen sich die der Fusswurzelknochen schwer trennen liessen, referirt, und will ich hier nur erwähnen, dass ich gerade den Calcaneus mehrfach unter den prägnantesten Symptomen und in der schwersten Weise von Osteomyelitis acuta spontanea habe befallen werden sehen. Der erste Fall, den ich beobachtet, ist schon von Herrn *D. Jahn* in seiner Habilitationsschrift*) mitgetheilt worden. Mit Ausnahme dreier typischen Fälle von Osteo-

*) *A. Jahn*: De Osteomyelitide, Habilitationsschrift. Halle 1867.

myelitis acuta spontanea der Scapula und einer ebenfalls nur kleinen Zahl von Erkrankungen der Clavicula betrafen sonst alle meine Beobachtungen die grossen Röhrenknochen.

Die Osteomyelitis acuta spontanea*), der die vorstehend verzeichneten 28 Krankheitsfälle mit Ausnahme einiger wenigen zuzurechnen sind, ist in unseren Gegenden verhältnissmässig sehr häufig, jedoch so, dass die Landbevölkerung das weitaus grösste Contingent liefert, während die Affection in den grösseren Städten viel seltener beobachtet wird. Die grosse Mehrzahl der Kranken wird jedoch erst in die Klinik aufgenommen, wenn sie die acute Periode bereits überwunden haben, und es sich nur noch um Beseitigung der schweren Folgezustände: schwere phlegmonöse Eiterungen, Knochennecrosen, fistulöse Markhöhlenabscesse, Gelenkcontracturen u. s. w. handelt. Tritt die Erkrankung, wie es ja häufig der Fall ist, sehr stürmisch und mit sofort sich entwickelnden tiefen Störungen des Allgemeinbefindens auf, so ist eben der Transport der auf dem Lande erkrankten Patienten in die Stadt, resp. Klinik, oft schon am zweiten oder dritten Tage mit den grössten Schwierigkeiten verknüpft oder geradezu unmöglich, und ich sowohl als meine Assistenten sehen dann höchstens den einen oder den andern Fall in der consultatorischen oder poliklinischen Praxis, also unter Umständen die für eine genauere Controle sehr ungünstig sind. Wahrscheinlich wird es den meisten Fachgenossen, wenn sie auch, wie ich es von mir selbst annehme, durch das relativ häufigere Vorkommen dieser im Ganzen doch seltenen Affection in ihrem Beobachtungsbezirke, besonders günstig situirt sind, ähnlich ergehen. Man kommt bei der Osteomyelitis acuta spontanea nicht recht über die fragmentarischen Beobachtungen hinaus. Es ist dies umsomehr zu bedauern, als eine wesentliche Förderung des Verständnisses dieser merkwürdigen Affection natürlich nur von fortgesetzten sorgfältigen Beobachtungen der Invasionsperiode und von frühzeitigen Sectionen zu erwarten wäre, während bei den spät in Behandlung getretenen Fällen der Verlauf jener acuten Periode nachträglich nur in seinen allergröbsten Umrissen festgestellt werden kann.

Dass die acute spontane Osteomyelitis durch die Aufnahme irgendwelcher deletärer, toxisch wirkender Stoffe ins Blut hervorgerufen wird, die aus unbekannten Gründen entweder an der erkrankenden Knochenstelle sich in besonderer Menge anhäufen, oder hier doch in besondere Wirksamkeit treten, ist jetzt wohl die allgemein herrschende Ansicht. Es handelt sich also um eine acute Infectionskrankheit, von der die örtlichen Entzündungen die Localisationen darstellen.

---

*) Seit ich dies geschrieben, hat sich *A. Lücke* in einer viel eingehenderen Weise als es von mir geschehen konnte, mit der Osteomyelitis acuta spontanea beschäftigt und für dieselbe den Namen einer »primär infectiösen Knochenmark- und Knochenhautentzündung« vorgeschlagen. (Deutsche Zeitschrift für Chirurgie, Bd. IV, pag. 218). Ich habe es nicht für zulässig gehalten, nach dem Studium dieser in hohem Grade wichtigen und interessanten Arbeit an meinen Bemerkungen nachträglich etwas zu ändern, muss aber den Leser umsomehr bitten, es nicht zu versäumen, den *Lücke*'schen Artikel noch einmal des Vergleiches halber nachzusehen. Unsere Ansichten divergiren wesentlich doch nur in Betreff der Bedeutung der multiplen Entzündungsheerde und ihrer Beziehungen zu einander, sowie zu der primären Infection der Blutmasse. Ich halte es jedoch für möglich, dass in gewisser Beziehung Jeder von uns Recht hat, und dass die primär multiple Osteomyelitis und Periostitis von den, vielleicht häufigeren, Fällen zu trennen ist, wo im weiteren Verlauf der Erkrankung von dem ersten Heerde aus sich allerhand metastatische Entzündungen, Gelenkaffectionen, Zellgewebsabscesse etc. bilden. Wie dem auch sei, so ist der primär infectiöse Charakter der Störung von *Lücke* zum erstenmale mit voller Schärfe hervorgehoben worden. Zugleich erfahren wir, dass er an dem Nachweis der mycotischen Natur der örtlichen Entzündungs- und Eiterungsheerde einen wesentlichen Antheil hatte, und dass auch neuerdings, in einem zweiten, von ihm beobachteten Falle, durch v. *Recklinghausen* Mikrokokken sowohl in den Eiterheerden am Knochen, als in verschiedenen secundären Abscessen der Muskulatur, des Herzens etc. aufgefunden wurden.

*Klebs**) hat in einem tödtlich abgelaufenen Falle bei einem 15jährigen Mädchen Kugelbacterien und deren Vegetationsformen im eiternden Knochenmark sowie in den subperiostealen Eiteransammlungen nachgewiesen, und habe auch ich seitdem bei einer spontanen jauchigen Osteomyelitis der Portio subtrochanterica femoris den gleichen Befund constatiren können. Sollte sich derselbe als ein constanter erweisen, so wäre damit vielleicht ein wesentlicher Schritt zu dem weiteren Verständnisse dieser Krankheit gethan, obschon ich keineswegs zu denjenigen gehöre, die durch den Bacteriennachweis alle Schwierigkeiten gelöst finden würden.**)

Nach der Beobachtung am Krankenbette liegt es nahe, eine gewisse Verwandtschaft der die Osteomyelitis acuta spontanea erzeugenden Schädlichkeiten mit denjenigen, welche bei dem acuten Gelenkrheumatismus wirksam sind, anzunehmen. Dass die Infection bei der Osteomyelitis durchschnittlich eine viel schwerere ist, leuchtet ein. Jedenfalls werden die meisten inneren Kliniker nicht viel dagegen einzuwenden haben, wenn ich mir den acuten Gelenkrheumatismus ebenfalls als durch die Aufnahme irgend welcher specifischer, deletärer Stoffe ins Blut erzeugt vorstelle.

Beiden Affectionen gemeinsam ist zunächst die Multiplicität der Localisationen, sowie die Neigung zu complicatorischen Entzündungen innerer Organe, besonders zu Pericarditis und Endocarditis, Pleuritis, Pneumonie etc.

Nur auf den ersten Punkt möchte ich etwas ausführlicher eingehen, weil er, wie ich glaube, bisher nicht hinreichend beachtet worden ist. Von einer solchen Regelmässigkeit der Multiplicität der Localisationen, wie sie für den acuten Gelenkrheumatismus so charakteristisch ist, kann natürlich bei der Osteomyelitis nicht die Rede sein, und der gewöhnliche Fall bleibt immer der, dass nur ein einziger Heerd sich entwickelt; aber die Multiplicität ist doch viel häufiger, als bisher angenommen wurde. Bei einer ziemlich grossen Zahl der von mir vom ersten Beginn der Erkrankung an behandelten Kranken war sie vorhanden. Schwere und Bedeutung der einzelnen Heerderkrankungen waren jedoch ausserordentlich verschieden. Am häufigsten wohl gestaltete sich der Verlauf so, dass, während die Entzündung sich an irgend einem Knochenschafte rasch bis zur Eiterung und dem typischen Localbilde der Osteomyelitis acuta steigerte, die gleichzeitig erkrankten, schmerzhaften und leicht geschwollenen anderen Gliederstellen eine rasche und vollständige Resolution erfuhren. Wiederholt sah ich, zunächst unter mässigem Fieber, hintereinander eine Anzahl von Gelenken sehr empfindlich werden und leicht anschwellen, bis am dritten oder vierten Tage, nach einem Schüttelfrost und unter den drohendsten allgemeinen Symptomen, sich eine neue Localisation an irgend einer entfernten Diaphyse entwickelte, die nun rasch zur Mark- und Periosteiterung führte und den typischen Verlauf durchmachte, während die zuerst aufgetretenen Gelenkaffectionen schon nach wenigen Tagen vollständig zurückgingen. Die Aehnlichkeit mit dem acuten Gelenkrheumatismus kann in solchen Fällen eine ungemein grosse sein, und ich wüsste nicht wie man die, namentlich prognostisch, doch sehr wichtige Differenzial-Diagnose in den ersten Tagen stellen sollte ***).

---

*) Gelegentlich erwähnt in dessen Beiträgen zur pathol. Anatomie der Schusswunden. Leipzig 1872, pag. 119, Beob. No. 138.

**) Siehe pag. 4, Note.

***) *Kussmaul* hat mich seitdem darauf aufmerksam gemacht, dass er im Jahre 1852 — also 2 Jahre vor *Chassaignac*, 3 Jahre vor *Klose* und 10 Jahre vor *Demme*, dem unbestritten das Verdienst gebührt, in Deutschland die allgemeine Aufmerksamkeit auf die Osteomyelitis acuta spontanea hingelenkt, und das eigenthümliche, wenn auch von ihm etwas sehr drastisch gemalte Krankheitsbild in den weitesten Kreisen bekannt gemacht zu haben — zwei durch ungewöhnliche Multiplicität der Heerde ausgezeichnete Beispiele unserer Erkrankung geradezu als besonders schwere Formen des acuten Gelenkrheumatismus beschrieben habe. Ich muss gestehen, dass ich die sehr

Andere Male kam es gleichzeitig oder rasch hintereinander an zwei, drei, ja an vier grossen Röhrenknochen zu schweren eiterigen Processen, und zu Knochennecrosen, Markhöhleneiterungen, Hyperostosen und zu Gelenkentzündungen deutlich ossalen Ursprungs an den verschiedensten Stellen des Skelets. (Siehe z. B. Beob. 9, 21 und 28.) Endlich sah ich in einer dritten Reihe der Fälle multiple Zellgewebs- und selbst Muskelabscesse, Eiterungen von Schleimbeuteln, Parotitiden und dergleichen.

Ich fürchte, dass nach alledem die Zusammenstellung des acuten Gelenkrheumatismus und der Osteomyelitis acuta spontanea den meisten Aerzten doch nur als ein Paradoxon erscheinen wird, und so füge ich hinzu, dass ich von der Gutartigkeit der Gelenkentzündungen bei der Polyarthritis rheumatica nicht so sehr viel halte. Bei irgend lebhafter Entzündung kommt es wohl immer zur Bildung von Eiter in den afficirten Gelenken, wenn auch nicht gerade in grösseren Massen. Wenn derselbe in der Regel resorbirt wird, ohne dass wenigstens acute destructive und ulceröse Processe entstünden, so leuchtet es ein, dass ein Gelenkcavum eine günstigere Localität für die Resorption flüssiger Entzündungsprodukte darstellt, als das Gewebe des Knochenmarkes oder des Periostes. Acute Vereiterung oder gar Verjauchung*) eines Gelenks ist allerdings beim acuten Gelenkrheumatismus sehr selten; aber sie kommen doch vor, und sehr viel häufiger als es

---

interessante kleine Abhandlung (Roser's und Wunderlich's Archiv für physiol. Heilk. Bd. 11 pag. 626: Zur pathologischen Anatomie des Rheumatismus acutus articulorum) bisher völlig übersehen hatte und mich auch nicht erinnere, sie irgendwo citirt gefunden zu haben. Und doch ist dieselbe noch heute von Bedeutung.

Es handelt sich um einen tödtlich abgelaufenen, und um einen in Genesung ausgegangenen Fall. In dem ersten wird ein $2^1/_2$jähriger Knabe von Fieber, Kopfschmerzen und Entzündungen verschiedener Gelenke befallen, die sich in nichts von den beim acuten Gelenkrheumatismus vorkommenden unterscheiden. Zuerst schwoll der linke Ellenbogen und die Kreuzgegend an; nach zwei Tagen auch die beiden Fussgelenke und der rechte Ellbogen. Alle diese Affectionen verloren sich schon am 2. oder 3. Tage der Erkrankung wieder, mit Ausnahme der des linken Ellenbogengelenks, an die sich sehr bald nun eine Schwellung und Entzündung des ganzen Oberarms anschloss, die dem bekannten Bilde der Osteom. acuta spont. entsprach. Schon in der Nacht vom 3. auf den 4. Tag leichte Delirien, die am nächsten Tage den mussitirenden Charakter annahmen. Ueber den ganzen Körper hinziehendes Erythema marginatum. Tod in der Nacht vom 7. zum 8. Tage unter Convulsionen. Bei der Section der linke Arm von der Schulterhöhe bis zum Ellenbogen um das Dreifache geschwollen. An der oberen Hälfte des Humerus das Periost in $^3/_4$ der Circumferenz eiterig abgelöst. Schultergelenk intact, obwohl die Eiterung bis an das Collum geht. Dicht über dem Cubitus ein zweiter subperiostealer Abscess, hühnereigross. Ellenbogengelenk ebenfalls frei. Milz gross; Pericarditis mit Fibrinauflagerungen und massigem Exsudat; in den Lungen drei frische metastatische Heerde.

In der zweiten Beobachtung, die einen 14jährigen Knaben betrifft, schwellen unter sehr heftigem Fieber der Rücken der rechten Hand und beide Fussgelenke an, und wird abermals hervorgehoben, dass diese Anschwellungen sich nicht von denjenigen verschieden zeigen, die beim acuten Gelenkrheumatismus vorkommen. Symptome von Endocarditis; heftiges Nasenbluten. Nach 14 Tagen Aufbruch der Anschwellung auf dem Handrücken und Entleerung von einem Viertelschoppen anscheinend reinen Blutes. Einige Tage später Incision der nun sich circumscribirenden Anschwellung am rechten Fuss über dem Malleol. ext. pedis. Auch hier findet sich eine hämorrhagische Periostitis vor. Einige Löffel flüssigen Blutes haben die Beinhaut vom Knochen abgehoben und fliessen ab; Knochen necrotisch. Am Handrücken bilden sich Necrosen an den Metacarpalknochen des 3. und 4. Fingers, und wird von *Kussmaul* zu einer Zeit, wo über die unter solchen Umständen vorkommenden eitrigen Zerstörungen der epiphysären Knorpelfugen noch nichts bekannt war, es besonders betont und durch gesperrte Schrift hervorgehoben, dass der eine Sequester, der dem unteren Ende des Os metacarpi digiti III angehörte, »nach einer Seite, an der Vereinigungsstelle mit der Epiphyse, mit glatter Wand abgelöst, nach der entgegengesetzten aber durch Rinden- und schwammige Substanz der Röhre selbst, quer, mit unregelmässigen, zackigen Rändern abgesetzt ist«. Auch an der Fibula kommt es zur Necrose. *Kussmaul* war damals noch junger practischer Arzt in Kandern in Baden; aber die Mittheilung zeigt durchweg die scharfe und ruhige Beobachtung, die wir an dem Kliniker alle so hoch schätzen.

*) Ein Fall von acuter spontaner Verjauchung des Hüftgelenkes der rechten und des Kniegelenkes der linken Seite, der zum mindesten sehr nahe Beziehungen zum acuten Gelenkrheumatismus erkennen lässt, ist bei Gelegenheit der Affectionen des Hüftgelenks mitgetheilt.

von sämmtlichen Autoren erwähnt wird, hat der acute Gelenkrheumatismus die Entwicklung schwerer, chronischer Gelenkentzündungen zur Folge, die nach längerem Verlauf zur Ankylose oder zur Caries und zu fistulösem Aufbruch führen. Ich habe nicht bloss chronische Vereiterungen des Knie-, Ellenbogen- und Handgelenks, sondern auch Spontanluxationen der Hüfte, Spondylitis cervicalis, Caries tarsi etc. nach acutem Gelenkrheumatismus entstehen sehen. Ebenso finde ich keinen Grund die seltenen Fälle, wo beim Gelenkrheumatismus der Tod sehr frühzeitig und bloss in Folge der Höhe der Infection eintritt, und wo man dann vielleicht etwas mehr Eiter in den entzündet gewesenen Gelenken findet, unter dem Namen einer spontanen Pyämie oder dergleichen als etwas anderes, denn als Beispiele besonders schwerer Erkrankungen zu betrachten.

Auf der anderen Seite verläuft die Osteomyelitis acuta spontanea keineswegs immer so schwer und mit so charakteristischen Symptomen, als man es nach den Schilderungen von *Chassaignac*, *Demme* und den ihnen folgenden Compendien (zu denen ich auch das von mir verfasste rechne) erwarten sollte. Doch es ist erklärlich, dass die ersten Beschreiber das Krankheitsbild nach den prägnantesten Fällen entwarfen. Nach meinen Erfahrungen kommen von den bösartigsten Formen, die einen bis dahin völlig gesunden Menschen in 5 bis 8 Tagen unter dem schwersten septischen Fieber tödten, alle möglichen Uebergänge zu relativ gutartigen, mässig febrilen Erkrankungen vor, die zuweilen nicht einmal eine Knochennecrose, ja nicht einmal eine zum Aufbruch kommende Eiterung zur Folge haben. Die Bedeutung des Einzelfalles mag hier oft unentschieden bleiben, wie die eines leichten Falles von Diphtherie oder eines Typhus levissimus. Die Betrachtung grösserer Reihen scheint mir eine Trennung der Fälle bloss um der Schwere oder der Leichtigkeit der Symptome willen nicht zu gestatten.

Unter den 27 von Anfang an chronisch oder wenigstens nur subacut verlaufenen Erkrankungen sind zunächst elf Fälle jener blasigen Auftreibungen der Finger- und Zehenphalangen enthalten, die man in Ermangelung einer anderen charakteristischen Bezeichnung, immer noch am besten mit dem alten Namen der Spina ventosa belegt. Sie wurden, soweit sie vor erfolgtem Aufbruch in Behandlung kamen, mit Heftpflaster oder Gummiband-Einwickelungen behandelt, während bei fistulöser Eiterung die Ausschabung mit dem scharfen Löffel vorgenommen wurde. In dem einen Falle wurden in den ausgeschabten Granulationsfetzen und Knochenpartikelchen miliare, schon dem blossen Auge erkennbare Tuberkel nachgewiesen. Ein 3jähriges Kind, welches ich vor fast genau fünf Jahren auf diese Weise behandelt und wo die sehr zahlreichen Tuberkelkörner ausserordentlich gross und in der Mitte deutlich verfettet waren, ist noch heute völlig gesund und frei von Tuberkulose und haben sich auch keine weiteren scrophulösen Affectionen gezeigt. Die Affection betraf hier den Metatarsus hallucis dextri. Die Mutter des Kindes ist exquisit scrophulös und leidet eben wieder an einem kalten Abscess am Thorax, der jedenfalls mit einer Rippencaries zusammenhängt.

Von den übrigen Fällen sind nur noch folgende von besonderem Interesse:

Scrophulöse (?) Ostitis mit Totalnecrose des unteren Endes der linken Tibia; Demarcation im Nahtknorpel. Einkapselung; Necrotomie. Keine Störung des Knochenwachsthums. *)

Lisbeth R., war $^5/_4$ Jahr alt und bis dahin ein gesundes, sehr gut genährtes Kind gewesen, als, vielleicht infolge der Vaccination, sich chronische Zellgewebsabscesse am linken Arm und in der Kreuz-

*) Hier zu referiren, weil sich die Behandlung bis in das Jahr 1873 fortzog.

beingegend entwickelten und bald darauf (Anfang November 70) auch der linke Unterschenkel dicht über dem Sprunggelenk zu schwellen begann. Es bildete sich auch hier ein Abscess, der incidirt wurde; jedoch blieb eine stark secernirende Fistel zurück, und das Mädchen verweigerte den Gebrauch des Fusses. Bei der Aufnahme Mitte Juni 71 findet sich die untere Hälfte der Tibia stark aufgetrieben, die Knöchelgegend sehr verbreitert. Einen Zoll über der Spitze des Malleolus internus liegt eine Fistel, die in das Innere des Knochens und zu einem Sequester führt. Necrotomie am 20. Juni 71: kleine Kloake, vollständig eingekapselter Sequester, der einen $^5/_4$ Zoll langen, die ganze Circumferenz der Tibia begreifenden Cylinder (Totalnecrose) darstellt. Nach oben ist der Demarkationsrand des Sequesters in der gewöhnlichen Weise zackig, nach unten hingegen die Lösung genau in der epiphysären Knorpelfuge erfolgt, so dass die nach abwärts gewandte Fläche keine geöffneten Markräume zeigt und die bekannte, wie warzige Beschaffenheit darbietet. Offene Wundbehandlung. Die Ausfüllung der grossen Knochenhöhle ging sehr langsam von Statten, die Eiterung blieb lange profus.

Ostern 72 hatte die Kleine ein schweres Erysipel am operirten Fusse von einer Eiterverhaltung und Senkung nach der Wade hin durchzumachen.

Ostern 73. Die letzte Fistel hat sich definitiv geschlossen. Das regenerirte untere Ende der Diaphyse ist sehr massiv, viereckig. Gelenk frei beweglich, etwas schlaff; Schienenstiefel.

16. Nov. 73. Heilung andauernd. Das Kind ist seit der Operation sehr stark gewachsen. Der krank gewesene Fuss ist sicher nicht kürzer als der gesunde, anscheinend sogar die Tibia hier um einige Linien zu lang. — —

Die nächstfolgende Beobachtung von chronischer Ostitis der Tibia schliesst sich den von *Mosetig, Czerny, Benno Schmidt**) u. A. mitgetheilten Fällen an:

Spontane Malacie und Verbiegung des Unterschenkels. Einschlagung von Elfenbeinstiften; Heilung.

August Sommer, 19 Jahr, aus Hettstedt, Hüttenarbeiter, aufgen. 23. Oct. 73, hat in seiner Kindheit an Rachitis gelitten, spät laufen gelernt und sehr krumme Unterschenkel gehabt, die jedoch später bis auf eine leichte Andeutung der früheren Krümmung spontan wieder gerade wurden. Er war bis Weihnachten 72 völlig gesund. Um die genannte Zeit jedoch stellte sich ohne jedwede bekannte Ursache, und namentlich ohne dass ein Trauma eingewirkt hätte, ein dumpfer Schmerz in den unteren Partien der linken Tibia ein, der bei Schonung der Extremität und erhöhter Lage wieder verschwand, bei stärkeren Anstrengungen sich steigerte. Im Uebrigen war weder Röthung noch Geschwulst noch sonst irgend eine Abnormität zu bemerken. Nachdem dieser Zustand 6 Wochen angedauert, begann der Unterschenkel, namentlich Abends und nach längerem Hängenlassen, etwas ödematös zu werden; die Schmerzhaftigkeit beim Gebrauch steigerte sich, Patient fühlte sich sehr unsicher und konnte nur noch mühsam und mit Hülfe eines Stockes sich fortbewegen. Zugleich bemerkte er, dass sich der Unterschenkel dicht unterhalb der Grenze zwischen mittlerem und unterem Drittel sichtlich verbog, so, dass der Fuss mehr und mehr in eine leichte Supinationsstellung verschoben wurde und den Fussboden mehr mit der äusseren Kante erreichte. Sobald die Extremität nicht gebraucht wurde, war dieselbe auch jetzt noch völlig schmerzlos. Etwa $^1/_2$ Jahr nach Beginn der Erkrankung war Patient völlig unfähig geworden zu gehen; die Tibia deutlich etwas nach aussen und vorn verkrümmt, und an der Knickungsstelle etwas uneben, wie mit feinen, flachen Höckerchen besetzt, anzufühlen. Patient liess sich jetzt in seiner Heimath in das Krankenhaus aufnehmen und wurde hier längere Zeit mit Gypsverbänden behandelt, wobei sich der Zustand entschieden besserte. Indess verliess er die Anstalt viel zu früh und vor definitiver Heilung wieder, und 5 Wochen später hatten Schmerzhaftigkeit und Gebrauchsunfähigkeit der Extremität wieder den früheren Grad erreicht.

Bei der Aufnahme in die chirurgische Klinik am 23. Oct. 73 vermag Patient nur noch stark hinkend sich fortzubewegen und ist namentlich ausser Stande, die Körperlast auch nur kurze Zeit ganz auf der leidenden linken Extremität ruhen zu lassen. Die linke Tibia ist 10 Centim. über der Spitze des Malleolus internus deutlich winklig eingeknickt; der Scheitel des Winkels nach vorn und aussen gerichtet. Die Grösse des Winkels beträgt zwischen 160 und 150 °. Die Hacke erscheint dem entsprechend etwas nach innen und hinten verschoben. Die Tibia ist in der nächsten Nachbarschaft der Knickungsstelle gegen Druck sehr empfindlich. Ebenso erzeugt es dem Kranken lebhaften Schmerz, wenn man den Winkel mit Gewalt auszugleichen oder zu steigern sucht, und hat man bei derartigen Versuchen das Gefühl von Federns des Knochens, wie bei einer nicht völlig consolidirten Fractur. Die Form der Tibia ist im Grossen

---

*) *Mosetig*, Ueber Osteo-Halisteresis. Wien. med. Presse 1868. No. 4. Virchow und Hirsch. Jahresber. für 1868, II, pag. 370. — *Benno Schmidt*, Archiv d. Heilkunde 15. Jahrg., pag. 81.

nicht alterirt; eine Verdickung oder Auftreibung derselben an der Biegungsstelle nicht vorhanden, doch fühlt man an der vorderen Fläche hier deutlich einige kleine, flache periosteale Auflagerungen, von denen namentlich eine sich als etwa linsengrosse Protuberanz darstellt.

Die Curvatur der Tibia erscheint nicht so erheblich, dass eine gewaltsame Geraderichtung motivirt wäre. Es wird daher beschlossen, zur Erzeugung einer Sclerose und periostealer Callusauflagerungen in die entzündlich erweichte Stelle der Tibia Elfenbeinstifte einzuschlagen und den Fuss in möglichst günstiger Stellung in einen Gypsverband zu legen. Um sich genau zu orientiren, wird an der Biegungsstelle die vordere Fläche der Tibia durch einen grösseren Hautschnitt freigelegt, das mindestens um das Dreifache entzündlich geschwollene Periost durch einen Längsschnitt gespalten, und der Knochen mit dem Raspatorium freigelegt. Er erweist sich etwas rauh, mit einzelnen feinen Knochenwülsten und dem oben erwähnten linsenförmigen Höcker besetzt; jedoch ist eine Fracturspalte auch bei starken Bewegungen, die mit den beiden Enden der Tibia vorgenommen werden, nicht zu entdecken. Die oberflächliche Knochenschicht wird jetzt mit dem Hohlmeissel abgetragen und zeigt sich das Knochengewebe dabei aufgelockert, spongiös, eine eigentliche Substantia compacta fehlt ganz; wahrscheinlich ist auch keine Markhöhle vorhanden. Anbohrung des Knochens zu beiden Seiten der Knickungsstelle, Einschlagung von Dieffenbach'schen Elfenbeinstiften; Geraderichtung des Knochens, soweit es ohne erhebliche Gewalt möglich ist; gefensterter Gypsverband. (6. Nov. 73.)

Der relativ geringfügige Eingriff war von einer sehr heftigen febrilen Reaction gefolgt. Zunehmende Schwellung der Wade bei Temperaturen von 40—41° machen zuerst einen bis auf den Knochen gehenden tiefen Einschnitt an der inneren hinteren Seite des Unterschenkels, und als hier kein Eiter gefunden wird, am sechsten Tage nach ihrer Einschlagung die Wiederentfernung der Elfenbeinstifte nothwendig. Sie sitzen jedoch so fest, dass ihre einfache Extraction nicht gelingt und müssen dieselben zum Theil herausgemeisselt werden, wobei wir uns mit Sicherheit überzeugen, dass an der betreffenden Stelle die Substanz der Diaphyse durchaus von einer feinen Spongiosa gebildet wird, und dass namentlich auch eine Markhöhle nicht existirt. Bei der endlichen Entfernung der Stifte quillt aus dem einen der Bohrlöcher ein Esslöffel rahmigen Eiters hervor, der jedoch jedenfalls nur hinter dem Knochen in der Wade und nicht etwa im Knochen sich angehäuft hatte.

Langsame Defervescenz. Patient wird bis zum 25. Dec. auf einer Blechschiene behandelt. Eiterung ziemlich stark. 25. Dec. neuer gefensterter Gypsverband.

15. Jan. Gypsverband abgenommen; eine Fistel an der Vorderfläche der Tibia eitert noch und führt noch in den Knochen hinein, doch ist keine Necrose vorhanden. An der Operationsstelle ist eine lebhafte Callusbildung bemerklich; Patient hat jetzt entschieden das Gefühl grösserer Festigkeit des Knochens; doch federt derselbe noch immer ganz deutlich. Die Verkrümmung ist wesentlich verringert. Neuer Gypsverband.

25. Febr. 74. Gypsverband entfernt, Knochen anscheinend vollkommen fest, bei örtlichem Druck und Biegungsversuchen schmerzlos. Patient erhält der Vorsicht halber einen Schienenapparat, mit dem er sich bald völlig schmerzlos bewegen lernt, und den er nach 8 Wochen als überflüssig ablegt. Er bedient sich des Fusses seitdem wie ein Gesunder und unterzieht sich jeder Anstrengung.

Bei einer letzten, am 25. Mai 74 vorgenommenen Untersuchung erweist sich die Heilung als vollständig. Der äusserst dankbare Kranke versichert, ohne Beschwerden 3 Stunden weit zu gehen und als Hüttenarbeiter Lasten von 2 Centnern mittelst der Schiebekarre fortzubewegen. Die durch den operativen Eingriff erzeugten periostealen Knochenauflagerungen der Tibia sind bereits zu einem grossen Theile wieder resorbirt. Die Curvatur ist bis auf einen geringen Rest beseitigt.

Hyperostosen der Tibia. Ein Fall von syphilitischer Hyperostose*) der rechten Tibia mit Bildung eines tiefen und umfangreichen Hautgeschwürs und Blosslegung des Knochens kam bei einem 42jährigen Manne zur Behandlung, bei dem sich sonst nirgends mehr syphilitische Localerkrankungen nachweisen liessen. Das Geschwür wurde mit dem scharfen Löffel ausgeschabt, der blossliegende, missfarbige und rauhe, sehr verdickte Knochen in erheblicher Ausdehnung mit dem Hohlmeissel abgetragen. Das Knochengewebe zeigte sich aufgelockert; eine eigentliche Compacta war nicht vorhanden, die Markräume von trocknen, gelben, auf der Schnittfläche kaum blutenden Gewebsmassen erfüllt. Nach Abtragung einer Knochenschicht von $^1/_2$ Zoll Mächtigkeit kam frisch

*) Durch ein Versehen ist dieser Fall nicht auf pag. 66 mitgetheilt worden, wo sich bereits eine ganz gleiche Beobachtung referirt findet, und desshalb hier nachgetragen.

blutendes Knochengewebe zum Vorschein. Rasche Heilung ohne Anwendung interner Mittel. (L. Rein, 51 Jahr alt, Pol. Journ. No. 53.)

In zwei weiteren Fällen sehr bedeutender, über die ganze Ausdehnung des Knochenschaftes sich erstreckender Hyperostosen war die Aetiologie völlig unklar. In dem ersten, der einen Mann von einigen vierzig Jahren betraf, war die rechte Tibia von oben bis unten stark verdickt, leicht bucklig, bei Druck sehr schmerzhaft, und sollte das Uebel seit wenigstens fünfzehn Jahren bestehen und langsam sich gesteigert haben. Nirgends Fisteln oder Eiterung. In dem zweiten Falle waren bei einem zweiundzwanzigjährigen Mädchen, angeblich seit dem 14. Jahre, unter dann und wann eintretenden, meist leichten Schmerzen beide Tibiae allmählich bis zur fast dreifachen Stärke angeschwollen. Knochen vorn stark gerundet, bei Druck nirgends schmerzhaft. Patientin ist unfähig weitere Wege zu gehen. Bei beiden Kranken keine Symptome von Syphilis. Jodpinselungen, Druckverbände, Jodkali innerlich ohne Erfolg.

Bei 22 von diesen 56 an Entzündungen der Knochen leidenden Kranken fanden sich eingekapselte Sequester vor, zu deren Entfernung typische **Necrotomien** nothwendig wurden, und zwar 7 mal am Femur, 10 mal an der Tibia, je 2 mal am Humerus und an der Ulna und 1 mal endlich am Metacarpus. Die Operation bewährte auch in dem Berichtsjahre wieder ihre von allen Seiten anerkannte Ungefährlichkeit: sämmtliche Kranke wurden geheilt, respective mit gut granulirenden Wunden oder wenig secernirenden Fisteln entlassen.

Die den Sequester deckende Knochenschale wurde in allen Fällen mit dem Hohlmeissel hinweggenommen und die Höhle, wenn irgend möglich, nicht nur in ihrem grössten Durchmesser eröffnet, sondern in einen flachen, muldenförmigen Defect zu verwandeln gesucht. Soll dies erreicht werden, so muss allerdings oft sehr viel Knochensubstanz weggenommen werden, oft ganze Hände voll Spähne; doch ist es der einzig sichere Weg, rasch vollständige Heilungen zu erzielen und nicht Jahre lang fortbestehende Knochenfisteln zurückzubehalten. Je dicker und sclerotischer die Wand der Todtenlade und je geräumiger diese letztere selbst ist, desto wünschenswerther ist es, in der geschilderten Weise vorzugehen, weil die nachträgliche Ausfüllung der nur zu einem Theile aufgedeckten und vielleicht noch nach oben und unten hin mit einem langen Cul de sac sich fort-erstreckenden Knochenhöhle auf die grössten Schwierigkeiten stösst. Operirt man freilich sehr frühzeitig, bei noch nicht weit vorgeschrittener Regeneration, so wird man es öfters nicht wagen dürfen, so viel Knochensubstanz wegzunehmen, damit die Diaphyse sich nicht etwa an der Operationsstelle später einbiegt oder gar fracturirt. Ebenso ist man natürlich in der Nähe der Gelenkenden und bei grossen in sie hineinragenden Höhlen in der Durchführung dieses Princips beschränkt.

Nach der Extraction des Sequesters wurde die Todtenlade stets mit dem scharfen Löffel auf das Sorgfältigste ausgeschabt und von allen in ihr enthaltenen Granulationsmassen befreit, bis überall gesundes, relativ festes Knochengewebe zu Tage lag. Sehr oft kamen bei dieser Procedur noch kleine, tief in den Granulationen vergrabene Sequester zum Vorschein, die sonst sicher übersehen worden wären und die definitive Verheilung vielleicht noch lange verzögert hätten. Bekanntlich hütete man sich früher möglichst gerade diese die Todtenlade auskleidenden Granulationsschichten zu verletzen und den Knochen bei der Operation blosszulegen, aus Furcht neue Necrosen zu erzeugen. Doch war diese Furcht eine unbegründete. Im Gegentheil werden durch die saubere Ausschabung der Höhle die hässliche, stinkende Jauchung und der missfarbige Belag der Wunde

vermieden, die man früher so regelmässig nach Necrosenoperationen sich einstellen sah, und die, zum Theil wenigstens, ihren Grund darin fanden, dass bei den gewaltsamen Manipulationen, welche die Extraction der fest eingeklemmten Sequester doch oft erfordert, diese Granulationen stark gequetscht wurden. Wichtiger ist es, dass die Ausfüllung des Defectes mit gesundem, zur Ossification und Vernarbung geeignetem Gewebe durch die Wegnahme der sehr häufig schlechten, sulzigen, gelbsprenkligen und massenhaft feinen Knochengrus einschliessenden Granulationen, welche die Todtenlade ausfüllen, wie ich glaube, wesentlich erleichtert wird. Ich fand dieselben bei der histiologischen Untersuchung häufig im Zustande einer sehr weit vorgeschrittenen fettigen Degeneration. Zuweilen enthielten diese Granulationszellen auch einzelne ganz grosse, die Zelle fast erfüllende, ja bereits stark ausdehnende Fetttropfen. Vielleicht handelte es sich hier aber weniger um einen degenerativen Process, als bereits um eine Neubildung von Fettmark.

Nach Necrotomien, welche bis in die äusserste Nachbarschaft der Gelenke vordrangen, wurde der Lister'sche Verband in Anwendung gezogen. — Mehrfach sahen wir das die Knochenhöhle erfüllende, von der Operation herrührende Blutcoagulum tagelang unverändert liegen bleiben und erst allmählich von den in dasselbe hineinwachsenden Granulationen verzehrt werden. — In den letzten 8 Monaten des Jahres wurde bei Necrotomien meistentheils die *Esmarch*'sche Methode der künstlichen Ischämie benutzt. Bei schwierigen und eingreifenden Operationen sollte man dies nie versäumen. Ganz abgesehen davon, dass die Blutung in einzelnen Fällen wirklich eine sehr erhebliche sein kann, hindert sie oft sehr den Einblick in die Tiefe und das sichere ununterbrochene Fortoperiren. Bei stärkerer Blutung kann es dem geübtesten Chirurgen geschehen, dass er einen kleinen Sequester übersieht, oder unentschieden bleibt, ob eine in der Tiefe gefühlte Knochenspitze oder -leiste todter oder lebendiger Knochen ist.

Sehr brauchbar zur Orientirung hinsichtlich der Lage des Knochens und der Mächtigkeit der noch zu durchschneidenden Weichtheile erwies sich bei tiefliegenden und von dicken, die Palpation unmöglich machenden Schwarten umhüllten Knochen (besonders dem Femur) der Gebrauch der Acupuncturnadel während der successiven Trennung der den Knochen deckenden Gewebsschichten. Gewöhnlich wurden zu dem angedeuteten Zwecke nur lange *Langenbeck*'sche Lanzennadeln benutzt.

Endlich möchte ich noch erwähnen, dass in den letzten Jahren die Dilatation mit Laminaria bei allerhand Knochenfisteln von uns vielfach angewandt worden ist, und zwar nicht bloss behufs Ermöglichung der Digitaluntersuchung zur Sicherstellung der Diagnose, Constatirung von Lage und Grösse des Sequesters, sondern auch zu unblutigen Extractionen grösserer, nicht oder nur partiell eingekapselter Sequester. So kann z. B. bei den so ungemein häufigen und oft schwer zugänglichen Necrosen an der Rückfläche des Femur, dicht über dem Kniegelenk und etwa den beiden divergirenden Schenkeln der Linea aspera entsprechend, die Necrotomie und jedwede blutige Operation in einer nicht ganz kleinen Zahl von Fällen umgangen werden, weil hier die Einkapselung gewöhnlich ganz fehlt oder nur in sehr unvollständiger Weise in der Form einzelner Knochenspangen, die grosse Lücken zwischen sich lassen, vorhanden ist. Die Dilatation muss so weit getrieben werden, dass man bequem mit dem Finger bis zum Knochen gelangt. Die Hauptsorge ist, dass nicht während der Dilatation nachtheilige Eiterretentionen erfolgen; metallne Drainröhren, die von der aufquellenden Laminaria nicht zusammengedrückt werden, sind hier zuweilen zu empfehlen.

2. Entzündungen der Gelenke.

Die hier zu referirenden Beobachtungen erheben sich zu der ungemein hohen Ziffer von 351 verschiedenen Fällen. Würde man diesen noch die anderwärts bereits besprochenen oder noch zu besprechenden 181 Fälle von Gelenktraumen (Luxationen, Distorsionen, penetrirenden Gelenkwunden) sowie 111 Fälle von Gelenkcontracturen hinzurechnen, so betrüge die Gesammtzahl der in einem Jahre behandelten primären Gelenkaffectionen 602, das will, so weit ich die Zahlen bis jetzt übersehe, sagen, etwa den fünften oder sechsten Theil aller behandelten Kranken. Ich glaube kaum, dass die relative Höhe dieser Zahl so leicht von irgend einem andern klinischen Institute oder Krankenhause erreicht werden wird.

Im Ganzen und Grossen war jedoch in dem Berichtsjahre unser Interesse von der chronischen Gelenkaffection mehr abgeleitet, als in den Jahren zuvor. Der Lister'sche Verband und das Studium des aseptischen Wundverlaufs absorbirten uns fast ganz. Es fehlte uns an Zeit und Interesse, eine Anzahl neu gewonnener Gesichtspunkte hinreichend zu verfolgen und auszubeuten, eine Anzahl neuer therapeutischer Versuche so weit zum Abschluss zu bringen, dass es uns gestattet wäre, hier über sie zu referiren. Hierher gehören namentlich Versuche über parenchymatöse Jodinjectionen bei paraarticulären Schwellungen, Versuche über die von *Hüter* u. A. empfohlenen Carbolsäureinjectionen in den Innenraum der Gelenke bei acuten oder wenigstens subacuten Entzündungen, endlich über die Wirkungen forcirterer Compression mit Gummibinden und Heftpflaster bei gleichzeitig öfters gewechselter Stellung des Gelenks (besonders am Knie und am Ellenbogen), um den, von uns ziemlich hoch angeschlagenen, nachtheiligen Einfluss der fortgesetzten Immobilität des Gelenks in einer und derselben Lage zu eliminiren.

Eine Anzahl brillanter Resultate wurde auch in diesem Jahre mittels der Ausschabung fungöser und cariöser Gelenke erzielt, indess doch fast ausschliesslich bei Kindern. Die antiseptische Nachbehandlung gestattet auch hier abermals einen grossen Schritt weiter zu gehen; doch liefern Ellenbogen und Knie weitaus die günstigsten Resultate. Schulter- und Hüftgelenk sind in der Mehrzahl der Fälle nicht zugänglich genug, und am Fusse bleibt unsern Erfahrungen nach doch immer eine grosse Vorsicht nothwendig, und werden rasche und sichere Heilungen doch meist nur erreicht, wenn der Process mehr circumscript ist. — Im Uebrigen findet der Leser auf den nachstehenden Seiten neben einer Anzahl casuistischer Mittheilungen eine eingehendere Besprechung des Zusammenhangs von Vereiterungen der Sehnenscheiden mit solchen des Handgelenks, der Drainage des Kniegelenks, der Arthritis deformans traumatica nach intraarticulären und ins Gelenk penetrirenden Fracturen u. s. w.

Tabelle der im Jahre 1873 behandelten Gelenkentzündungen.

	Acut.	Chronisch.	Summa.	Davon gestorben.
Schulter	7	16	23	2
Ellenbogen . . .	9	22	31	—
Hand	8	7	15	1
Finger	—	16 *)	16	—
Hüfte	1	71	72	10
Knie	15	117	132	4
Fuss	1	40	41	8
Zehen	—	9	9	1
Polyarticulär . .	—	12	12	—
Total:	41	310	351	26

*) Die secundären, panaritialen Gelenkvereiterungen der Finger sind nicht eingerechnet.

Schultergelenk (23 Fälle).

Acute Entzündungen des Schultergelenks wurden bei 7 Kranken beobachtet, und zwar handelte es sich fünfmal um Fälle von Synovitis acuta serosa und nur zweimal um acute Gelenkeiterungen ohne bekannte Ursache. In dem einen dieser letzten beiden Fälle, der ein einjähriges Mädchen betraf, wurde noch wider Erwarten Heilung ohne Aufbruch erzielt, obschon die Gelenkbänder zerstört oder wenigstens ausserordentlich gedehnt waren, so dass der Kopf stark nach unten und innen verschoben war und mit leichter Gewalt vollständig luxirt werden konnte. Dabei war das Gelenk geröthet und heiss, das Kind fieberte sehr stark und man fühlte am vorderen Umfange des Gelenks deutlich Fluctuation. Trotzdem trat in vierzehn Tagen Resorption und nachher völlige Heilung ein. Ueber das functionelle Resultat ist nichts bekannt. In dem zweiten Falle, bei einem zehnjährigen Knaben, wurde eine Incision nothwendig; die Wunde heilte rasch und es erfolgte Heilung mit Erhaltung der Gelenkbewegungen.

14 Fälle chronischer Schultergelenkentzündungen sind einfach in nicht eiterige (12 Fälle) und in eiterige Entzündungen (2 Fälle) geschieden. Nur über die beiden letzteren, die beide mit der Resection des Schultergelenks behandelt wurden, sind genaue Protocolle vorhanden. Leider betrafen beide Individuen mit bereits weit vorgeschrittener Lungentuberculose. Doch war die Secretion eine so profuse, erschöpfende, die Schmerzhaftigkeit eine so vehemente, dass ein Eingriff dringend geboten schien. Er wurde von beiden Kranken ausserordentlich leicht ertragen, und wurden beide mit fast verheilter, wenig secernirender Wunde, mit ihrem Zustande sehr zufrieden, entlassen. Doch starb die eine Kranke bereits zwei Monate später an rasch fortschreitenden Lungenphthise, und der zweite Kranke dürfte ihr ebenfalls in nicht allzu langer Zeit erliegen*).

Beide Male wurden nicht nur in excidirten Partien der Synovialis, sondern auch in grossen Fetzen der mit dem scharfen Löffel herausbeförderten pyogenen Membranen der Senkungsabscesse, sowie in den Granulationsbekleidungen der Fistelgänge graue, im Centrum verkäste Miliartuberkel, an den entblössten, stark erodirten Gelenkköpfen aber eine Caries atonica dura ohne jedwede Granulationswucherung gefunden. Da bei beiden Kranken das functionelle Resultat der Resection sich nicht entschieden hat, so genügt eine kurze Skizzirung:

1. Ernst Bieler, 30 Jahr, aus Kösseln. Vereiterung des rechten Schultergelenkes, seit zwei Jahren bestehend. Der Gelenkkopf steht, wie in dem folgenden Falle, unter dem Processus coracoides und kann in der Narcose unter Crepitation reponirt werden. Fistulöse Eiterung, sehr heftige Schmerzen. Rechtseitige Lungentuberculose mit häufiger Hämoptoe; Patient schlaf- und appetitlos. Subperiosteale Resection der Schulter am 6. Mai 73; Lister'scher Verband. Keine irgend nennenswerthe allgemeine, gar keine örtliche Reaction. Bereits 8. Juni 73 mit mässig secernirender Fistel entlassen und poliklinisch weiter behandelt.

2. Rosine Gebhard, 51 Jahr, aus Halle. Vorgeschrittene Lungenphthise. Seit $1^1/_2$ Jahren chronische Entzündung des rechten Schultergelenkes, seit 7 Monaten Aufbruch mit ungemein starker, jauchiger Secretion. Heftige Schmerzen. Im vereiterten Gelenk totale Luxatio subcoracoidea; in der Chloroformnarcose kann der Gelenkkopf unter starker Crepitation bis auf seinen normalen Stand gehoben werden. Umfangreiche Eitersenkungen. Am 16. Juli 73 subperiosteale Resection des Schulterkopfes fast ohne Blutung; sorgfältige Ausschabung und Ausätzung, Lister'scher Verband. Temperaturen nach der Operation niedriger wie zuvor: sie erreichen nur einige wenige Male Abends die Höhe von 38,5. Schon nach 14 Tagen zu poliklinischer Behandlung entlassen. Eine Fistel bleibt zurück; Zustand schmerzlos. Tod an rasch fortschreitender Lungenphthise bereits 7. Sept. 73.

Ausserdem wurden noch zwei Fälle von beiderseitiger Arthritis deformans des Schultergelenks beobachtet, und zwar bei einer 60jährigen Frau und bei einem 49jährigen Manne. Aetiologie unbekannt, die übrigen Gelenke frei.

*) Patient ist bereits in den letzten Tagen des Januar 1874 an Lungenphthise gestorben.

Ellenbogengelenk (31 Fälle).

Acute Entzündungen, 9 Fälle (7 Männer, 2 Weiber), siebenmal als Synovitis acuta serosa, zweimal als acute Gelenkeiterungen auftretend.

1) 27jähriger Mann; Polyarthritis rheumatica, die sich im rechten Ellenbogengelenke fixirt hat. Das Gelenk schlottert und zeigt deutliche Crepitation. Sehr heftige Schmerzen, andauerndes Fieber. Nach drei Monaten, ohne dass es zum Aufbruch gekommen wäre, mit fester Ankylose in rechtwinkliger Stellung geheilt. (Gypsverbände.)

2) 10 Monate altes Mädchen. Infolge der Vaccination phlegmonöse Schwellung des rechten Armes mit bedeutender Geschwulst und starkem Oedem. Am elften Tage ist die Entzündung jedoch schon ganz deutlich auf das Ellenbogengelenk beschränkt. Am dreizehnten Fluctuation zwischen Radiusköpfchen und Condylus externus. Incision mit Entleerung synovialen Eiters. Rascher Fieberabfall und rasche Heilung. Das Gelenk ist jedenfalls fast ganz, vielleicht ganz beweglich geblieben; doch sind wir über das Schlussresultat ohne Nachricht.

Chronische Entzündungen. Fungöse Entzündungen des Ellenbogens kamen 21 vor und zwar 8 bei erwachsenen, meist selbst älteren Individuen und 13 bei Kindern.

Abstrahiren wir von einem Falle, der einen 43jährigen Mann betraf, und wo die Verhältnisse so ungünstig lagen, dass nur von der Amputation des Humerus Hülfe zu erwarten war, so darf ich es wohl als bezeichnend für meine persönliche Stellung gegenüber der Resectionsfrage betrachten, dass bei den übrigen achtzehn Kranken kein einziges Mal eine Ellenbogengelenkresection vorgenommen wurde. Immer mehr befestigt sich bei mir die Ueberzeugung, dass auch am Ellenbogengelenk die Indicatio vitalis die einzig zulässige ist, und dass Resectionen par complaisance, die günstigere functionelle Resultate anstreben, oder den sehr chronischen Verlauf einer Gelenkentzündung abkürzen und den Process rasch zum Abschluss bringen sollen, zu verwerfen sind. Die Erreichung weder des einen noch des anderen Ziels haben wir auch nur mit annähernder Sicherheit in der Hand. Das functionelle Resultat nach Ellenbogenresectionen bleibt durchschnittlich doch nur ein mittelmässiges, wenigstens wenn man nicht gar zu bescheidene Ansprüche gleichzeitig an Kraft, Sicherheit und namentlich auch Ausdauer der Bewegungen macht. Leute aus der arbeitenden Klasse, mit denen wir doch vorwiegend zu thun haben, sind mit einem in rechtem Winkel ankylosirten Gelenk meist besser daran, als mit einem nach der Resection beweglich geheilten. Und was die Abkürzung des Verlaufs anbelangt, so habe ich nach Resectionen wegen fungöser Gelenkentzündungen auch schon 2 und 3 Jahre vergehen sehen, ehe die Eiterung versiechte und die letzte Fistel sich schloss. Von der Gefahr der Operation abstrahire ich dabei ganz, da ich, so kühn dies auch manchem klingen mag, der Ansicht bin, dass dieselbe für einen mit der antiseptischen Behandlung vertrauten Chirurgen Null ist.

Unverantwortlich halte ich es aber, bei Kindern Ellenbogengelenkresectionen wegen chronischer Entzündungen und Caries vorzunehmen, so lange nicht die directeste Lebensgefahr dazu auffordert und die Möglichkeit einer Heilung auf anderem Wege ausgeschlossen ist. Denn die Heilung erfolgt hier auch in sehr schweren Fällen oft noch mit partieller Erhaltung der Gelenkbewegungen, und die Ausschabung der Fisteln und cariösen Knochentheile mit dem scharfen Löffel giebt gerade an diesem Gelenk Resultate, wie sie durch die Resection nicht zu erzielen sind.

Vier Fälle von Ausschabung und Drainage cariöser Ellenbogengelenke bei Caries:

1. Richard Gellhorn, aus Halle, 11 Jahr alt. Poliklinik. Fungöse Entzündung des linken Ellenbogengelenks, sehr chronisch und fast symptomlos entstanden. Wahrscheinlich infolge einer Verletzung mit einem spitzen Scheerenblatt trat plötzlich eine acute Steigerung mit erheblicher Eiteransammlung im Gelenke ein. Bei der Untersuchung des Knaben am 1. April 73 findet sich am Condylus internus

eine Fistel, aus der sich mühsam käsiger Eiter entleert. Gelenk stark geschwollen und sehr schmerzhaft. In der Narcose wird mit dem kahnförmigen Löffel eingegangen und zunächst eine grosse Masse schwammiger Granulationen, dann ein bohnengrosser Sequester vom Condylus externus entfernt. Dadurch ist der Zugang zur Gelenkhöhle eröffnet und wird nun das ganze Gelenk sorgfältig ausgeschabt. Gelenkenden des Humerus sowohl als der Ulna cariös. Quere Drainage des Gelenkes, Ausspülung mit achtprocentiger Chlorzinklösung. Lister'scher Verband. Keine Reaction. Ambulatorische Behandlung. Etwa während der ersten 4—5 Tage wurde Patient aller 24 Stunden, dann einen Tag um den andern, später noch seltener verbunden. Völlige Heilung nach 4 Wochen! Nachbehandlung mit Faradisation der sehr atrophischen Muskulatur uud passiven Bewegungen noch drei Monate fortgesetzt. Dauernde Heilung mit fast normaler Beweglichkeit des Gelenkes.

2. Bernhard Kyberg, 15 Jahr, Cantorsohn aus Giebichenstein, fing im Mai 70 an ohne bekannte Ursache zu kränkeln. Es bildeten sich rasch hintereinander grosse kalte Abscesse an der äusseren Seite des linken Oberschenkels dicht unter dem Trochanter und an der rechten Wade, die beide spontan aufbrachen. Ferner eine Rhinitis mit starker Schwellung der Nase, und endlich eine fungöse Entzündung des linken Ellenbogengelenkes, die ebenfalls zum Aufbruch führte. Offenbar handelte es sich hier um einen jener räthselhaften Fälle von acuter Invasion einer Scrophulose bei einem bis dahin ganz gesunden Individuum. Der Knabe kam colossal herunter, doch heilten die grossen Abscesse allmählich mit umfangreichen Narben aus. Die fungöse Ellenbogengelenksentzündung persistirte.

Bei der Untersuchung am 28. Mai 73 liegt über dem Condylus externus humeri ein grosses, exquisit scrophulöses Geschwür mit weitunterminirten, papierdünnen Hauträndern. Durch den zerstörten Condylus gelangt die Sonde in's Gelenk. Bei der nun vorgenommenen Ausschabung, — der zufällig Prof. *Benno Schmidt* aus Leipzig assistirte, den der weitere Verlauf dieses Falles interessiren dürfte — wurden sehr grosse Massen von Granulationsgewebe herausgeworfen und die erodirten Gelenkenden oberflächlich abgeschabt, darauf, an der inneren Seite des Gelenks, eine Contraincision angelegt und eine Drainageröhre quer durchgezogen. Am Condylus externus wird endlich die unterminirte Haut vollständig weggeschnitten. Weitere Behandlung wie im vorigen Falle und ebenfalls ambulatorisch. Keine Reaction. Heilung nach acht Wochen beendet. Patient kann den Arm bis zu einem stumpfen Winkel extendiren und bis über einen rechten flectiren. Die Grösse der Bewegung beträgt etwa 40°. Pronations- und Supinationsbewegungen nur in sehr geringer Ausdehnung ausführbar. Dauernde Heilung 1. März 74 constatirt.*) Bei regelmässiger Uebung würde eine weitere Zunahme der Beweglichkeit wohl mit Sicherheit zu erreichen sein.

3. Marie Münster, $3^1/_2$ Jahr, aus Berlin, seit frühester Kindheit scrophulös, fiel Anfang Mai auf den rechten Ellenbogen, wonach sofort heftige Schwellung des Gelenkes und Fieber eintrat, so dass der behandelnde Arzt Eisblasen auflegen liess. Nach 4 Wochen öffnet sich der erste Abscess am Condylus internus, dem bald noch mehrfache Aufbrüche an den verschiedensten Stellen folgen. Am 16. Mai ist das Kind in hohem Grade heruntergekommen, Gelenk colossal geschwollen, mit verquollenen Fisteln besetzt, blauroth, crepitirend. An der Hinterseite des Gelenkes, dicht unter dem Olecranon, ein grosses, schlaffes Geschwür, welches durch einen lochförmigen Defect der Ulna nach oben in das vereiterte Ellenbogengelenk führt. Sehr energische und höchst eingreifende Ausschabung des ganzen Gelenkes und sämmtlicher Fisteln, wobei viel erweichtes Knochengewebe entfernt wird. Die Spitze des Olecranon hängt mit der ausgeschabten Ulna nur noch durch eine schmale Knochenbrücke zusammen. Gegenincisionen behufs Durchführung mehrfacher Drainröhren. Im Uebrigen Behandlung wie in den vorhergehenden Fällen.

Ausserdem befinden sich an dem Vorderarm der erkrankten Seite noch grosse scrophulöse Hautgeschwüre und am rechten Daumen eine aufgebrochene Pädarthrocace (Spina ventosa), die ebenfalls ausgelöffelt werden.

Keine nennenswerthe Reaction; doch zeigt das Gelenk wenig Heiltrieb. Am 13. Juli, dann noch einmal in geringerem Umfange am 1. August, müssen nochmalige Ausschabungen sämmtlicher Fisteln und Incisionen vorgenommen werden, weil dieselben wieder ganz durch schlottrige, ödematöse Granulationen verquollen sind und die Entleerung des Eiters Schwierigkeiten macht. Von jetzt ab rascher Fortschritt zur Besserung und wird das Kind bald darauf mit sehr abgeschwollenem Gelenk vorläufig entlassen. Eine Anzahl Fisteln sind bereits zugeheilt, Secretion gering. Erst im Juli 74 hatte ich Gelegenheit, das Kind wieder zu sehen. Die scrophulösen Hautgeschwüre und die Caries am Daumen dauernd geheilt. Am Ellenbogengelenk bestehen noch zwei feine, wenig tief eindringende und nicht zu entblösstem Knochen oder in's Gelenk führende Fisteln, die noch einmal mit dem kahnförmigen Löffel ausgeschabt werden und

*) Desgleichen 1. August 74.

der baldigen Heilung entgegengehen. Das Kind macht mit dem erkrankt gewesenen Ellenbogengelenk ohne Schmerz Bewegungen innerhalb einer Excursions-Grenze von 90 Graden. Sein Gesundheitszustand ist vortrefflich. Colorit blühend.

4. Anna Mosler, 8 Jahr, aus Roitzsch, ein anämisches Kind, fiel Anfang Januar auf den Condylus internus humeri, worauf sich eine chronische Gelenkentzündung mit dem Charakter der Periarthritis fungosa entwickelte. Vom 20. Juni 73 ab längere Zeit hindurch ambulatorisch mit Kleisterverbänden ohne Erfolg behandelt. Bildung eines Abscesses am Condylus internus humeri.

8. Nov. 73, gelangt die Sonde in den central-cariösen Condylus internus hinein. Schwellung des Gelenks hat zugenommen; das Kind fängt an stärker abzumagern. Ausschabung der cariösen Partien, wobei das Ellenbogengelenk breit eröffnet wird. Knorpel nur wenig verändert, aber Synovialis schwer fungös. Gegenincision und quere Drainage nach dem Capitulum radii hin. Weitere Behandlung wie in den anderen Fällen.

Verlauf anfangs nicht ganz so gut wie dort. Mehrmals traten Zersetzungen des Wundsecretes ein, die Aussätzungen des Gelenkes mit Chlorzink erforderten. Später stockte öfter die Eiterentleerung und musste noch einige Male leicht mit dem scharfen Löffel nachgeholfen werden. Doch trat endlich auch hier Wendung zum Besseren ein und wurde das Kind mit einer wenig secernirenden Fistel und schmerzlosem, ziemlich beweglichem Gelenk, leider jedoch auch mit dem dringenden Verdacht einer beginnenden acuten Lungenphthise, Anfang März 74 entlassen*).

Ein Fall von Vereiterung des Ellenbogengelenks infolge von Osteomyelitis acuta spontanea und Totalnecrose der Ulna, wo ebenfalls Heilung ohne Ankylose erreicht wurde, ist bereits auf pag. 138 (Beob. 4) mitgetheilt worden.

Ich kann nichts dagegen einwenden, wenn Jemand nach Durchsicht dieser 4 oder 5 Krankengeschichten die Ansicht äussert, dass wir im vergangenen Jahre bei Behandlung der Caries des Ellenbogengelenks jüngerer Kinder in exceptioneller Weise vom Glück begünstigt worden seien, und dass wohl auf eine solche Reihe glücklicher Erfolge demnächst auch eine gleich grosse Zahl von ungünstigen Resultaten folgen werde. Ich theile diese Ansicht selbst, kann aber nicht finden, dass die Bedeutung jener glücklichen Erfolge dadurch abgeschwächt wird.

Von den 21 Kranken mit fungöser Entzündung des Ellenbogengelenks ist nur einer zu Grunde gegangen, ein Kind, das gleichzeitig an Caries des Sprunggelenks und an Lungenphthise litt. (Siehe diesen Abschnitt pag. 197, Beob. 4.)

Der mittels der Amputation behandelte (geheilte) Fall von Ellenbogencaries ist folgender:

Wiebach, Fleischermeister aus Schiepzig, 43 Jahr alt. Fistulöse Caries des rechten Cubitus, seit langer Zeit bestehend. Resection Dreivierteljahr früher abgelehnt. Bei seiner Aufnahme, Mitte September, ist Patient so heruntergekommen, und das erkrankte Ellenbogengelenk gleichzeitig in einem so desolaten Zustande, dass nur noch die Amputation übrig bleibt. Hohe Amputatio humeri am 17. Sept. Lister'scher Verband. Patient, der bis dahin stark gefiebert hat, ist bereits am nächsten Tage fieberlos und tritt auch weiter keine Reaction ein. Prima intentio bis auf einem durch eine Drainröhre unterhaltenen Fistelgang, der sich sehr langsam schliesst. Schöner Stumpf.

Ein Fall von Arthritis deformans monoarticularis kam bei einem 80jährigen Manne vor. Aetiologie unbekannt. Gelenk unbeweglich, von starken Knochenwucherungen umgeben, die den Nervus ulnaris drücken, so dass Patient über heftige Schmerzen im Verlauf des letztern klagte. Bei dem hohen Alter des Kranken musste davon abgesehen werden, den eingeklemmten Nerven durch den Meissel frei zu machen.

Handgelenk (15 Fälle).

Aus 8 Fällen mit acutem Verlauf sind drei besonders hervorzuheben, wo sich Vereiterungen des Handgelenks secundär zu acuten Sehnenscheideneiterungen hinzugesellten.

---

*) Das Kind ist im Laufe des Jahres 1874 an Lungentuberculose gestorben.

Der Ausgangspunkt der Erkrankung waren zweimal Sehnenscheidenwunden, von denen die eine allerdings nur in einem unbedeutenden Stich mit einer Ahle in den Daumen bestanden hatte, das dritte Mal ein sog. Panaritium tendinosum. Bekanntlich kommt es sonst kaum vor, dass sich acute Entzündungen und Vereiterungen der Weichtheile auf die Gelenke propagiren. Das Handgelenk macht in dieser Beziehung eine Ausnahme. Bei schweren panaritialen oder traumatischen Zellgewebs- und Sehnenscheideneiterungen habe ich acute Vereiterungen des Handgelenks schon ziemlich oft entstehen sehen. Immer handelte es sich entweder um von Anfang an auffallend maligne, rasch diffus sich ausbreitende Eiterungen oder, was wohl das Häufigere war, um vernachlässigte und meist um sehr unzweckmässig, ohne rechtzeitige, ergiebige Incisionen und womöglich mit Cataplasmen behandelte Fälle, wo sich unter starkem Oedem der Theile Abscess auf Abscess entwickelt hatte. So wenig ich eine derartige Entstehungsweise leugne, so glaube ich doch nicht, dass man, wenn hier endlich die Vereiterung der Handwurzel und des Handgelenks erfolgt, jedesmal an einen eigentlichen Einbruch des Eiters ins Gelenk von aussen, z. B. von den Sehnenscheiden her, zu denken braucht. Die Entzündung wird in diesen Fällen zuletzt eine so allgemeine, die venöse Stauung eine so colossale, alle Gewebe durchsetzen sich so massenhaft mit ausgewanderten weissen Blutzellen, dass man sich gar nicht darüber wundern kann, wenn sich auch die Gelenkspalten mit Eiter füllen. Wie schnell von diesem dann die Knorpel angegriffen werden, in welchem Maasse er die Synovialis reizt, und dadurch die Entzündung und Eiterung steigert, dies wird von der Menge und Qualität der von den ausgewanderten Zellen verschleppten Entzündungserreger abhängen. Sehr häufig ist daher wohl hier der Vorgang der gleiche, wie bei den erysipelatösen Gelenkvereiterungen, von denen ich im Eingange dieses Werkes eine Reihe neuer Beobachtungen mitgetheilt habe. Irgend eine directe, perforative Communication der paraarticulären Eiterung mit dem Lumen der vereiterten Gelenke konnte in den zwei zur anatomischen Untersuchung gekommenen Fällen nicht aufgefunden werden. Doch ist darauf natürlich gerade an der Hand kein Werth zu legen. Beide Male waren nicht nur das Handgelenk, sondern auch sämmtliche, zwischen den einzelnen Carpalknochen sowie zwischen diesen und dem Metacarpus befindlichen Gelenkspalten vereitert und die sie begrenzenden Gelenkknorpel zerstört.

1. Carl Schubarth, 52 Jahr alt. Unbedeutender Stich mit einer Sattlerahle in den Daumen, auf den bereits am nächsten Tage eine heftige progrediente Sehnenscheidenvereiterung und phlegmonöse Entzündung des Zellgewebes, die sich bis auf die unteren Partien des Vorderarmes ausbreitet, folgt. Rechtzeitige Incisionen versäumt. Nach 3 Wochen wird Patient, der schon 8 Schüttelfröste gehabt hat und icterisch zu werden beginnt, in die Klinik aufgenommen. Im Bereich der Handwurzel überall abnorme Verschieblichkeit der Knochen und Crepitation, ebenso im Handgelenk. Amputation dicht unter dem Ellenbogen am 9. Febr. 73 mit allen Cautelen der antiseptischen Methode. Anfangs hat es den Anschein, als wolle die Wunde prima heilen und fühlt sich Patient sehr viel wohler; Sensorium freier, etwas Appetit. Am dritten Tage neuer Schüttelfrost, worauf die Wunde sich wieder löst, zu jauchen beginnt. Tod nach wiederholten Schüttelfrösten 15. Febr. 73. Siehe: Pyämie, Beob. 10.

2. Therese Münnich, 39 Jahr, aus Mücheln. Aufgen. 24. Mai 73. Entl. 11. Juni 73. Patientin ist am 15. April im Zimmer hingefallen, wobei der zweite und dritte Finger der linken Hand so gewaltsam in Hyperextension geführt wurden, dass an beiden, nahe der Basis, die Haut der Volarseite bis auf die Sehnen aufriss. Es folgte darauf eine acute Sehnenscheidenvereiterung mit colossaler Schwellung der Hand. Verschiedene Incisionen wurden gemacht; an anderen Stellen erfolgten spontane Aufbrüche. Bei der Aufnahme ist die Kranke auf's Aeusserste heruntergekommen; hohes Fieber. In der Tiefe der rechten Hinterbacke ein grosser, schwappender, metastatischer Abscess. Handgelenke und Handwurzel zeigen die gleichen Veränderungen wie im vorigen Falle. Am 26. Mai Amputation des Vorderarmes im oberen Drittel. Spaltung des Abscesses der Hinterbacken, antiseptischer Verband an beiden Orten.

Das Fieber fällt bis zum Abend von nahe an 40 bis 38,2. Am zweiten Tage ist die Tempe-

ratur fast normal. Absolute Prima intentio. Am siebenten Tage wird der Lister'sche Verband weggelassen. Abscess an der Hinterbacke legt sich rasch an. Patientin, die bereits am siebenten Tage das Bett dauernd verlassen, wird am elften Tage nach der Amputation völlig geheilt mit sehr schönem, drehrundem Stumpfe entlassen.

3. Christian Morgenstern, 35 Jahr alt, poliklinisch vom 1. Nov. 72 mit Unterbrechungen bis Mitte 73 behandelt. Patient wurde Mitte October 72 ohne bekannte Ursache von einem Panaritium des kleinen Fingers der linken Hand befallen. Trotzdem arbeitete er 14 Tage lang weiter, bis er am 1. Nov. mit colossal geschwollener Hand, Vereiterung der Sehnenscheiden und multiplen Abscedirungen, sowohl in der Palma, als auf dem Handrücken, im Ambulatorium sich meldete. Es wurden sofort eine grosse Zahl von Incisionen gemacht, Drainageröhren durchgezogen und der Arm vertical suspendirt, worauf zunächst Stillstand der progredienten Eiterung einzutreten schien. Dann wieder Senkungen zum Vorderarm, die eine Drainirung unter dem Lig. carpi volare hindurch erfordern. In den ersten Tagen des Decembers ist die Vereiterung des Handgelenkes unzweifelhaft. Patient, dem nicht verhehlt werden kann, dass eventuell die Amputation nothwendig werden könne und der Vorschlag gemacht wird, sich in die Klinik aufnehmen zu lassen, sucht jetzt anderweitige Hülfe, und trat in den nächsten Wochen glücklich doch noch Heilung ohne operativen Eingriff, natürlich aber mit bedeutender functioneller Störung, ein. Wegen dieser wandte er sich dann später wieder an die Klinik. Im Handgelenk, das leicht volarwärts subluxirt steht, sind nur minimale Bewegungen möglich; doch ist keine Synostose eingetreten. Zweiter bis vierter Finger so gut wie ganz unbeweglich, Daumen nur wenig beweglich. Durch passive Bewegungen, Faradisation wäre hier vielleicht etwas zu erreichen gewesen und wurde dem Kranken eine methodische Behandlung vorgeschlagen. Er zog es vor, mit der steifen Hand betteln zu gehen.

Die übrigen 5 Fälle acuter Handgelenkentzündung charakterisirten sich als Synovitis acuta serosa. Sie wurden mit festen Verbänden behandelt und rasch geheilt (4 Männer, 1 Frau; sämmtlich Individuen von 19 bis 46 Jahren).

Fungöse Entzündungen des Handgelenks, 7 Fälle, sämmtlich ebenfalls bei Erwachsenen. Dreimal Caries aperta, davon zweimal mit Lungenphthise in ihren späteren Stadien combinirt und nicht mehr operationsfähig. Der dritte Fall entzog sich bald wieder unserer Behandlung. In den vier weiteren Fällen, von denen zwei als recht schwere zu bezeichnen sind, wurde durch Anwendung von Compressivverbänden, später Faradisation der Muskeln und kalter Douche Heilung erzielt.

Fingergelenkentzündungen (16 Fälle),

entweder nach Traumen, z. B. penetrirenden Gelenkwunden*), oder auch spontan entstanden: sämmtlich bei Erwachsenen. Zwei Fälle, einer vom Index und einer vom Daumen, mit dem Evidement behandelt; 3 Fälle amputirt. Sämmtlich geheilt. Infolge von Panaritien entstandene Fingergelenksvereiterungen bei diesen, nicht hier, verrechnet.

Ein Fall von beiderseitiger chronischer Entzündung sämmtlicher Fingergelenke beider Hände mit Contractur und Subluxation (Arthritis pauperum) bei einem 72jährigen Manne beobachtet.

Hüftgelenk (72 Fälle).

Acute Entzündungen (1 Fall).

Acute spontane Verjauchung des rechten Hüftgelenks und des linken Knies mit Entwickelung von Zersetzungsgasen im geschlossenen Gelenk. Minna Tenhaef, 21 Jahr alt. Lithographentochter aus Merseburg. Aufgen. 29. Sept. 73. Gest. 17. Nov. 73. Patientin, früher angeblich stets gesund, wurde zu Neujahr 73 von einer acuten Pleuropneumonie der linken Seite befallen, die von Husten, Brustschmerz und Blutauswurf begleitet war. Nach unvollständiger Reconvalescenz trat Ende März ein Rückfall ein. Erst im Juni fühlte sich Patientin bis auf einige Kurzathmigkeit und Schwäche gesund.

*) Ausschliesslich veraltete, nach Ablauf der acuten Erscheinungen in unsere Behandlung gekommene Fälle. Die frischen Verletzungen sind bereits oben (pag. 109) berechnet.

Am 19. Sept., nach einer heftigen Erkältung im Waschhause, erkrankte sie auf's Neue mit Fieber, Husten und heftigem Kopfschmerz. Schon am Abend traten intensive Schmerzen im oberen Theile des rechten Femur hinzu, so dass die Kranke sich gezwungen sah das Bett aufzusuchen, welches sie seitdem nicht wieder verliess. In den nächsten vier Tagen kamen noch Schmerzen im Hüftgelenk der anderen Seite sowie in verschiedenen anderen Gelenken, namentlich dem Schulter- und Ellenbogengelenk, und zwar ebenfalls der entgegengesetzten Körperhälfte, hinzu, die sich jedoch nach einiger Zeit wieder vollständig verloren; auch hatte Patientin an heftigem Herzklopfen und Ohnmachtsanwandlungen zu leiden. Der Schmerz im rechten Oberschenkel steigerte sich continuirlich, und bald fing auch der letztere an in seiner oberen Hälfte beträchtlich anzuschwellen. Am 26. Sept. wird Patientin zum ersten Male poliklinisch von Dr. *Schede* untersucht, der die Affection für eine acute Osteomyelitis des oberen Endes des rechten Femur mit lebhafter Betheiligung des Hüftgelenkes hält. Patientin ist hochfiebernd, hustet stark und klagt beim Husten über Stiche in der linken Seite. Ganze obere Hälfte des Femur und Hüftgelenksgegend stark geschwollen. Spontaner, heftiger Knieschmerz. Nicht bloss der Druck auf den Trochanter major und auf die der Palpation zugänglichen Stellen des Hüftgelenks, sondern auch auf das Femur selbst unterhalb des Trochanters ist ausserordentlich schmerzhaft. Jegliche, selbst die leiseste Bewegung im Hüftgelenk, jede, selbst die unbedeutendste Lageveränderung im Bett, ist unmöglich. Keine Contractur, keine Beckenverschiebung. Herztöne unrein; links leichte pleuritische Erscheinungen.

Am 29. Sept. wird die Kranke in die Klinik transferirt. Morgentemperatur 39 und etwas darüber, Abendtemperatur 39,7—40°. Im übrigen Zustand wie eben angegeben. Der Körper mit einer grossen Zahl linsen- bis viergroschenstückgrosser Purpuraflecke übersäet. Die Diagnose bleibt bei Osteomyelitis acuta spontanea stehen. Extension mit Gewichten; Eisblasen. Morphium in steigenderr Dosis, Digitalis und Jodkalium.

1. Oct. Der Oberschenkel schwillt sichtlich ab. Die Schmerzen sowohl in der Hüftgelenksgegend als im Knie bleiben die gleichen. Heftigere Brststiche in der linken Seite, Reibungsgeräusch und blutige Sputa. Am nächsten Tage stärkeres Fieber, sehr unerhebliche Dämpfung und leicht bronchiales Athmen.

11. Oct. Erster Herzton durch leichtes Geräusch verdeckt. Femur fast ganz abgeschwollen, aber das Bein unten ödematös. Es beginnen sich Zweifel über die ursprüngliche Diagnose einer Osteomyelitis zu regen, da das Femur der Palpation jetzt zugänglicher wird und nicht aufgetrieben erscheint, und wird die Frage ventilirt, ob es sich nicht um einen mit abnorm schweren Symptomen verlaufenden acuten Gelenkrheumatismus handelt. Hüft- und Knieschmerz auf der rechten Seite dauern in gleichem Maasse fort.

17. Oct. Sputa immer noch blutig, ohne dass sich local noch etwas an den Lungen nachweisen liesse. Patientin kommt sehr herunter.

19. Oct. Da unter der Weiche die Theile wieder etwas geschwollen erscheinen, man auch undeutlich Fluctuation zu fühlen glaubt, so werden eine Anzahl tiefer Punctionen mit einem schmalklingigen Messer bis auf den Knochen gemacht; doch wird kein Eiter gefunden.

26. Oct. In den letzten Tagen hat sich die Haut an der äusseren Seite des rechten Oberschenkels dicht über dem Knie livid geröthet und ist in der Ausdehnung von mehr als einem Handteller gangränös geworden. Sie stösst sich in der Folge unter Hinterlassung eines tiefen, eiternden Defectes ab. Das Kniegelenk bleibt dabei unbetheiligt. Gleichzeitig hat sich die Schwellung in der Weichengegend wieder gesteigert und auf die Vulva ausgebreitet. Die letztere wird hart, gespannt und roth und bricht (26. Oct.) mit einer feinen Fistel in den Introitus vaginae auf, aus der sich reichlich blutige Jauche entleert. Es scheint jetzt keinem Zweifel mehr zu unterliegen, dass das Hüftgelenk vereitert ist, und dass der aufgebrochene Abscess in der Vulva mit ihm communicirt. Das rechte Bein fängt an sich deutlich zu verkürzen (etwa $^1/_2$ Zoll); doch ist sonst weder eine Beckenverschiebung noch eine Flexionscontractur vorhanden. Patientin ist äusserst schwach, stark cyanotisch, wirft immer noch reichlich blutige Sputa aus, so dass ein operativer Eingriff undenkbar erscheint. Temperaturen bis nahe an 41,0.

1. Nov. Patientin klagt heute über heftige Schmerzen im linken Kniegelenk, in dem sich ein deutlicher Erguss zeigt und das bei Berührung sehr empfindlich ist. Schon am Abend ist die Kapsel prall gefüllt. Jodanstrich; Eisblase, Fixation in Blechrinne.

4. Nov. Am linken Knie Status idem. Stärkere Eiterung aus der rechten Schamlippe. Die Untersuchung des rechten Hüftgelenkes weist heute einen nach aussen von der A. cruralis dicht unter der Weiche, aber sehr tief gelegenen, lufthaltigen Abscess nach. Durch rasche Palpation werden Succussionsgeräusche erzeugt; typanitischer Schall. Tiefe Incision nach dem Schenkelhalse zu mit Entleerung grosser Mengen blutiger, sehr stinkender Jauche und viel Gas. Dem eingeführten Finger gelingt es nicht, die Communication mit dem Hüftgelenke aufzufinden; der Schenkelhals wird gefühlt, doch ist der Knochen noch von einer dünnen Schicht Weichtheile bedeckt. Ausspülung mit Carbolsäure, Contraincisionen, Drainagen.

6. Nov. Eiterung aus der Schamlippe gering, aus den Incisionen in der Weiche reichlich und putrid. Zustand des Knies unverändert. Kapsel prall gespannt. Temperatur etwas niedriger, 38,6—39 °.

8. Nov. Neue Temperatursteigerung, stärkerer Knieschmerz. Knie trommelartig geschwollen, stark Luft enthaltend; bei der Percussion sonorer Schall. Hautdecken über dem Kniegelenk unverändert. Auch der Quadriceps femoris bis mehr als eine Handbreit über die Spitze der Patella hinauf ist von Luft emporgehoben. Es werden je drei dreiviertel Zoll lange Incisionen zu beiden Seiten des Kniegelenks gemacht, aus denen die im Gelenk enthaltene Luft mit flatusartigem Geräusch entweicht und blutige Jauche sich entleert. Dieselbe verbreitet einen penetranten Geruch und enthält massenhaft Micrococcen. Durchführung von Drainageröhren, Ausätzung mit Chlorzink. Patientin ist dabei chloroformirt und wird die Narcose benutzt, um, was freilich schon oft geschehen, noch einmal das rechte Hüftgelenk zu untersuchen. Bewegungen frei, ohne Crepitation. Doch scheint, soweit sich dies bei der starken Schwellung ermitteln lässt, der Gelenkkopf eine subluxirte Stellung einzunehmen.

In den folgenden Tagen zunehmende Schwäche der Kranken. Vom 11. bis 17. protrahirte Agone, während der die Temperatur langsam fällt. Am 17. Tod an chronischer Septicämie.

Bei der Autopsie finden sich im Herzen nur Spuren einer abgelaufenen Endocarditis; Klappen normal. An beiden Pleuren, zumal links, ältere und frische Adhäsionen. Lungen ausserordentlich blutreich, aber sonst unverändert. Nirgends Residua pneumonischer Infiltrationen.

Das rechte Hüftgelenk total verjaucht. Weder am Kopf noch in der Pfanne eine Spur von Knorpel. Die oberflächlichen Knochenlagen zerstört; die Markräume eröffnet und in einer oberflächlichen Schicht von höchstens einer Linie von grünlicher Jauche gefüllt. Der durch cariöse Usur sonst ziemlich gleichmässig verkleinerte Gelenkkopf reitet auf dem hinteren oberen Pfannenrande, der eine fingerbreite und fast ebenso tiefe Furche in ihn hineingedrückt hat. Der faserknorplige Belag des Pfannenrandes ist erhalten, so dass die Bewegungen des Gelenkkopfes ohne Crepitation vor sich gehen. Im Femur selbst das Mark bis an die cariöse Gelenkfläche heran stark injicirt, aber nirgends verfärbt oder Eiter enthaltend. Nirgends Knochenauflagerungen am Periost des Femur. Die Diagnose einer acuten Osteomyelitis ist daher mit Sicherheit auszuschliessen, vielmehr handelt es sich mit Bestimmtheit um eine primäre Gelenkaffection.

Die gleichen Veränderungen zeigt das linke Kniegelenk, wenngleich etwas weniger weit vorgeschritten. An den in gestreckter Stellung in gegenseitigem Contact stehenden Abschnitten der Gelenkflächen sind die Gelenkknorpel bis auf einige dünne, verwaschene Flecken verloren gegangen, die Markräume eröffnet; der blossliegende Knochen missfarbig. Das Markgewebe in den Epiphysen sowohl wie in den anstossenden Theilen der Diaphyse von Femur und Tibia stark hyperämisch; auch hier aber nirgends Eiterung.

Wir haben hier einen acut verlaufenden Krankheitsfall, wo unter hohem Fieber und bei gleichzeitiger Lungen-, Pleura- und Herzaffection eine Reihe von Gelenken schmerzhaft werden und zwei von ihnen mit Bildung von Fäulnissgasen verjauchen. Bei der Autopsie findet sich das Mark der bezüglichen Knochen völlig frei; auch am Periost zeigt sich weder Eiterung noch Knochenanbildung. Derartige Beobachtungen sind, wie ich glaube, ausserordentlich selten. Gewöhnlich wird man nach gleichem Verlauf eine acute Osteomyelitis finden, die sich bis in die Epiphyse fortgesetzt hat, oder zum mindesten irgend einen paraarticulär oder im Knochen selbst gelegenen Abscess, der ins Gelenk perforirt ist*). Infolge von Osteomyelitis acuta spon-

*) Hierher gehört z. B. die neuerdings von *A. Lücke* mitgetheilte Beobachtung einer acuten Kniegelenksverjauchung bei einem 30jährigen Manne, die von ihm in seinem »Bericht über die chirurgische Universitätsklinik in Bern« (Hüter's und Lücke's Zeitschrift Vol. II, pag. 376) als No. 25 und unter der Bezeichnung: »Chronische Kniegelenksentzündung, scheinbar geheilt, recidivirt unter Gasentwickelung nach 15 Jahren« mitgetheilt wird. Alte abgesackte Abscesse, die keine Symptome gemacht hatten, waren hier in der Fossa poplitea und unter dem Periost der Tibia vorhanden gewesen, und von diesen war einer ins Gelenk durchgebrochen. Ich habe einen sehr ähnlichen Fall bei einem 42jährigen Menschen gesehen, der seit fast dreissig Jahren eine mit Auftreibung und fast vollständiger Ankylose geheilte chronische Kniegelenksentzündung mit sich herumtrug, ohne dass in der Zwischenzeit jemals eine neue entzündliche Attaque eingetreten wäre, und wo ebenfalls ganz plötzlich, und ohne jede äussere Veranlassung, das betreffende Gelenk unter Gasentwickelung verjauchte. Der Kranke ging in wenigen Tagen unter Delirien septicämisch zu Grunde. Die sehr genaue Dissection des Knies war hier nicht im Stande, irgend etwas Aehnliches wie in dem *Lücke*'schen Falle nachzuweisen und das Markgewebe, sowohl des Femur als der Tibia,

tanea habe ich selbst bereits 5 oder 6 Mal ganz acute Verjauchungen des Hüftgelenks entstehen sehen, und findet sich ein derartiges Präparat in meiner Bearbeitung der Bewegungsorgane für die *Pitha-Billroth*'sche Chirurgie (Buntdrucktafel 1) abgebildet.

Meiner Ansicht nach ist es völlig gerechtfertigt, den Fall um den es sich jetzt handelt, als einen durch ungewöhnlich malignen Verlauf ausgezeichneten acuten Gelenkrheumatismus zu betrachten. Aber die Verwandtschaft des Processes mit den malignen Formen der Knochenmark- und Periosteiterung liegt mir eben so nahe. Dass ich beide Affectionen nicht für so *total* verschieden halte, dass nicht beide Ansichten neben einander bestehen könnten, habe ich oben auseinanderzusetzen gesucht. — Die Resection des Hüftgelenks, in den ersten zwei oder drei Wochen unternommen, hätte die Kranke möglicherweise gerettet. Doch gelang es innerhalb dieser Zeit nicht, den Charakter der Affection mit Sicherheit festzustellen, obwohl Patientin wieder und immer wieder untersucht wurde, und unsere ganze Aufmerksamkeit in Anspruch nahm. Beckenverschiebungen oder Muskelcontracturen waren nicht vorhanden; Fluctuation war erst zu entdecken, als längst jede Aussicht auf einen erfolgreichen Eingriff verschwunden war. In Betreff dieser Schwierigkeiten erinnert mich der Verlauf ausserordentlich an eine Anzahl traumatischer Hüftgelenksverjauchungen, die ich in den Feldzügen von 1866 und 1870/71 zu sehen Gelegenheit hatte, und wo, trotz aller Aufmerksamkeit, die Diagnose erst zu einer Zeit festgestellt werden konnte, wo die Resection nicht mehr zulässig erschien. Bei den acutesten und schwersten Formen der Vereiterung und Verjauchung des Hüftgelenks fehlt oft jede Muskelcontractur und Beckenverschiebung und die in der Chloroformnarkose, oder selbst ohne diese, geprüfte passive Beweglichkeit des Gelenks erscheint nicht gestört.

Chronische Entzündungen des Hüftgelenks

kamen in der grossen Zahl von 71 Fällen zur Behandlung. 21 Mal war es bereits zu offener Eiterung des Gelenks gekommen und wird gewiss noch bei einigen anderen Kranken der Aufbruch erfolgen, da nur bei einer relativ geringen Zahl der Process als völlig erloschen betrachtet werden darf, die Mehrzahl sich noch in Behandlung befindet.

Von den 71 Fällen sind 63 schlechthin als fungöse Gelenkentzündungen zu bezeichnen: zwei betrafen acut entstandene, jedoch beim Eintritt in unsere Behandlung bereits chronisch gewordene, puerperale Coxitiden, die nach Aufbruch des Gelenks und fast erschöpfender Eiterung wider Erwarten noch zur Heilung kamen, und zwar einmal mit Synostose in gestreckter Stellung, das andre Mal mit Luxation des Gelenkkopfes auf das Darmbein bei nicht ganz aufgehobener Beweglichkeit. Einmal war die Affection subacut während des Scharlachs aufgetreten, dreimal angeblich infolge von Typhus entstanden. In zwei weiteren Fällen endlich waren schwere Hüftgelenkscontracturen nach Osteomyelitis acuta spontanea des Femur zurückgeblieben:

Chronisch gewordene Hüftgelenkentzündungen nach Osteomyelitis acuta spontanea femoris:

1. Hermann Axthelm, 19 Jahr alt aus Weimar, hat vor [illegible] Jahren eine sehr schwere Osteomyelitis der oberen Hälfte des rechten Femur durchgemacht. Die Affection fing nicht ganz so heftig

war ebenfalls frei; aber das Periost der Vorderfläche der Tibia dicht unter der Gelenkspalte wies vielfache, dem Knochen adhärente alte Narben gelegen hatten, war jauchig von der Knochenrinde abgelöst. Patient hatte einen Tag vor seiner zum Tode führenden Erkrankung zum erstenmale über Schmerzen an dieser Stelle geklagt. Die Haut hatte sich hier gerötet, und sofort waren nun die schwersten febrilen Erscheinungen und die Verjauchung des Gelenks hinzugetreten. Ich nehme daher an, dass es sich hier um einen solchen plötzlichen Zerfall einer alten Knochenhandelte, wie ich ihn bereits früher besprochen, und halte die Affection des Gelenkes selbst nur für eine secundäre

an, wie dies gewöhnlich geschildert wird. Patient hatte anfangs nur mässige Schmerzen und hinkte noch zwei Tage umher bis er sich legte. Erst im Verlauf einiger weiterer Tage steigerte sich die Affection bis zum schwersten Infectionsfieber. Patient war drei Wochenlang besinnungslos. Beginn der Erkrankung 14. März 71. Gegen Weihnachten erst erfolgte Aufbruch an der Vorderfläche des Femur, eine Handbreit unter dem Poupart'schen Band. 18. Juli 72 wegen Hüftcontractur aufgenommen und bis Mitte 1873 behandelt. Portio subtrochanterica sehr stark aufgetrieben; Hüftgelenk unbeweglich; Wanderung der Pfanne, Trochanter weit über die Nélaton'sche Linie hinausgeschoben. Beträchtliche Flexions- und Adductionscontractur. Fuss stark 2 Zoll verkürzt. Die Fistel an der Vorderfläche des Oberschenkels ist noch nicht geschlossen, secernirt jedoch wenig. Knochensplitter sind nie ausgestossen worden und kommen auch in der Folge nicht zum Vorschein.

Durch Behandlung mit sehr schweren Gewichten gelingt es die Contractur bis auf minimale Reste, die Verkürzung bis auf $^3/_4$ Zoll zu beseitigen, (Pfannenwanderung). Das Gelenk wird völlig ankylotisch. Patient geht über eine Meile weit ohne Stock. Eine feine Fistel besteht noch 15. Jan. 74; wahrscheinlich liegt ein Stück abgelösten Gelenkkopfes doch noch in der Pfanne.

2. Carl Kellner, 18 Jahr alt aus Wolferstadt. Acute Osteomyelitis des ganzen rechten Femurschaftes mit multiplen Necrosen und totaler Luxation des Hüftgelenkes (Luxatio iliaca). Schwere Flexions- und Adductionscontractur. Osteotomia subtrochanterica. Vergl. die ausführliche Krankengeschichte in dem Kapitel über Osteoclase und Osteotomie.

Hüftgelenkentzündungen nach Typhus. Die nachfolgenden Beobachtungen von Coxitiden, die im Verlauf von Typhus, oder in der Reconvalescenz von einem solchen auftreten, theile ich mit, ohne ihnen desshalb eine beweisende Kraft hinsichtlich des Zusammenhanges beider Affectionen beizulegen.

1. Helene Dönitz, 8 Jahr alt, aus Halle, erkrankte am 5. April 1873 an Typhus, der, nach Aussage des behandelnden Arztes, Herrn San.-Rathes Hüllmann, ausserordentlich schwer und protrahirt verlief, sodass wenig Hoffnung vorhanden schien sie zu erhalten. Endlich war ein erheblicher Nachlass eingetreten, als das zum Skelet abgemagerte Kind, welches die ganze letzte Zeit wie zusammengeknäult auf der linken Seite gelegen hatte, über heftige Schmerzen im rechten Hüftgelenk zu klagen begann (2. Mai 73). Bei der Untersuchung — die zunächst nur eine höchst oberflächliche sein konnte, weil die Patientin, sobald man die geringste Lageveränderung mit ihr vorzunehmen versuchte, sich geradezu unsinnig geberdete, und die thierischsten Laute ausstiess — wird die unzweifelhafte Existenz einer Contractur und Entzündung im rechten Hüftgelenk nachgewiesen. Wie lange dieselbe latent schon bestanden hat, darüber fehlen alle und jede Anhaltspunkte.

Am 8. Mai wird das Kind von mir in der Chloroformnecrose untersucht. Es findet sich eine, bei der unglaublichen Abmagerung sehr leicht zu erkennende Luxatio ischiadica. Gelenkkopf beweglich dicht hinter der Pfanne. Hüftgelenk rechtwinklig flectirt, das rechte Femur quer über die linke Weiche gelegt. Nirgends Fluctuation. Die Reposition gelingt ohne Schwierigkeit durch Zug zunächst in adducirter Stellung, spitzwinklige Flexion und Rotation nach aussen. Stellt man jedoch das reponirte Femur wieder in Flexion, und drückt man etwas auf das Knie, so gleitet der Gelenkkopf unter Crepitation wieder aus der Pfanne. Am Schafte des Oberschenkels ist keine Veränderung nachweisbar, welche den localen Process etwa als eine Osteomyelitis acuta spontanea, und den angeblichen Typhus ebenfalls auf eine solche zu beziehen gestattete.

Gypsverband mit Beckenring in abducirter und nach aussen gerollter Stellung des Beins. Nach vierzehn Tagen Gewichtsextension. Die Gelenkgegend bleibt lange sehr schmerzhaft gegen Druck; wiederholt glaubt man undeutlich Fluctuation zu fühlen und wird der drohende Aufbruch durch Eisblasen bekämpft. Am 2. September hat sich das Kind sehr erholt; das Gelenk scheint fest, und wird die Extension weggelassen. Vier Tage darauf findet sich eine recidive Luxation, die fast schmerzlos und ganz allmählich entstanden ist. Der rechte Fuss, der bis dahin keine Differenzen in der Länge gegen den linken gezeigt, ist um zwei Zoll verkürzt. Mässige Flexion, Rotation nach innen und Adduction. Trochanter über die Nélaton'sche Linie verschoben, Gelenkkopf offenbar nicht so tiefstehend wie das erste Mal.

Reposition durch Gewichtszug in zwei Tagen, und weitere permanente Extension in abducirter Stellung bis zum 20. Januar 1874, zu welcher Zeit sich das Gelenk bei kräftigem Druck ganz schmerzlos und fest ankylosirt erweist. Eine Verkürzung, Deformität oder irgend welche perverse Stellung ist nicht vorhanden. Patientin erhält einen Tutor mit Sitzring, mit dem sie bald rasch sich bewegen lernt. Ich habe dieselbe seitdem wiederholt gesehen; die Heilung ist dauernd geblieben. Das Resultat kann in Anbetracht der Schwere des Falles wohl mit Recht als ein sehr glückliches betrachtet werden.

Der zweite Fall wurde nur einigemale in der Poliklinik vorgestellt und entzog sich später der Behandlung:

2. Anna Luther, 6 Jahr alt, aus Aschersleben, erkrankte Ende Januar 1873 an Typhus, der unter mässig schweren Erscheinungen verlief. In der Reconvalescenz — etwa Ende der sechsten Woche — entsteht eine acute Entzündung des linken Hüftgelenks mit starker Contractur und heftigen Schmerzen, die allmählich den chronischen Charakter gewinnt. Bei der Untersuchung Flexions- und Abductionscontractur, Fuss verlängert; Bewegungen im Gelenk aufgehoben, grosse Schmerzhaftigkeit; keine Eiterung nachweisbar. Die Aeltern wechseln continuirlich die Aerzte: Extension, Gypsverbände, spanische Fliegen, Pflaster und Salben werden abwechselnd gebraucht und wenn nicht rasch Besserung eintritt wieder aufgegeben. In der Zwischenzeit läuft das Kind hinkend umher. Den letzten Nachrichten zufolge (Mitte 1874) ist der Zustand im wesentlichen unverändert, wahrscheinlich wird Patientin über kurz oder lang doch noch in die Klinik aufgenommen werden, eventuell zur Resection kommen. *) —

3. Den dritten Fall, der bei einem $2^3/_4$ Jahr alten Mädchen vorkam und der nach relativ acutem Verlauf zur Resection mit glücklichem Ausgange führte, siehe unten bei der Zusammenstellung der Hüftgelenkresectionen (Beobachtung 8). Ich will daher nur bemerken, dass es sich nach den Resultaten der anatomischen Untersuchung des eröffneten und resecirten Gelenkes hier sicher nicht um einen primär ossalen Process, sondern um eine rein synoviale Eiterung handelte.

Was die Resultate anbelangt, so ist zunächst zu erwähnen, dass von sämmtlichen 71 Fällen bis heute doch nur 9 lethal endeten, davon 7 im Verlauf des Berichtsjahres und 2 im Jahre 1874: drei nach der Resection des Gelenks; zwei ebenfalls nach der Resection, aber bei ganz oder fast ganz verheilter Wunde, an acuter tuberculöser Basilarmeningitis; zwei an Albuminurie; einer an erschöpfender Eiterung und einer endlich an intercurrenter Scarlatina.

Die Krankengeschichten der nach der Resection Verstorbenen sind weiter unten mitgetheilt. Von den zwei an Albuminurie zu Grunde gegangenen Fällen war der eine für uns besonders schmerzlich, weil uns mit ihm ein schönes therapeutisches Resultat verloren ging:

Alte fistulöse Coxitis mit schwerer Albuminurie. Diagnose des in der Pfanne liegenden, abgelösten und necrotischen Kopfes. Laminariadilatation; unblutige Extraction. Rasche Schliessung der Fistel. Tod an fortschreitender Nierenaffection. Martha Richter, 15 Jahr alt. Aufgen. 2. Novbr. 73. Coxitis dextra seit $3^1/_2$ Jahren bestehend, die bereits vor zwei Jahren zum Aufbruch an der vorderen äusseren Seite des Oberschenkels, eine Handbreit unter dem Poupart'schen Bande, führte. Eine enge, wenig secernirende Fistel besteht seitdem fort. Schwere Albuminurie, Oedeme. Patientin ist sehr anämisch und abgemagert.

Bei der Aufnahme wird aus folgenden Gründen die Diagnose auf Ablösung des Gelenkkopfes und Retention in der Pfanne gestellt:

Bein stark verkürzt, Trochanter weit über die Nélaton'sche Linie hinausgeschoben wie bei Luxation, aber die Fussspitze dabei völlig nach aussen gewendet wie bei Schenkelhalsbruch.

Eine in die erwähnte Fistel eingeführte Sonde dringt genau in der Richtung der Pfanne vor und fühlt hier entblössten Knochen.

Läge eine Luxation, selbst bei total zerstörtem Kopfe, vor, so würde die seit zwei Jahren bestehende, ins Gelenk führende Fistel sicher ausgeheilt sein, da alsdann der Contact zwischen Gelenkkopf oder dessen Stumpf und der cariösen Pfanne vollständig aufgehoben sein müsste.

Es wird daher die Fistel mit Laminaria dilatirt, was so rasch zum Ziele führt, dass bereits am dritten Tage (18. Nov. 73) der necrotische Gelenkkopf mit einer grossen Kornzange extrahirt werden kann, ohne dass die Beihülfe des Messers erforderlich gewesen wäre. Derselbe ist auf seiner Gelenkseite völlig glatt, hingegen vom Schenkelhals her in der bekannten Weise buchtig ausgehöhlt, (Ossale Coxitis). Die Fistel verengert sich hiernach rasch und ist bereits nach vierzehn Tagen fast ganz geschlossen; aber der Eiweissgehalt und die Oedeme nehmen rasch zu.

---

*) Das Kind hat sich seitdem in der Klinik wieder präsentirt (28. Sept. 74): Zustand unverändert, Locomotion unmöglich, unter dem Tensor fasciae latae ein deutlicher Abscess fühlbar. Pfannenperforation scheint sich einzuleiten; Fossa iliaca sinistra flacher, bei tiefem Druck schmerzhaft. Die Mutter kann sich immer noch nicht entschliessen, das Kind der Klinik zu übergeben.

Mitte December beginnen colliquative, nicht zu stillende Diarrhoen, Ascites. Jodkali, heisse Bäder mit nachfolgenden Einwickelungen etc. ohne Erfolg. Zuletzt wird an dem erkrankt gewesenen Bein infolge der colossalen hydropischen Schwellung die Haut erythematös, dann hämorrhagisch suffundirt, zuletzt in der Ausdehnung von zwei Männerhänden dicht unter dem grossen Trochanter gangränös. Tod am 25. Januar 1874.

Bei der Autopsie Ascites und Hydrothorax. Nieren nur etwas vergrössert. Parenchymatöse Nephritis mit amyloider Degeneration einzelner Vasa afferentia. Leber in geringem Grade, Milz stark amyloid. —

Der zweite Fall, der ein 9jähriges Mädchen mit rechtseitiger vereiterter Coxitis betraf, war, als wir ihn zum ersten Male sahen, bereits völlig hoffnungslos. Am Hüftgelenk eine grosse Zahl profus secernirender Fisteln; grosse Anämie, Ascites, allgemeine Oedeme. Tod an Urämie, $2^1/_2$ Jahr nach Beginn der Erkrankung. Bei der Autopsie Nieren sehr gross und gelb. Reine parenchymatöse Nephritis, keine amyloide Degeneration. Lungen gesund. —

Der infolge profuser Eiterung lethal verlaufene Fall mag ebenfalls kurz erwähnt werden, weil er eine recidive Eiterung nach einer seit Jahren, mit Luxation des Gelenkkopfes und knöcherner Synostose geheilten Coxitis bei einem Erwachsenen betrifft. Wir standen ihm völlig rathlos gegenüber. Es gelang ebenso wenig die Quelle der Eiterung aufzufinden, als diese letztere zu unterdrücken.

F—sch., 24jähriger Student, ist in seinem fünften Lebensjahre von einer sehr schweren rechtseitigen Coxitis befallen worden, die erst im sechzehnten Jahre mit Luxation aufs Darmbein, sehr starker Deformität und Verkürzung, und multiplen dem Knochen adhärenten Narben zur definitiven Ausheilung kam. Gelenk absolut — auch in der Chloroformnarcose — unbeweglich, sodass wohl eine Synostose vorhanden ist. Der Kranke konnte jetzt, trotz des verkürzten, in der Hüfte stark flectirten und nach einwärtsgerollten Beines, selbst Fussreisen machen und 5—6 Stunden weit gehen. Vor zwei Jahren Aufbruch einer alten Fistel hinter dem Trochanter. Die Sonde dringt drei Zoll tief ein, stösst jedoch auf keinen blossen Knochen; darauf schloss sich die Fistel wieder. Januar 72 trat nach längerer Schmerzhaftigkeit der ganzen Hüfte hohes Fieber ein. Temperatur Wochenlang Abends 40,0 und darüber, doch ist nirgends Fluctuation zu entdecken. Nach 8 Wochen endlich bildet sich ein Abscess hinter dem Trochanter, der frühzeitig incidirt wird; in ihm liegt ein haselnussgrosses spongiöses Knochenstück, wahrscheinlich vom Collum femoris. Doch erfolgt kein Fieberabfall. Während des Sommers nach längerem Aufenthalt an der See entschiedene Besserung; dann wieder rasche Verschlechterung; copiöse Eiterung; Bildung eines Beckenabscesses. Wiederholte Incisionen, Drainirungen, Ausschabungen bessern den Zustand nicht; die Eiterung bleibt äusserst profus, und kann ihre Quelle nicht entdeckt werden. Wahrscheinlich liegt sie an der Rückfläche der Pfanne im Becken. Nach langen Leiden unter colliquativen Diarrhöen trat erst im August 73 der Tod ein. —

Wie viel Kranke dauernd geheilt wurden, lässt sich bei einer Störung, die so häufig Recidive macht wie die Coxitis, nicht so leicht und namentlich nicht so bald bestimmen. In der Regel erfolgen die Recidive, wenn die Kranken aus der Behandlung entlassen sind und die Extremität wieder gebrauchen, rasch; und wenn diejenigen von ihnen, wo das Gelenk zum Aufbruch kam oder wo es nach partiellem Verlust der Gelenkknorpel und mit sehr beschränkter Beweglichkeit endlich verheilte, vor Beginn der zwanziger Jahre nie absolut sicher sind vor neuen Attaquen und vor Aufbruch der alten Fisteln und Narben, so darf man umgekehrt annehmen, dass ein Individuum, welches mit vollständig oder fast vollständig beweglichem Gelenk geheilt wurde, die Krankheit für immer überwunden hat, wenn die Heilung sich Jahr und Tag bewährt hat. Solche Heilungen waren vor Benutzung der Gewichtsextension ausserordentlich selten; und es ist bekannt, dass man in der Pariser Academie darüber discutirte, ob sie überhaupt vorkämen. Fast immer blieb nach Anwendung der festen Verbände das Gelenk in hohem Grade steif, und nach einer unwillkürlichen oder unvorsichtigen Bewegung, bei der die steife Kapsel gezerrt wurde, traten Rückfälle ein. Von elf im Berichtsjahr behandelten Kranken ist es angegeben, dass sie mit normal beweglichem Gelenk entlassen wurden, und ist von keinem ein Rückfall bekannt geworden

Alle betreffen Kinder von $1^1/_2$ bis 15 Jahren, wo, mit Ausnahme eines einzigen Falles*), die Krankheit erst seit kürzerer Zeit bestand und keine offene Eiterung vorhanden war: doch befinden sich unter ihnen eine Anzahl recht schwerer, mit starker Deformität, grosser Schmerzhaftigkeit, Fieber und nächtlichen Muskelzuckungen verbundener Fälle. Sie wurden, wie oben schon angedeutet, sämmtlich mit der permanenten Extension behandelt. Dass dieses Verfahren seine grössten Heilerfolge gerade in frischeren, subacut und mit lebhaften Reizungserscheinungen verlaufenden Erkrankungen liefert, während es bei indolentem, chronischem Verlauf von viel geringerer Wirksamkeit und sehr viel seltener im Stande ist, für sich allein die Ausheilung zu vermitteln, ist von mir selbst und von *Schede* bereits wiederholt hervorgehoben worden, und würde ich es gar nicht erwähnen, wenn man sich nicht neuerdings das Vergnügen gemacht, so zu thun, als ob ich die Gewichtsextension als unfehlbares Heilmittel für jedwede Coxitis etwa wie Revalenta arabica, Bruchsalbe oder Lammbluttransfusionen empfohlen hätte. In einer Beziehung jedoch ist die Methode allerdings so gut wie unfehlbar, nämlich hinsichtlich ihrer orthopädischen Erfolge. Nur veraltete fast oder völlig abgelaufene Hüftgelenksentzündungen mit Luxation oder Verschiebung des Gelenkkopfes oder mit fester Ankylose erfordern noch das Brisement forcé oder selbst blutige Eingriffe. Im übrigen kommt man mit der Gewichtsextension aus, wenn man nur die verschiedenartigen Hülfen, die sie darbietet, richtig zu benutzen versteht. Selbst coxitische Luxationen wurden mit ihr von uns wiederholt dauernd reponirt.

Die gewaltsame Correctur der Deformität wurde daher im Berichtsjahre nur fünfmal unternommen. Einmal nach vorgängiger Durchschneidung der M. M. adductores am Schambein und viermal ohne dieselbe. Stets war sehr grosse Gewalt erforderlich und ging es nie ohne ausgedehnte subcutane Zerreissungen, weitgehende Blutsuffusionen und eine mehrtägige heftige febrile Reaction ab, während doch niemals die Deformität vollständig beseitigt, sondern stets nur eine mehr oder minder erhebliche Besserung der Stellung erzielt wurde. Durch nachfolgende Extension mit sehr schweren Gewichten wurde dann meist noch eine weitere Correctur erzielt und namentlich auch die Einwärtsrollung der Fussspitze gemindert oder ganz beseitigt. Im Allgemeinen bin ich daher kein besonderer Freund des Brisement forcé am Hüftgelenke und glaube ich, dass in vielen Fällen, zumal schwerer Adductionsstellungen, die Osteotomie dicht unter dem Trochanter sich gleichzeitig als ein wirksameres und milderes Verfahren erweisen wird. Steht der Gelenkkopf nicht mehr in der Pfanne, mag es sich nun um eine eigentliche Luxation handeln oder nicht, und ist der Trochanter schief über die verlassene Pfanne weg gelagert, so kann die Geraderichtung des Beins und die Beseitigung veralteter Adductionsstellungen stets nur unter den ausgedehntesten Zerreissungen oder unter Erzeugung von Knochenbrüchen erreicht werden. Ich komme in dem den sog. orthopädischen Krankheiten gewidmeten Abschnitte darauf zurück.

Die Punction des Gelenks, respective der mit demselben zusammenhängenden noch sehr tief gelegenen Abscesse hinter dem grossen Trochanter und die Ausziehung des Eiters mit der Saugspritze wurde wiederholt vorgenommen. Die Temperatur fiel danach öfters sofort bis zur normalen, doch

*) Dieser Fall ist eins der günstigsten 1873 erzielten Heilresultate: Bertha Dietz, 6 Jahr alt, Hüttenmannstochter aus Hettstedt; Coxitis dextra seit 3 Jahren. Flexions- und Adductionscontractur, Verkürzung. Mit kurzer Unterbrechung vom 30. Juni 73 bis 18. Januar 74 behandelt. Bei der Entlassung Extension völlig frei, Flexion bis 45°, Adduction und Rotation etwas beschränkt, Beine gleich lang. Gang eine Spur hinkend. Dauernde Heilung 21. Juli 74 constatirt.

Von den übrigen Fällen hebe ich nur noch den folgenden heraus, weil ich ihn zufällig vor wenigen Tagen, 14 Monate nach der Entlassung, zu sehen Gelegenheit hatte, und mich von dem Bestande der Heilung überzeugen konnte: Carl Ecke, 13 Jahr alt, aus Döllnitz bei Halle, Coxitis dextra seit einem halben Jahre. Flexions- und Adductionscontractur; Verkürzung $1^1/_2$ Zoll; sehr viel Schmerzen. Dauernd geheilt mit absolut freier Beweglichkeit und mit normaler Function des Gelenks, ohne Verkürzung. Gang normal.

wurde in diesem Jahre gerade am Hüftgelenk kein dauernder Erfolg nach dieser Manipulation beobachtet, und dem Aufbruch des Gelenks in keinem Falle vorgebeugt.

Ausschabungen von Fisteln und Abscessen wurden, sobald die Beschaffenheit der Granulationen ein wesentliches Hinderniss der Heilung abzugeben schien, regelmässig und stets mit gutem — wennschon oft genug nur vorübergehendem — Erfolg geübt. Doch wurde im Berichtsjahre nur in einem einzigen Falle bis auf die cariösen Gelenktheile selbst vorgedrungen. Die betreffende Beobachtung bezieht sich auf einen 15jährigen, seit dem 8. Jahre an Coxitis leidenden Knaben, bei dem die Heilung bereits seit längerer Zeit bis auf einen sich nicht schliessenden Fistelgang vollendet war. Die Ausschabung des letzteren und die Abschabung des an seiner hinteren Fläche blossgelegten Schenkelhalses, wobei ein bohnengrosses spongiöses Knochenstück entfernt wurde, hatten die definitive Schliessung der Fistel in 8—10 Wochen zur Folge.

Hüftgelenksresectionen (8 Fälle).

Sehr ungünstig waren in dem verflossenen Jahre die Resultate, die wir nach Hüftgelenksresectionen erzielten, obschon nur ein einziger Kranker den directen Folgen der Operation unterlag; und zwar war hier die Ursache ein bedauerliches Versehen von unserer Seite (Beob. 1). Von den 8 Resecirten wurden schliesslich nur 3 erhalten. Und doch machte sich gerade bei den Hüftgelenksresectionen der günstige Einfluss des antiseptischen Verbandes in auffälliger Weise geltend. In allen Fällen erzeugte der operative Eingriff selbst gar keine oder nur eine höchst unbedeutende Reaction. Nie kam es zu profuser Secretion, Jauchungen, phlegmonösen Entzündungen und Eitersenkungen; ja in keinem einzigen Falle wurde irgend welche reactive Schwellung der Wundränder und der Umgebung dieser letzteren beobachtet. Die Nachbehandlung war in allen Fällen eine völlig schmerzlose, so dass die betreffenden Kranken — das älteste resecirte Individuum war 14 Jahr alt — ohne dass ihnen irgend welcher Schmerz erzeugt wurde, und obschon feste Verbände nicht zur Anwendung kamen, sondern ausschliesslich die Gewichtsextension benutzt wurde, bei jedem Verbandwechsel aus dem Bett gehoben und entweder in der Schwebe gehalten, oder, wie zur Anlegung eines das Becken umfassenden Gypsverbandes, mit Hülfe einer Beckenstütze auf einem Tische gelagert werden konnten. Auch war in allen unglücklich verlaufenen Fällen, mit Ausnahme jenes einzigen, wo der abweichende Verlauf uns selbst zur Last fällt, die Wunde bereits bis auf einen fistulösen Gang verschlossen, das eine Mal sogar vollständig geheilt, als, infolge complicativer anderweitiger Störungen, der Tod eintrat, der zweimal die Folge einer ganz acut auftretenden miliartuberculösen Meningitis war (Beob. 4 und 5).

Freilich war die Erkrankung in sämmtlichen Fällen eine besonders schwere, weit vorgeschrittene, was sich schon daraus ergiebt, dass sieben von den acht Pfannenperforationen und Beckenabscesse darboten, und zwar wurde meist die Resection gerade wegen der wachsenden Beckenabscesse gemacht.

Was die Methode anbetrifft, so wurde ausschliesslich der *Langenbeck*'sche Längsschnitt angewandt, jedoch stets im oder selbst unterhalb des grossen Trochanters abgesägt. Einfache Decapitationen nehme ich überhaupt nicht mehr vor.

1. Adalbert Elchlepp, 13 Jahr alt, aufgen. 16. Mai 73, gestorben an Pyämie infolge eines im ausgeschabten, stark blutenden Acetabulum zurückgelassenen Schwammes am 29. Juni 73.*) Die Kranken-

*) Das traurige Versehen findet dadurch eine gewisse Entschuldigung, dass ich selbst unmittelbar nach Beendigung der Operation abgerufen wurde und die Anlegung des Verbandes einem Assistenten überlassen musste. Von den durch mich eingelegten und gezählten Schwämmen wurde von ihnen der eine nicht gefühlt und übersehen, und die Wunde über ihm geschlossen. Die bis auf eine sehr kleine Stelle erfolgende Prima intentio der Hautdecken verhinderte später seine Auffindung.

geschichte ist bereits bei Gelegenheit der Pyämiefälle sub No. 3, mitgetheilt und ist dort namentlich auch die Bedeutung hervorgehoben worden, welche gerade dieser unglückliche Fall für die Beurtheilung der Schutzkraft des Lister'schen Verbandes darbietet. — Ich habe daher hier nur noch zu erwähnen, dass es sich unzweifelhaft um eine von der Synovialis ausgegangene, und zwar miliartuberkulöse Entzündung und Eiterung handelte. Gelenkkopf des Knorpels beraubt und oberflächlich stark usurirt, Knochen im Uebrigen gesund. In der Mitte der Pfanne ein bleistiftdickes Loch, dem Zusammenstoss der Knorpelfugen entsprechend. Dahinter eine mässige Eiteransammlung (Beckenabscess).

2. Friederike Hund, 10 Jahr alt, aus Krosigk. Aufgen. 26. Juni 73, gestorben 27. Jan. 1874. Linkseitige Coxitis seit 7 Jahren; seit einigen Wochen infolge eines Falles acute Exacerbation. Es bildet sich ein Abscess auf dem grossen Trochanter, aus dem sich ein wallnussgrosser necrotischer Gewebspfropf ausstösst. Gewichtsextension. Da das Kind seit 7 Jahren entweder im Bett gelegen oder nur mit Hülfe von Krücken gegangen ist, so sind die Knochen der kranken Seite so atrophisch, dass bei einer diagnostischen Untersuchung das Femur eine Handbreit über dem Knie fracturirt wird. Gypsverband (13. Dec.). Die Eiterung nimmt zu. Am. 19. Dec. wird ein rasch wachsender Iliacalabscess diagnosticirt. Resection des Hüftgelenkes am 23. Dec. Die Pfanne findet sich so breit perforirt, dass man bequem mit dem Finger eindringen kann, und wird es deshalb für unnöthig gehalten ein Drainrohr durch die Pfanne bis in das Becken zu leiten, eine Unterlassung, die sich später als Fehler herausstellte und wesentlich zu dem Tode des Kindes beitrug. Denn auch hier folgte auf die Operation nur ein 36stündiges, geringes Fieber und keine örtliche Reaction; aber im Beginn der dritten Woche füllte sich die Fossa iliaca wieder rasch mit Eiter, der keinen Abfluss in die Resectionswunde fand, und musste der rapid sich vergrössernde Abscess bereits am 14. Jan. über dem Poupart'schen Bande eröffnet werden. Starke Secretion; Decubitus. Collaps. Tod am 27. Jan. 74. Innere Organe gesund. — Zu erwähnen ist noch dass auch in diesem Falle meiner Ansicht nach es sich nicht um einen primär ossalen Process, sondern um eine primäre Synovitis handelte. Der Gelenkkopf erheblich verkleinert, sein Gewebe aber übrigens gesund.

3. Gustav Wittenbecher, 6 Jahr alt, aus Markrelitz, aufgen. 5. Juni 73, gestorben 22. Aug. 73. Coxitis sinistra seit einem Jahre. Grosse Schmerzhaftigkeit; Senkungsabscesse an der äusseren Seite des Oberschenkels. Grosser Iliacalabscess infolge von Perforation der Pfanne. Auch hier, wie sich später herausstellt, ist der Ausgangspunkt die Synovialis, die, ebenso wie die Auskleidung der Senkungsabscesse, dicht mit grösseren Miliartuberkeln besetzt ist. Am 18. Juli Resectio coxae, Drainageröhre durch die erweiterte Pfannenperforation bis in das Becken. Lister'scher Verband und durchaus antiseptischer Verlauf. Keine locale Reaction, wenigtägiges Fieber. Dagegen traten höchst eigenthümliche Collapszustände, dann und wann mit Erbrechen verbunden, ein. Urin abwechselnd dunkel schwarzgrün. Vom 6. Tage nach der Operation an bis zu dem, etwa fünf Wochen nach dieser erfolgenden Tode normale, oder selbst subnormale Temperaturen. Der Knabe verfällt immer mehr und geniesst fast nichts. Tod am 22. August bei minimaler Secretion und bereits fistulöser Wunde; oberes Ende des Femur bereits vollständig bedeckt, an der Pfanne noch etwas blossliegender Knochen. Bronchialdrüsen stark geschwollen, käsig. Sonst keine Tuberkel. Ausgedehnte marantische Thrombosen in den Venen beider Unterextremitäten. Ich glaube, dass der Tod hier als eine Folge chronischer Carbolsäure-Intoxication angesehen werden muss.

4. Emilie Dreihaupt, 5 Jahr alt, aus Erfurt. Aufgen. 1. März 73. Gestorben 3. Mai. Coxitis sinistra seit einem halben (?) Jahre. Spitzwinklige Hüftcontractur, kindskopfgrosser Iliacalabscess, Eitersenkung am grossen Trochanter. Resectio coxae 11. März 73, primär ossaler Process. Stumpf des Gelenkkopfes buchtig ausgenagt mit einzelnen centralen Heerden, und miliaren Tuberkeln im Knochenmark des Collum. Eine enge Perforation der Pfanne an deren innerer Seite wird mit dem Meissel erweitert, darauf der Beckenabscess durch bohrende Bewegungen mit dem durch die Pfanne geführten Finger eröffnet. Ungeheuere Massen, käsig-flockigen Eiters stürzen heraus. Ausspülung der grossen Abscesshöhle im Becken mit Carbolsäure. Fester Compressivverband der Fossa iliaca mit grossen Schwämmen und Bäuschen carbolisirter Watte; Drainage durch die Pfanne; Lister'scher Verband. Keine örtliche Reaction, Secretion sehr gering. nach wenigen Tagen fast rein serös. Sechstägiges Fieber von geringer Intensität. Die genähte Wunde schliesst sich bis auf eine feine Fistel. Der grosse Beckenabscess legt sich primär an, indem seine Wände in ganzer Ausdehnung in den ersten Tagen verkleben. Am 28. April Symptome von Basilarmeningitis, der das Kind am 3. Mai erliegt. Die Wunde hat sich mittlerweile ganz geschlossen. Es ist dies die rascheste Heilung, die ich nach Hüftgelenksresection — zumal in einem so schweren Falle — bis jetzt beobachtet habe.

5. Gustav Hermann, 14 Jahr, aus Calbe. Aufgen. 13. Oct. 73. Gestorben 16. Aug. 74. Rechtsseitige Coxitis seit $1\frac{1}{2}$ Jahren bestehend. Patient, lange Zeit hindurch mit festen Verbänden,

Extension etc. ohne Erfolg behandelt, hat fortwährendes Abendfieber ohne dass eine Eiterung nachzuweisen wäre und magert immer mehr ab, so dass ich mich, nachdem in der Chloroformnarkose das Vorhandensein ausgedehnter Crepitation im Hüftgelenke constatirt ist, am 23. Jan. 74*) zur Resection entschliesse. Bei dieser zeigt sich, dass die Pfanne durch ein kreisrundes, fast den ganzen Boden einnehmendes Loch perforirt ist, welches bequem zwei Finger einzuführen gestattet, und dass ein sehr beträchtlicher Beckenabscess vorhanden ist, welcher sich der wiederholt vorgenommenen Untersuchung dadurch entzogen hat, dass er sich zum Rectum hinabsenkte. Führt man zwei Finger der einen Hand in das Rectum, während man mit dem Zeigefinger der anderen Hand durch das Loch der Pfanne in die Bauchhöhle dringt, so fühlt man, dass nur noch eine sehr dünne Gewebschicht den Abscess von der Rectumschleimhaut trennt, und ist demnach anzunehmen, dass ohne die Operation hier sehr bald der Durchbruch erfolgt wäre. Der untersuchende Finger constatirt dann weiter in dem untersten Abschnitte dieser Eitertasche eine Anzahl, eben noch mit der Fingerspitze zu erreichender, beweglicher Knochenstücke. Mit äusserster Mühe werden dieselben mit Hülfe einer stark gekrümmten Polypenzange entfernt, was schliesslich nur dadurch gelingt, dass die in den Mastdarm eingeführten Finger sie empordrängen und fixiren. Es sind 3 bis 4 kirschkern- bis bohnengrosse, flache Knochenstücke, die dem Pfannenboden angehören. Drainage durch die Pfanne mit fingerdicker Gummiröhre, Lister'scher Verband wie in allen übrigen Fällen. Siebentägiges mässiges Fieber, unerwartet geringe Secretion. Die Wunde wird sehr rasch fistulös, zeigt dann aber keine weitere Tendenz zur Heilung. Anfangs März wird die Secretion aus derselben wieder etwas reichlicher; leichte Fieberbewegungen stellen sich ein bei übrigens trefflichem Allgemeinbefinden und noch guter Ernährung. Wiederholte Aetzungen der Fistel, energische im Mai vorgenommene Ausschabungen führen keine Aenderung herbei. Inzwischen fängt der Knabe an herunterzukommen, und erhebt sich der Verdacht einer beginnenden allgemeinen Tuberculose, obschon Patient nur zeitweis Abends leicht fiebert, und die Temperatur auch dann 38 nicht übersteigt. Am 10. Aug. treten Hirnsymptome auf: Erbrechen, langsamer Puls, Schläfrigkeit, Hallucinationen. Diese Symptome nehmen bis zum 15. Aug. stetig zu und steigern sich bis zum tiefen Coma. Paralyse der rechten Körperhälfte. Die Augen stehen permanent nach links und oben, können jedoch bewegt werden. Es bilden sich an ihnen rasch in die Tiefe greifende Cornealgeschwüre. Trotzdem ist Patient gerade seit dem Eintritt der Hirnerscheinungen völlig fieberlos. Höchste Temperatur, die nur einmal erreicht wird, 37,8; sonst zwischen 37,2 und 37,4. Am 16. Aug., bei rasch bis zu 40,6 ansteigender Temperatur, erfolgt der Tod, sieben Monate nach der Operation.

Die Autopsie ergiebt eine frische tuberculöse Meningitis und einzelne Tuberkelgranulationen in Lunge, Leber und Milz. Beckenabscess ausgeheilt, Gelenk noch fistulös, Pfanne mit Granulationen überzogen. Am resecirten Ende des Femur noch blossliegender, jedoch nicht necrotischer Knochen.

6. Friederike Kirchner, 10 Jahr alt, aus Erfurt. Aufgen. 13. Febr. 73. Entl. 11. Sept. 74. Seit zwei Jahren bestehende, linkseitige, fistulöse Coxitis mit sehr starker Flexions- und Adductionsstellung. Neunmonatliche Behandlung mit Extension und wiederholten tiefgehenden und energischen Ausschabungen ohne bleibenden Erfolg; es bilden sich fortwährend neue Abscesse. Endlich, am 26. Aov. 73, wird zur Resection geschritten. Jedenfalls primär ossaler Process: Gelenkkopf bis auf einen kleinen, hakenförmigen Fortsatz am unteren Umfange des Halses zerstört. Colossale Schwielenbildung in der Umgebung des Gelenks mit eingestreuten käsigen Abscessen. Pfanne unerwartet wenig verändert, nicht perforirt. Knorpelüberzug vielfach durchlöchert, löst sich in continuo leicht ab; Knochen weich, blutreich, wird stark ausgeschabt. — Siebentägiges Fieber, Wunde heilt ohne jede Reaction bis auf eine ganz kleine Oeffnung prima intentione. Am 10. Dec. heftige Scarlatina, die das Kind sehr herunterbringt, ohne jedoch auf den Wundverlauf ungünstig einzuwirken. Die Secretion wird bald sehr gering; doch bleibt wiederum ein Fistelgang zurück, dessen Schliessung nicht gelingen will. Auch behält das Bein, obschon es von Anfang an in starke Abduction gebracht wurde, die Neigung sich in Flexion und Adduction zu stellen, sobald die Gewichte fortgelassen werden. Wiederholte Ausschabungen und Aetzungen der Fistel. Erst 11. Sept. 74 kann Patientin geheilt entlassen werden. Sie geht mit Hülfe eines Schienenapparates und Sitzringes sehr gut und ohne jedwede weitere Unterstützung. Doch behält das Bein immer noch eine gewisse Neigung zur Adduction und Rotation nach innen, so dass zu Hause eine weitere Ueberwachung nothwendig sein wird. Verkürzung circa 1 Zoll. Active Bewegung im Hüftgelenk noch gering, passive bis zu einem rechten Winkel leicht und schmerzlos; Ernährungszustand des Beines vortrefflich. Wird fortbeobachtet.

---

*) Da Patient schon im October 73 aufgenommen wurde, mussten seine weiteren Schicksale hier erwähnt werden, obschon Operation und Tod auf das folgende Jahr fallen.

7. Robert Wilkerling, $2^3/_4$ Jahr, aus Thale im Harz. Aufgen. 8. Oct. 73. Entl. 22. Dec. 73. Coxitis dextra seit $^3/_4$ Jahren. Starke Flexion und Adduction. Oberschenkel um das Doppelte geschwollen in Folge eines grossen Abscesses, der die ganze vordere und äussere Seite desselben von der Weiche bis zum Knie einnimmt. Incisionen unter Spray, Drainage; Lister'scher Verband; Eiterung lässt bald nach und ist das Kindchen fieberlos. Dann treten wieder leichte Fieberbewegungen ein, die Secretion wird etwas reichlicher, das Gelenk schlottert und crepitirt. Resectio coxae am 22. Oct. Der Gelenkkopf liegt abgelöst und zertrümmert im Acetabulum, Schenkelhals völlig defect (primäre osteopathische Gelenkaffection). Pfanne stark erweitert und perforirt. Viertägiges Fieber. Wunde bleibt klaffend; ein grosses sie ausfüllendes Blutcoagulum „organisirt" sich; die Absonderung wird rasch sehr gering und seröseiterig. 19. Nov. Lister'scher Verband weggelassen. 22. Dec. mit fistulöser Wunde im Gypsverband bei trefflichem Ernährungszustande entlassen.

Zu Haus schliesst sich die Fistel schnell. Im Frühjahr kommt der Knabe zurück und erhält einen Stützapparat, mit dem er rasch vortrefflich gehen lernt.

Im Sommer 1874, wo wir Gelegenheit hatten den Knaben wiederholt zu untersuchen, ist das functionelle Resultat folgendes: Der Knabe geht mit oder ohne Maschine gut und mit grosser Ausdauer, knickt jedoch beim Gehen mässig stark nach der operirten Seite ein. Verkürzung des resecirten Beines $1^3/_4$ Centimeter Hinsichtlich des Ernährungszustandes der Extremität findet sich links keine Differenz gegen rechts. Die Circumferenz der Oberschenkel dicht unter der Weiche beträgt beiderseits 31 Centim. Die Stellung der resecirten Extremität ist eine völlig normale. Die activen Bewegungen können in dem resecirten Fussgelenk fast genau bis zu den normalen Grenzen, die Flexion also beispielsweise activ weiter als bis zu einem rechten Winkel geführt werden. Doch erfolgen dieselben mit etwas geringerer Kraft und Schnelligkeit. Das functionelle Resultat darf demnach wohl als ein brillantes bezeichnet werden.

8. Marie Schilling, $2^3/_4$ Jahr alt, aus Halle, erkrankte Anfang September 1873 unter mässig intensiven Symptomen an Typhus, an dem sie von Herrn Privatdoc. Dr. *W. Franke* behandelt wurde. In der Reconvalescenz — Ende der fünften Woche — traten die ersten Symptome einer acut verlaufenden Coxitis hervor. Schwellung der Inguinalgegend, nächtliche Muskelzuckungen, Flexionscontractur und erhebliches Fieber stellten sich ein, und ging die Kleine am 2. Nov. 73 in unsere Behandlung über. Trotz Gewichtsextension, Eis und zweimaliger Punktion des Gelenks mit der Saugspritze, von denen nur die zweite schleimigen Eiter entleert,* nehmen die Symptome continuirlich zu. Ende November wird die Fossa iliaca gespannt und man fühlt einen harten kugligen Abscess an der Rückseite der Pfanne, der rasch die für das kleine Kind ungewöhnliche Grösse einer Männerfaust gewinnt. Am 7. Jan. 74 Resection des Hüftgelenks. In der Chloroformnarcose fühlt man jetzt deutlich Crepitation im Gelenk und kann man den Gelenkkopf ohne Gewalt luxiren und reponiren. Auch ist hinter dem grossen Trochanter wieder Fluctuation nachweisbar. Nach der Eröffnung des Gelenks entleeren sich grosse Mengen schleimigen Eiters. Synovialis sehr stark gewulstet, weinroth. Knorpel überall bis auf eine dünne Schicht durch Maceration zerstört, an drei grossen Stellen Knochen blossliegend. Das Knochengewebe gesund, so dass an dem Ausgange der Affection von der Synovialis nicht zu zweifeln. Der Boden der Pfanne spaltförmig klaffend in Folge partieller Zerstörung der Nahtknorpel. Bei Druck auf das Abdomen fliesst aus dem grossen Iliacalabscess der Eiter im Strahle ab. Erweiterung der Perforation mit dem scharfen Löffel; Drainage. Compressivverband der Fossa iliaca; Lister. Das Kind, welches die letzten Wochen continuirlich stark gefiebert hat, fiebert auch in den nächsten drei Wochen noch weiter, obschon örtlich keine Spur von Reaction eintritt und ein pflaumengrosses Blutgerinnsel in der klaffenden, nicht genähten Wunde „sich organisirt". Die Secretion wird bald höchst unbedeutend. Iliacalabscess legt sich unter dem Druckverbande rasch an; Drainrohr nach vier Wochen weggelassen: 16. Febr. mit dem Lister'schen Verbande aufgehört. Ende des Monats Wunde vollständig vernarbt. Fuss anfangs sehr schwach, im Hüftgelenk vollkommen schlottrig, wird bei geeigneter Fixation, passiven Bewegungen, Faradisation etc. allmählich fester. Juni 74 läuft das Kind mit Schienenapparat und Sitzring bereits ohne weitere Unterstützung. Verkürzung circa 1 Zoll. Es setzt sich auf die Erde und steht allein auf, kann sich stehend soweit bücken, dass es Steine vom Boden aufhebt etc. Active Beweglichkeit noch gering: doch hebt das Kind liegend den aus dem Apparat genommenen Fuss $^3/_4$ Zoll über die Matratze. Passiv Flexion und Extension ohne Schmerz bis zu den normalen Grenzen ausführbar. Gelenk immer noch zu beweglich, wird jedoch noch continuirlich fester*).

Endlich habe ich mich in einem ganz ungewöhnlich schweren Falle von Coxitis, wo von

*) Geht gegenwärtig ohne Schienenapparat vortrefflich. Oberschenkel kann activ spitzwinklig flectirt werden. Doch erfolgen die Bewegungen noch mit erheblich geringerer Kraft. Anm. während der Correctur.

der Resection des Gelenks nichts mehr zu erhoffen war, zur Exarticulation im Hüftgelenke entschlossen und die Freude gehabt, dem Patienten das Leben zu erhalten.

Eine kurze Erwähnung dieser Beobachtung, welche den 12jährigen Knaben Gustav Jacob aus Wildschütz (aufgen. 28. Oct. 73) betrifft, findet sich schon in unserem Eingangsreferate über den Lister'schen Verband. Das rechte Hüftgelenk war seit bereits zwei Jahren aufgebrochen und vereitert. Allmählich hatten sich 9 Fisteln oder bis thalergrosse fistulöse Geschwüre gebildet, welche, an der Femoroscrotalfalte beginnend, die Wurzel der Extremität bis an die Synchondrosis sacroiliaca wie ein Gürtel umgeben. Das ganze Glied ist hier bretthart, schwielig und hat bereits eine leichte ringförmige Einschnürung erlitten, welche, wenn der Process wirklich zur Ausheilung kommen sollte, die Ernährung des Gliedes im höchsten Grade beeinträchtigen muss. Auch ist dasselbe bereits stark ödematös. Schenkelkopf fehlt, der Stumpf des Halses steht hoch oben auf dem Darmbein und fühlt man ihn, mit dem Finger in eine der Fisteln eingehend, entblösst und den Knochen an der inneren Seite bis zum Trochanter minor blossliegend. Becken an der Contactstelle mit dem Halsstumpfe cariös. Eine zweite cariöse Stelle findet sich am Sitzbein. Bein atrophisch um 3 Zoll verkürzt, stark adducirt und flectirt; Fussspitze ganz nach aussen gewandt. Höchste Abmagerung und Anämie. Urin stark eiweisshaltig. Prononcirte Hektik: Temperatur früh normal, höchstens 38, Abends 39 und etwas darüber.

Patient erhält zunächst Jodkali, worauf, wie so häufig bei Albuminurie infolge chronischer Eiterungen, das Eiweiss aus dem Urin bald schwindet, um, wenn das erstere weggelassen wird, nach 5 bis 8 Tagen, später 2 bis 3 Wochen oder selbst nach noch grösseren Intervallen wiederzukehren. Das Experiment wird in den nächsten Monaten öfter, und stets mit dem gleichen Resultate, wiederholt.

Am 2. Dec. 73 wird die Exarticulatio femoris unter Erzeugung künstlicher Ischämie nach Esmarch vorgenommen. Von der Resection ist weder für die Erhaltung des Lebens noch functionell, unserer Ansicht nach, irgend etwas zu erhoffen. Patient verliert bei der Operation noch nicht ganz eine Unze Blut. Nach einem die Weichtheile an der Grenze zwischen oberem und mittlerem Drittel des Femur bis auf den Knochen trennenden Cirkelschnitte, wird das Femur zunächst hier abgesägt und werden sämmtliche Gefässe unterbunden; dann, nach einem Längsschnitt auf der Aussenseite, das Femur in die volle Faust genommen und mit dem Raspatorium subperiosteal exstirpirt, was sich mit leichtester Mühe bewerkstelligen lässt, weil das verdickte Periost an dem atrophischen Knochen nur ganz locker haftet. Selbst die Muskelinsertionen an den Trochanteren lösen sich unter Zurücklassung einer dicken Knorpelschicht bei leichter Nachhülfe mit dem stumpfen Instrument. Pfanne und cariöse Beckenpartien werden mit dem scharfen Löffel abgeschabt, ebenso sämmtliche Fistelgänge und Abscesse; und zwar wird auf diesen Act die möglichste Sorgfalt verwendet, so dass wir jede Spur von Granulationsgewebe zu entfernen und überall den schwartigen Untergrund blosszulegen suchen.

Die Amputationswunde wird genau vernäht, da die zahlreichen und weiten Fisteln, durch die sich dicke Drainröhren bis ins Acetabulum und zu den ausgeschabten Stellen des Beckens schieben lassen, den Ausfluss der Secrete hinreichend sichern. Ausätzung der Wunde und sämmtlicher Fisteln mit Chlorzinklösung; Lister'scher Druckverband. Der Erfolg ist ein vollständiger, durchaus unerwarteter. Die Wunde heilt in voller Ausdehnung prima intentione, und auf die durch die ausgiebige Aetzung hervorgerufene starke Secretion der ersten zwei bis drei Tage folgt nun eine, wochenlang andauernde, minimale Ausscheidung einer serösschleimigen, kaum durch Eiterzellen getrübten Wundflüssigkeit. Der Stumpf zeigt die der Lister'schen Methode so eigenthümliche volle und schöne Rundung. Das Fieber behält in den ersten drei Tagen den gleichen remittirenden Charakter wie zuvor. Am vierten Tage ist Patient fieberfrei.

In der sechsten Woche erst wird vom antiseptischen zum gewöhnlichen Verbande übergegangen. Die Fisteln beginnen jetzt wieder stärker zu eitern und sehen zum Theil weniger gut aus; ein anderer Theil ist inzwischen verheilt. Der Knabe nimmt rasch an Volumen und gutem Colorit zu. In der Folge macht uns namentlich der nach dem Sistiren des Jodkaligebrauches immer wieder recidivirende, wennschon offenbar mehr und mehr abnehmende Eiweissgehalt des Urins noch zu schaffen. Einige Fisteln müssen wiederholt ausgeschabt werden, doch schreitet die Vernarbung derselben langsam vor. Von der zurückgelassenen Periostscheide aus scheint eine partielle Regeneration des Femur zu erfolgen. Der grosse Fleischkegel, den der Stumpf bildet, ist ganz steif und fühlt sich in der Tiefe knochenhart an. Sollte eine Regeneration erfolgen und der neugebildete Knochen Dauerhaftigkeit gewinnen, so könnte die Anbringung einer Prothese dadurch wesentlich erleichtert werden.

Im Laufe des Frühjahrs 1874 erholt sich der Knabe mehr und mehr. Nur noch Spuren von Eiweiss treten auf, wenn längere Zeit kein Jodkali genommen ist, verschwinden jedoch nach wenigen Tagen, sobald Patient das Mittel wieder erhält.

Die Regeneration des Knochens ist sicher. Der Stumpf ist 10 bis 11 Centimeter lang, und hat eine Circumferenz von 37 Centimeter, während das linke Femur an der gleichen Stelle — dicht unter dem Poupart'schen Bande — nur 33 Centimeter misst.

Anfang August 1874 wird Patient auf einige Zeit nach Haus entlassen; eine Anzahl Fisteln sind immer noch nicht geschlossen, produciren jedoch sehr wenig Secret. Allgemeinbefinden vortrefflich. Urin frei von Eiweiss.

Mitte September 1874. Status idem. Die Untersuchung des Stumpfes mit Acupuncturnadeln weist eine sehr massive Knochenneubildung nach. Das regenerirte Femurstück mag etwa 8 bis 10 Centimeter lang und mindestens 3 bis 4 Centimeter dick sein. Albuminurie nicht wieder eingetreten.

Kniegelenk (132 Fälle).

Affectionen des Kniegelenks wurden 132 behandelt.

Als acute Kniegelenksentzündungen sind 15 Fälle bezeichnet, und zwar handelte es sich fünfmal um Fälle von Synovitis acuta serosa, und zehnmal um acute Gelenkeiterungen. Von den letzteren betrafen zwei Beispiele jener von mir als katarrhalisch bezeichneten acuten Gelenkeiterungen bei Kindern von $^3/_4$ und noch nicht $1^1/_4$ Jahren, die rasch zum Aufbruch oder zur Incision führten, jedoch ohne Ankylose und mit relativ geringer Störung der Gelenkbewegungen zur Ausheilung kamen. In zwei weiteren Fällen waren es acute, im Puerperium entstandene Gelenkeiterungen. Sämmtliche zehn Kranke genasen. Ein Theil der bezüglichen Beobachtungen wird weiter unten bei Besprechung der von uns im Berichtsjahre mehrfach versuchten Drainirung des Kniegelenkes referirt werden; der Rest bezieht sich meist auf poliklinisch behandelte Fälle, über die nur vereinzelte Notizen vorliegen.

Acute katarrhalische Gelenkeiterungen bei kleinen Kindern:

1. Carl Schönbrot, 9 Monate alt, ein durchaus gesundes und blühendes Kind erkrankte am 3. April 73 ohne bekannte Ursache an einer acuten Entzündung des rechten Kniegelenks. Es schreit Tag und Nacht; das Gelenk schwillt mehr und mehr an und wird roth und glänzend. Am 11. oder 12. April wird bereits oberhalb der Bursa extensorum incidirt und entleeren sich grosse Eitermassen mit rascher Erleichterung des Zustandes. Extremität auf Guttaperchaschiene mit Heftpflaster fixirt, modificirter Lister'scher Verband, Ausspritzungen mit Carbolsäure. Am 29. April ist infolge von Eiterretention das Befinden wieder schlechter; neue Incision in der Kniekehle. Von da ab rasche Reconvalescenz. Am 7. Mai sind beide Incisionsöffnungen dauernd geschlossen; Heftpflasterverband, der das ganze Knie einhüllt. Am 25. Juni kann das Knie spontan so weit wie das gesunde flectirt, jedoch nur bis etwa 130 ^{0} extendirt werden; der kleine Patient hat sich völlig erholt. Schienenapparat. December 73 fing das bis dahin davon zurückgehaltene Kind an zu gehen; das Gelenk soll fast ebenso beweglich sein wie das gesunde, jedoch noch nicht vollständig gestreckt werden können.

2. Hildegard Ehrich, 1 Jahr 10 Wochen alt, erkrankte in den letzten Tagen des Februar 73 an acuter Eiterung des linken Kniegelenks. Am Ende der zweiten Woche Incision über der Patella, und bald darauf auch noch an der inneren Seite. Profuse Eiterung. Nach 7—8 Wochen verheilen die Incisionsöffnungen, doch bleibt das Knie zunächst in spitzwinkliger Flexionsstellung fixirt. Anfang Juli 73 wird dasselbe behufs Streckung des Knies aufgenommen; die Contractur wird in wenigen Tagen durch Gewichtsextension beseitigt, darauf ein Schienenapparat mit Schraube angewandt, in dem das Knie bald mehr in extendirter, bald mehr in flectirter Stellung fixirt wird. Anfang August mit völlig gestrecktem Knie entlassen, Flexion activ bis 90, Extension jedoch nur bis 135 ^{0} möglich. Passive Bewegungen sollen fortgesetzt werden. Nach brieflichen Nachrichten vom 24. Febr. 74 soll sich die Brauchbarkeit und Beweglichkeit des Knies noch erheblich gebessert haben, und das Kindchen sehr gut gehen.

In einem dritten Falle hatten wir Gelegenheit, ein im siebenten Jahre stehendes Kind, welches in den ersten Lebenswochen eine derartige acute Kniegelenkseiterung durchgemacht, bei dem jedoch nicht ganz unbedeutende Störungen zurückgeblieben waren, zu untersuchen.

3. Marie Deeke, $6^1/_2$ Jahr alt. Die acute Gelenkvereiterung betraf hier das rechte Knie, und trat, als das Kind 10 Wochen alt war, ein. Das Gelenk wurde rasch dick und heiss und musste bald

an zwei Stellen incidirt werden, worauf grosse Massen Eiters entleert wurden. Die Eiterung hielt drei Wochen an, und als sie nach dieser Zeit aufhörte, blieb eine spitzwinklige Contractur zurück, welche auf orthopädischem Wege allmählich gebessert, nie jedoch völlig beseitigt wurde.

Bei der Untersuchung des Kindes (November 73) kann das erkrankt gewesene Kniegelenk mit mässiger Kraft activ bewegt werden und erfolgen die Gelenkbewegungen glatt und ohne Crepitation; doch ist das Kind nicht im Stande, das Gelenk activ über 120° hinaus zu strecken, während man passiv ohne erhebliche Kraftentfaltung die fast völlige Streckung erreicht. Eigenthümlich ist die Verbildung der Kniegelenksepiphyse des Femur. Die Condylen erscheinen von vorn nach hinten abgeplattet, der die Patella tragende Theil der Gelenkfläche sehr verbreitert. Die im Wachsthum deutlich zurückgebliebene Patella liegt beweglich in einer tiefen Grube in der Mitte dieses Theiles der Gelenkfläche. Der Limbus cartilagineus tritt scharfkantig hervor. Am Caput tibiae keine Formveränderungen nachweisbar. Femur um ein Minimum, Tibia um $^1/_2$ Zoll im Längenwachsthum zurückgeblieben. Muskulatur schwächer als auf der gesunden Seite; das Kind hinkt ziemlich stark. Kniemaschiene.

Einer kurzen Erwähnung werth ist eine, nach Periostitis acuta traumatica capitis tibiae entstandene, durch die Punktion des Gelenks geheilte Knieeiterung.

Otto Krüger, 13 Jahr alt, zog sich am 11. Nov. 73 durch Fall gegen eine Tischkante eine heftige Contusion des Condylus internus tibiae sinistrae zu. Ausser einem vorübergehenden Schmerz machten sich weitere Folgen zunächst nicht bemerklich. Erst nachdem er acht Tage später anhaltend — wenn schon nur auf dem Sopha — gekniet, empfand er beim Aufstehen einen sehr heftigen Schmerz und trat nun bald Röthung und Schwellung über dem Condylus internus tibiae ein, so dass er Hülfe in der chirurgischen Klinik suchte. Hier findet sich am 24. Nov. eine undeutlich fluctuirende Stelle am Condylus, der in der Ausdehnung von einem Thaler geschwollen und geröthet ist. Diagnose: traumatische Periostitis mit leichtem secundärem Ergusse in's Gelenk. Jodanstrich; Pappschienen.

29. Nov. Die Schmerzen nehmen zu; das Gelenk füllt sich praller. Eis.

2. Dec. Geschwulst des Gelenkes immer noch zunehmend. Lebhaftes Fieber. Die Leistendrüsen intumesciren.

4. Dec. Gelenkkapsel steinhart; Schmerzen trotz fortwährender Morphiuminjectionen unerträglich. Temperatur 40,0—40,8. Da die Berstung der Gelenkkapsel jeden Augenblick erfolgen kann, so wird das Gelenk unter Spray mit einem sorgfältig desinficirten Troicart pungirt und werden 76 Cubikcent. seröseitriger Flüssigkeit entleert. Nach achtstündigem Stehen beträgt der eitrige Bodensatz im Glase 20 Cubikcent., das Serum 56.

5. Dec. Es ist ein sehr erheblicher Fieberabfall mit entsprechender Besserung des Allgemeinbefindens eingetreten, obgleich sich schon wieder eine nicht unerhebliche Menge Flüssigkeit im Gelenk angesammelt hat.

7. Dec. Patient ganz fieberfrei. Abnahme des Ergusses.

17. Dec. Gypsverband.

Geheilt mit frei beweglichem Gelenk. Die Periostitis des Condylus internus tibiae kam nicht zur Suppuration und zum Aufbruch. —

Einige weitere, hier nicht zu verrechnende Fälle acuter Kniegelenksentzündungen sind an anderen Orten dieses Berichtes mitgetheilt:

Acute Kniegelenksvereiterung, ein vereitertes traumatisches Aneurisma der A. tibialis postica complicirend. Heilung. Pag. 128. Beob. 5.

Acute Vereiterung des Kniegelenks nach offenem Splitterbruch der Patella. Heilung ohne Ankylose. Pag. 99.

Operation eines Kniegelenkkörpers; Kniegelenkseiterung; Heilung ohne bleibende Störung der Function des Gelenks. Pag. 184.

Gleichzeitige acute Vereiterung des Fuss- und Kniegelenkes derselben Seite infolge von Erysipel mit tödtlichem Ausgange. Pag. 52 Beob. 29.

Acute spontane Verjauchung des Hüft- und des Kniegelenkes mit Bildung von Zersetzungsgasen in dem geschlossenen Gelenke; Tod. Pag. 158.

An fungösen Entzündungen des Kniegelenks wurden 46 Kranke behandelt. Bei zweien wurde die Resection des Kniegelenks gemacht, einmal mit Erfolg, einmal mit tödtlichem Ausgange ‚an Tuberculose'. Ausserdem starben noch zwei Kranke an Lungenphthise und einer an acuter Pleuropneumonie. Bei einem der an Lungentuberculose, sowie bei dem an acuter nicht

septischer oder pyämischer) Pleuropneumonie Verstorbenen war bei noch geschlossenem Gelenk die Doppelincision und Drainage versucht worden, ohne dass dieser operative Eingriff unserer Ueberzeugung nach irgend welchen Einfluss auf den lethalen Ausgang gehabt hätte. Wir kommen später auf diese Fälle noch einmal zurück. Es ist kaum nöthig zu sagen, dass der angegebenen geringen Mortalität (4:46) irgend welcher Werth nicht beizumessen ist, da nur ein sehr kleiner Theil der betreffenden Erkrankungen in dem Berichtsjahre zum definitiven Abschluss kam, und gewiss noch das eine oder das andere, selbst der in gutem Zustande und mit bester Prognose in Gypsverbänden oder Schienenapparaten als wesentlich gebessert oder fast geheilt entlassenen Individuen später zu Grunde gehen wird.

Von den 4 bis jetzt tödtlich verlaufenen Fällen folgen also die Krankengeschichten der beiden mit der Drainage behandelten weiter unten; ebenso die tödtlich verlaufene Knieresection und ist hier nur eine kurze Notiz über den vierten lethalen Fall zu geben:

Johann Dittrich, 37 Jahr alt, Schlosser aus Thale. Aufgen. 3. Juli 73. Spontan erkrankt vor $1^1/_2$ Jahren. Vergebliche Behandlung, meist in festen Verbänden. Bei der Aufnahme findet sich am linken Knie gleichzeitig eine sehr beträchtliche periarticuläre Gewebsneubildung und ein grosser, intraarticulärer eitriger Erguss. Lungenphthise mit Infiltration des linken oberen Lappens; hektisches Fieber. 15. Juli erfolglose Punction des Gelenkes und Entleerung von serösem Eiter mit käsigen Flocken, der sich rasch in vermehrter Menge wieder ansammelt. Profuse Nachtschweisse. Ungeheilt entlassen 8. Aug. Bald darauf zu Hause an fortschreitender Lungenphthise gestorben.

Kniegelenksresectionen:

1. Fungöse Entzündung des Kniegelenks mit bedeutendem eiterigen Erguss. Vergebliche Drainage des Gelenks. Resection. Tod. Allgemeine Tuberculose. Lucius Zimmermann, 9 Jahr alt, aus Dederstedt, bereits zu wiederholten Malen ohne jeden Erfolg an fungöser Entzündung des linken Knies von uns behandelt, zeitweilig nach Haus entlassen und dann in verschlechtertem Zustande neu aufgenommen. Starker Erguss im Gelenk, der durch Punktion mit dem Troikart als eitrig erwiesen wird. Hohes Fieber. Am 10. März Doppelincision zu beiden Seiten des Gelenks, Auswaschung mit Carbolsäure und Durchführung von zwei Drainröhren quer durch das Gelenk. Lister'scher Verband. Der Zustand ändert sich nicht, die Eiterung aus dem Gelenk sehr gering und von guter Beschaffenheit, aber das Fieber — welches offenbar vielmehr von der nicht erkannten Tuberculose abhängt — bleibt gleich hoch, und der Knabe kommt immer mehr herunter. Am 21. April Resection des Kniegelenks, wobei sich wiederum die Synovialis dicht von grossen, graugelben Tuberkeleruptionen besetzt zeigt Aseptischer, local reactionsloser Verlauf, während das Fieber fortwährend hoch bleibt. Am 30. April schon erfolgte der Tod. Die Autopsie wies eine sehr gleichmässige, noch nirgends zur Ulceration gekommene Tuberkulose der Lungen, des Darmes, der Leber etc. nach. Es hätte also hier jeder operative Eingriff unterbleiben sollen.

2. Caries des Kniegelenks. Resectio genu mit Evidement des Femur und Eröffnung der Markhöhle; ungewöhnlich rasche Heilung. Hermann Haubenreisser, 7 Jahr alt. Schwere fungöse Entzündung des rechten Kniegelenks, seit 4 Jahren bestehend und zuerst acut, durch Fall auf's Knie, entstanden. Bei der Aufnahme 10. Juni 73 Contractur von 135° mit fast totaler Luxation der Tibia nach hinten. Gelenk von ganz weichen periarticulären Gewebsmassen umhüllt. Condylen des Femur sehr vergrössert, Tibiakopf ganz atrophisch; im Gelenk selbst ausgedehnte Caries. Amputatio femoris von den Aeltern abgelehnt, daher am 10. Oct. Resectio genu. Femur mit dem Messer oberhalb des Fugenknorpels abgetragen, worauf sich das Markgewebe in hohem Grade erweicht und missfarbig zeigt. Es wird daher das Femur noch 2 Centimeter weit ausgeschabt, wobei die Markhöhle eröffnet wird und aussen nur eine dünne Lage von Substantia compacta stehen bleibt. Dagegen braucht die Gelenkfläche der Tibia nur abgeschabt zu werden. Unterbrochener Gypsverband mit Eisenklammern; antiseptisches Verfahren.

11. Oct. Starke febrile Reaction ohne örtliche Veränderungen an der Wunde, die so gut wie nicht secernirt. Auch in den nächsten Tagen noch bleibt die Temperatur hoch; die Wunde verheilt bis auf zwei enge Fisteln an ihren beiden Enden, wo die Drainröhrenstücke liegen, prima intentione. Die Secretion bleibt minimal; Drainröhren bereits am neunten Tage entfernt.

23. Oct. Patient fieberlos; die Heilung ist — 12 Tage nach der Operation — so gut wie beendet. Nur auf der inneren Seite des Gelenks kommen bei starkem Druck einige Tropfen Secret aus einer feinen Fistel hervor.

24. Oct. Patient hebt das Bein im Gypsverbande rasch bis zur Verticalen empor.

20. Nov. Befinden unverändert gut. Die Verbindung im Kniegelenk ist jedoch — der fast zu geringen örtlichen Reaction entsprechend — noch sehr beweglich.

26. Nov. Im Gypsverbande entlassen.

April 74. Gelenk erheblich fester geworden, wenn schon immer noch etwas beweglich. Stellung der Gelenkenden zu einander sehr gut. Neuer Gypsverband.

Juni 74. Die Festigkeit der Verbindung der Gelenkenden nimmt noch zu, obschon passiv immer noch etwas Beweglichkeit nachweisbar ist. Patient beginnt im Schienenapparate zu gehen. Ernährung der Extremität vorzüglich. Verkürzung = $5^1/_2$ Centimeter.

Bereits bei Gelegenheit einer Besprechung der Resectionen an der unteren Extremität (Sammlung klinischer Vorträge No. 51) habe ich darauf hingewiesen, dass das functionelle Resultat nach Kniegelenksresectionen zuweilen noch hinterher dadurch beeinträchtigt wird, dass das in gestreckter Stellung verheilte Knie eine Winkelstellung einnimmt. Es kann dies selbst dann geschehen, wenn die Verbindung eine so feste war, dass man sie für eine knöcherne halten zu müssen glaubte; und die Curvatur kann sich sogar dann ausbilden, wenn die Extremität inzwischen mehrere Jahre hindurch mit Hülfe eines Schienenapparates in gestreckter Stellung erhalten worden war. Es ist daher wünschenswerth, die Kranken darauf aufmerksam zu machen, dass sie später, wenn sie den Apparat ablegen, sorgfältig auf Form und Stellung der Gelenkenden und eine etwa entstehende Verkrümmung achten, um nöthigenfalls den Schienenapparat sofort wieder anzulegen oder chirurgische Hülfe in Anspruch zu nehmen.

Leider hatten wir im Berichtsjahre zweimal Gelegenheit, derartige spätere Misserfolge bei früher im Kniegelenk resecirten und anscheinend in gutem Zustande entlassenen Patienten zu constatiren. In dem einen Falle war die erst im dritten und vierten Jahre nach der Operation entstandene Winkelstellung eine sehr beträchtliche, in dem zweiten zwar die Verkrümmung eine unbedeutende, dafür hatte sich aber nachträglich noch eine totale Luxation der Tibia nach hinten entwickelt.

3. Clara Hoyer, 15 Jahr alt, Gastwirthstochter aus Gerbstedt. Aufgen. 29. Juli 73. Entl. 13. Dec. 73. Sommer 67 von mir wegen Caries des rechten Kniegelenks resecirt. Die Gelenkgegend war damals von mehr als einem Dutzend von Fisteln durchbohrt, die cariöse Zerstörung der Knochen gleichzeitig eine sehr intensive und sehr ausgedehnte, so dass viel Knochen weggenommen werden musste Die Heilung ging sehr langsam vorwärts und eine Anzahl Fisteln blieben offen, aber die Verbindung der Knochen wurde eine sehr feste, die Stellung der Knochen zu einander war eine sehr gute. Das Bein stand in fast vollständig gestreckter Stellung und im Frühjahr 68 war die Kleine im Stande mit einem Schienenapparate und erhöhter Sohle zu gehen.

Zwei Jahre später — Sommer 69 — wird sie noch einmal in die Klinik gebracht, weil verschiedene Fisteln am Knie fortbestehen und werden Ausschabungen und Aetzungen vorgenommen. Die Kranke trägt den Schienenapparat fort und geht rasch und ohne Schmerzen. Lage und Stellung der resecirten Gelenksenden haben sich nicht verändert.

Bald nach der Entlassung wird der Apparat dauernd abgelegt und bildet sich von nun an eine wachsende Winkelstellung des Kniegelenkes aus, gegen die leider nichts unternommen wird. Patientin ist, stark hinkend, den ganzen Tag auf den Füssen und macht weite Wege. Nachdem mir von anderer Seite Mittheilungen über das wenig günstige Schlussresultat dieser Resection zugegangen, gelang es endlich die Mutter zu bestimmen, das Kind der Klinik noch einmal zuzuführen.

Bei der jetzt — sechs Jahre nach der Operation — vorgenommenen Untersuchung sind zunächst immer noch einige, wenn gleich kaum oder wenigstens nur zeitweis secernirende Fisteln am Knie vorhanden. Das Mädchen ist gross und stark geworden; das resecirte Kniegelenk in rechtwinkliger Stellung fest ankylosirt. Gleichzeitig hat sich die Tibia etwas nach aussen subluxirt, während früher die Resectionsflächen genau aufeinander adaptirt standen. Die Verkürzung des Femur beträgt 9, die der Tibia $7^1/_2$ Centimeter; aber auch die Sohle des resecirten Fusses ist um 3 Centimeter kürzer und um 1 Cen-

timeter schmäler, und selbst die entsprechende Beckenhälfte ist deutlich kleiner, atrophisch. — Ausserdem hat der Fuss infolge des Gehens auf der Spitze eine Equinus-Stellung angenommen.

Eine mehrmonatliche Gewichtsbehandlung mit Anwendung der schwersten Belastungen ändert an dem Winkel nichts und würde man auch jetzt die Verbindung für eine synostotische halten. Doch geht das Mädchen mit einer geeigneten Prothese recht gut.

4. Wilhelm Hofmann, aus Merseburg, damals 6 Jahr alt, am 6. Juni 72 von mir wegen fistulöser Caries, spitzwinkliger Contractur und totaler Luxation der Tibia nach hinten im Kniegelenke resecirt. Die Affection bestand seit $3^1/_2$ Jahren und war Patient lange Zeit hindurch vergeblich mit Gypsverbänden, Gewichtsextension, gewaltsamer Reduction etc. behandelt worden.

Ausgedehnte Resection, bei der eine ausgesprochene und vom unbewaffneten Auge leicht erkennbare Miliartuberculose der Synovialis mit sehr dicht stehenden Tuberkelgranulationen nachgewiesen wird. Gypsverband mit grossem vorderem Fenster und Eisenklammer; offene Wundbehandlung. Geringe Reaction. Doch erfolgt die definitive Heilung nur langsam, indem namentlich an den beiden Wundwinkeln (vorderer Bogenschnitt unterhalb der Patella) verschiedene Fisteln zurückbleiben, die wiederholte Auslöffelungen benöthigen. Fünf Monate nach der Operation hat sich die letzte Fistel geschlossen und wird der Knabe, der mit Hülfe eines Schienenapparates und einer erhöhten Sohle sehr gut geht, entlassen. Ober- und Unterschenkel stehen in minimaler Flexion zu einander und erscheint die Verbindung derselben eine so feste, dass nicht daran gedacht wird, ihren synostotischen Charakter zu bezweifeln. Auch die Stellung der Sägeflächen von Femur und Tibia zu einander lässt nichts zu wünschen übrig; denn wenn auch das Femur vorn etwas prominirt, so erscheint dies wegen der bei der Resection nachgewiesenen ausserordentlichen Differenz im Querschnitt von Femur und Tibia unvermeidlich. Denn der Kopf der Tibia, der in luxirter Stellung mehrere Jahre hinter der Epiphyse des Femur, geradezu eingeklemmt, gestanden, fand sich im höchsten Grade verkleinert und atrophisch, während die Femoralcondylen umgekehrt zu voluminös erschienen.

Leider wurde zu Haus der Schienenapparat noch vor Jahresfrist als defect bei Seite geworfen, und bildete sich nun im Laufe des Spätsommers 73 bei dem den ganzen Tag über ohne jede Unterstützung des resecirten Gelenkes sich umher bewegenden Knaben allmählich und ohne die geringsten Schmerzen eine vollständige Verschiebung der anscheinend so fest mit einander verbundenen Resectionsflächen aus, indem die Tibia wieder vollständig nach hinten luxirte und das resecirte Gelenk ausserdem eine leichte Flexions- und gleichzeitig Varusstellung einnahm. Der Knabe war während dieser Zeit nie am Gehen behindert, machte vielmehr die weitesten Wege. Nach Angabe der Schwester des Kranken soll die Deformität seit Ende 73 sich nicht weiter gesteigert haben.

Fig. 1 Taf. III zeigt die erst im Sommer 74 aufgenommene Photographie. Die Ankylose im Kniegelenk ist eine so feste, dass man sie auch jetzt noch für eine knöcherne erklären möchte. Der Flexionswinkel, den Femur und Tibia bilden, beträgt circa 160^0. Die Sägefläche der Tibia steht mit der des Femur an keinem Punkte mehr in Contact, vielmehr hat sich die Tibia noch um mindestens 2 Centimeter an der Rückfläche des Oberschenkels hinaufgeschoben. Das untere Ende des Femur springt dem entsprechend an der Vorderfläche des Beins stark hervor. Die Verkürzung der Tibia beträgt 7, die des Femur nur 3 Centimeter. Trotzdem ist die Muskulatur des Femur, da sie wegen des unbeweglichen Kniegelenkes nicht functionirt, sehr atrophisch, die des Unterschenkels aber so kräftig entwickelt, dass kaum eine Differenz zwischen beiden Seiten besteht. Die Planta pedis des resecirten Fusses ist 2 Centim. kürzer als die des gesunden, was sich jedenfalls nur auf die lange Inactivität vor der Resection bezieht. (Angaben über die Grössenverhältnisse der verschiedenen Abschnitte der resecirten Extremität vor der Operation fehlen.) Patient benutzt trotz der sehr starken Verkürzung momentan nicht einmal eine erhöhte Sohle und hinkt daher stark. Dies hindert ihn jedoch nicht die weitesten Wege zu unternehmen. — Sein Aussehen ist blühend und frisch. Keine Indicien für sich entwickelnde Tuberculose innerer Organe. Keine Erscheinungen von Scrophulose. Aeltern und Geschwister ebenfalls frei von letztgenannten beiden Affectionen.

34 Fälle sind in den Journalen einfach als: „Hydarthros genu“ aufgeführt; doch handelt es sich um Erkrankungen sehr verschiedener Bedeutung, die eben nur das Gemeinsame hatten, dass ein erheblicherer Kapselerguss wahrzunehmen war, markirte Entzündungssymptome hingegen zur Zeit, wo die Kranken in Behandlung traten, nicht mehr bestanden. In der Mehrzahl der Fälle war die Ursache wohl ein Trauma, welches zu einem acuten Erguss in den Gelenkraum führte, der nach Ablauf der entzündlichen Erscheinungen stationär blieb. Dass unserer Ansicht nach voluminösere in die Gelenkhöhle erfolgende Blutergüsse der Resorption grosse Schwierigkeiten bereiten und leicht chronische Hydarthrosen zurücklassen, ist bereits früher erwähnt

worden. — Drei Mal war die Ursache einer chronischen oder wenigstens einer wiederholt recidivirenden Synovitis serosa, die nach einer seit längerer Zeit consolidirten Fractur zurückgebliebene Rigidität des Kniegelenks*), und zwar handelte es sich einmal um eine Unterschenkel- und zweimal um Oberschenkelfracturen. Alle drei Kranken waren an den betreffenden Verletzungen nicht von uns behandelt worden.

1. Fr. Habich aus Gollma, 32 Jahr alt. Schiefbruch des linken Unterschenkels in der Mitte, seit 6 Wochen consolidirt; 13 Wochen mit Gypsverbänden, die bis über das Knie hinaufreichten, behandelt. Verkürzung 2 Centimeter. Seit den ersten Gehversuchen Hydarthros genu mit wechselnder Füllung des Gelenkes und ebenso wechselnden Beschwerden. Gelenk noch steif, kann noch nicht bis zum rechten Winkel flectirt werden, auch zu Zeiten, wo der Erguss weniger reichlich ist, wie am Tage der ersten Untersuchung des Kranken (2. Mai 73). Gummikappe, passive Bewegungen, Jodpinselungen. Geheilt.

2. M., circa 30 Jahr alter Landwirth. Seit elf Monaten consolidirte Fractur des linken Oberschenkels an der Grenze von mittlerem und oberem Drittel. Patient ist auf dem Lande 14 Wochen mit Pappschienen behandelt worden, welche die Extremität bis zur Mitte des Unterschenkels herab einhüllten. Verkürzung fast $1^1/_2$ Zoll, Fusspitze mässig evertirt, auch leichte Winkelstellung der Fragmente nach aussen. Gang stark hinkend trotz erhöhter Sohle. Der noch jetzt bestehende Erguss im Kniegelenk wurde wenige Tage, nachdem der Verband definitiv abgenommen worden war, bemerkt und ist seitdem nicht wieder ganz geschwunden, obwohl auch hier angegeben wird, dass die Geschwulst des Knies eine wechselnde sei, und namentlich nach Anstrengungen deutlicher hervortrete. Patient klagt besonders zu solchen Zeiten über ziehende Schmerzen und selbst über Hitzegefühl im Knie. Momentan (3. Febr. 73) ist gerade die Füllung des Gelenkes eine geringe, wenn schon das Vorhandensein einer abnormen Menge von Synovia keinem Zweifel unterliegt; viel wichtiger ist jedoch, dass die Bänder bereits eine starke Dehnung erlitten haben und in gestreckter Stellung des Knies leichte Abductions- und Adductionsbewegungen erlauben, wobei die Gelenkflächen zum klappenden Gegeneinanderschlagen gebracht werden können. Ebenso kann das Knie nur bis etwa 100 Grad flectirt werden. Es werden dem Kranken tägliche Uebungen mit einer Bonnet'schen Selbstbewegungsmaschine empfohlen, um die Gelenksteifigkeit zu beseitigen und gleichzeitig ein articulirter Schienenapparat verordnet, der seitliche Abweichungen des Kniegelenks verhindern soll. Nach fast halbjähriger Behandlung sind die Gelenkbewegungen frei und Patient, wie es scheint, geheilt; doch trägt er den Schienenapparat noch fort.

3. Carl Rothe, Gastwirth aus Edersleben, 46 Jahr alt, erlitt vor neun Jahren bei dem Zusammensturz eines Hauses einen Schiefbruch in der Mitte des rechten Oberschenkels, der mit $2^1/_2$ Zoll Verkürzung heilte. Die Behandlung bestand in der Anlegung eines Pappschienenverbandes, der 10 Wochen liegen blieb. Nach der Consolidation blieb das Kniegelenk etwas geschwollen und steif und konnte nie wieder so weit flectirt werden, als das gesunde. Patient hatte oft über leichte Empfindungen im Gelenk zu klagen und bei Bewegungen das Gefühl von Crepitation. Im Laufe der Jahre verschlimmerte sich der Zustand sehr langsam; das Gehen, durch die starke Verkürzung des Beines schon sehr behindert, wurde immer beschwerlicher. Die Schmerzen im Knie traten schon nach leichteren Anstrengungen ein. Im Herbst 72 erfolgte ohne bekannte Ursache eine plötzliche, sehr bedeutende Verschlimmerung, indem sich ein sehr grosser Hydarthros in dem kranken Gelenk entwickelte. Einreibungen verschiedener Art, Dampfbäder und Douchen verschlimmerten das Uebel.

Bei der Aufnahme des Kranken am 6. Aug. 73 findet sich im Gelenk ein colossaler Erguss. Bei Bewegungen starke Crepitation, so dass ausgedehnte Knorpelverluste angenommen werden müssen. Der Limbus cartilagineus überall leicht verdickt und stellenweis uneben anzufühlen, (erster Beginn von Arthritis deformans.) Flexion nur bis 120° möglich. Bänder sehr gedehnt, das Gelenk im Sinne der Abduction und Adduction sehr wacklig.

Fünfmonatliche Behandlung mit comprimirten Kleisterwatteverbänden. Am 5. Dec. ist der Erguss vollständig resorbirt. Patient erhält einen articulirten, im Knie beweglichen Schienenapparat.

Ich lasse es dahingestellt, ob dieser Fall ganz hierher gehört. Denn neben der $2^1/_2$zölligen Verkürzung war hier noch eine nicht ganz unerhebliche Dislocation der Fragmente «ad axin» mit nach aussen gerichtetem Scheitel vorhanden, wodurch die Extremität im Ganzen und Grossen eine Stellung wie bei Genu varum erhielt. Der Belastungsdruck musste demnach auf das Kniegelenk

*) Siehe *R. Volkmann*: Ueber den Hydarthros steif gehaltener Gelenke: Berliner klinische Wochenschrift 1870, No. 30 und 31.

sehr ungleich einwirken und das äussere Seitenband einer continuirlichen, ziemlich starken Spannung ausgesetzt sein. Es ist möglich, dass diese Verhältnisse als Hauptursache der chronischen Entzündung zu betrachten sind. Auf der andern Seite mehren sich unsere Erfahrungen in Betreff der schädlichen Wirkungen monatelanger Immobilisirung gesunder Gelenke und ganz besonders des Knies mit jedem Jahre. Geradezu mit Schrecken habe ich es constatirt ein wie kleiner Theil von Schussverletzten mit Fracturen des Oberschenkels die hier so oft unvermeidliche, monatelange Immobilisirung verträgt, ohne ernstliche Störungen im Kniegelenk zurückzubehalten. Schwere Formen der Rigidität und selbst eigentliche Ankylosen, ausgiebige Knorpelverluste, Dehnungen der Bänder bis zum Wackligwerden des Gelenks, chronisch entzündliche Zustände mit abwechselnden Steigerungen und abwechselnden Nachlässen, Kapselverdickungen, Hydarthrosen u. s. w. sind leider die ganz gewöhnlichen Vorkommnisse, und tragen noch ein Erhebliches dazu bei den Gebrauch der ohnedies verkürzten, in Dislocation geheilten und muskelschwachen Glieder zu erschweren.

Chronische Kniegelenksentzündungen mit leichter Kapselverdickung und geringer Behinderung der Gelenkbewegungen, seit längerer Zeit bestehend, wie sie von den älteren Chirurgen als chronische rheumatische Gelenkentzündungen bezeichnet wurden, Affectionen die keine Neigung haben Eiter oder Granulationsgewebe zu produciren, kamen in vierzehn Fällen vor, sämmtlich bei Leuten die über dreissig Jahre alt waren. Die Behandlung bestand besonders im Gebrauch der kalten Douche, sodann in Bädern, systematischen passiven Bewegungen, in einzelnen Fällen Jodpinselungen, Kniekappen etc. etc. Vollständige Heilung wurde wohl kaum erzielt, meist nur mehr oder minder erhebliche Besserung.

Kniegelenksankylosen in curvirter Stellung nach völlig abgelaufenen Gelenkentzündungen kamen zwölfmal zur Behandlung und zwar war die Ursache in sieben Fällen eine traumatische und einmal eine acute puerperale Gelenkeiterung, während es sich bei den vier letzten Kranken um ausgeheilte fungöse Gelenkaffectionen handelte. Bei sämmtlichen Patienten war die Fixation des Gelenks in seiner fehlerhaften Stellung eine so feste, dass das Brisement forcé zu Hülfe genommen werden musste. War durch dieses letztere die Winkelstellung erst vermindert, das Gelenk etwas beweglicher geworden, so wurde meist zur permanenten Extension mit Gewichten übergegangen und durch dieselbe die Streckung vollendet, oder namentlich auch eine noch vorhandene Luxation oder Subluxation der Tibia nach hinten beseitigt oder wenigstens gebessert. Gerade in Betreff des letzten Punktes dürfen die Resultate als sehr günstige bezeichnet werden. Das von uns angewandte Verfahren, bei dem ein dreifacher Gewichtszug benutzt wird, indem der Kopf der Tibia nach vorn und die Condylen des Femur nach hinten gezogen werden, während ein drittes Gewicht den Zug in gewöhnlicher Weise in der Längsachse des Gliedes ausübt, ist bereits früher von *Schede**) und mir**) beschrieben und durch eine beigefügte Zeichnung illustrirt worden. Ich will daher hier nur erwähnen, dass wir, um zum Ziele zu kommen, oft ungemeine schwere Belastungen anwandten, dass dieselben jedoch von den Kranken bei gradueller Steigerung und zweckmässiger Einrichtung des Verbandes gut vertragen wurden. Mehrfach musste, wenn bei Anwendung der Gewichtsextension die Correction der fehlerhaften Stellung der Gelenkenden keine weiteren Fortschritte machte, noch ein zweites, ja ein drittes Brisement forcé intercalirt werden, um für den einfachen Zug unüberwindliche, neu sich entgegenstellende Hindernisse zu beseitigen. Ueberhaupt haben wir es in schweren, und namentlich

*) *M. Schede*, v. Langenbeck's Archiv, Bd. XII, pag. 959, Fig. 4.

**) *R. Volkmann*, Krankheiten der Bewegungsorgane, pag. 751, Fig 162.

in mit partieller Luxation des Tibiakopfes nach hinten verbundenen Fällen von Kniegelenksankylose mehr und mehr aufgegeben, durch das Brisement forcé rasch grosse Resultate zu erzielen und rasch volle oder nahezu volle Streckungen zu gewinnen, sondern dasselbe, wie schon angedeutet, mehr dazu benutzt das Gelenk beweglich und der allmählichen Extension zugänglich zu machen.

Genauere Notizen kann ich nur über folgende Kranke geben:

1. Ankylose nach puerperaler Gonitis; ungewöhnlich schwerer Fall. Frau A. Krüger aus Sondershausen, 26 Jahr alt, erkrankte in der dritten Woche nach ihrer ersten, am 19. April 71 erfolgten Entbindung an acuter eitriger Entzündung des linken Kniegelenkes. Die Geburt war eine ungewöhnlich leichte gewesen und Patientin hatte bereits seit einigen Tagen das Bett verlassen, als plötzlich der Oberschenkel anschwoll und die Diagnose auf Phlegmasia alba dolens gestellt wurde. Sehr bald nahm jedoch das Uebel einen ausserordentlich schweren Verlauf: sehr hohes Fieber mit wiederholten Schüttelfrösten stellte sich ein und nach 14 Tagen wurde es klar, dass das Kniegelenk wesentlich betheiligt sei, wenn schon die in der Folge auftretenden Abscedirungen mindestens zum Theil als extra- und periarticuläre betrachtet werden müssen. Zunächst erfolgte Aufbruch mit Entleerung grosser Eitermassen dicht unter dem Poupart'schen Bande; erst später am Kniegelenk selbst und am Unterschenkel. Die Eiterung war äusserst profus; monatelang erschien es fast unmöglich, dass die zum Skelet abgemagerte, continuirlich hochfiebernde Kranke es überleben würde, und die letzte Fistel schloss sich erst nach ungefähr einem Jahre. Mittlerweile war das Kniegelenk in starker Flexionsstellung ankylosirt. Patientin erholte sich so langsam, dass sie erst Anfang April 72 nach Halle gebracht werden konnte.

Bei der Aufnahme findet sich das linke Knie in spitzwinkliger Stellung sehr fest ankylosirt, die Patella auf dem Condylus ext. femoris festgewachsen, die Tibia nach hinten subluxirt. Das Brisement forcé erfordert grosse Kraft, doch gelingt es die Patella abzusprengen und die Flexionsstellung zum grössten Theile zu beseitigen, während allerdings die Verschiebung des Tibiakopfes eher noch etwas steigt, und wird aus dem letzten Grunde von einer völligen Streckung abgesehen. Gypsverband für die ersten Wochen; sehr heftige Reaction. Es zeigt sich eine anscheinend totale Lähmung sämmtlicher den Fuss und die Zehen bewegender Muskeln, welche jedoch wider Erwarten spontan in den nächsten Monaten vollständig wieder schwindet, so dass sie doch nur durch eine heftige Zerrung, und nicht, wie wir anfangs fürchteten, durch eine bei dem Brisement forcé erfolgte Zerreissung der Nerven bedingt gewesen sein kann. Nach Abnahme des Gypsverbandes wurde der Rest der Winkelstellung und die Subluxation fast vollständig durch Gewichtszug beseitigt, so dass das Schlussresultat im Frühjahr 73 ein sehr befriedigendes ist. Patientin geht mit gestrecktem, völlig ankylosirtem und durch einen Schienenapparat gestütztem Knie ohne Beschwerde und bereits mit grosser Ausdauer. Späteren Nachrichten zufolge konnte der Apparat später abgelegt werden und hat die Gebrauchsfähigkeit der Extremität noch erheblich zugenommen.

2. Therese Reichel, 37 Jahr alt, aus Cannawurf. Aufgen. 29. April 73. Heftige Contusion des linken Kniegelenkes, wonach eine eitrige Kniegelenksentzündung entsteht, welche die Kranke ein halbes Jahr an's Bett fesselt. Bald darauf, nachdem sie sich ein wenig erholt, wird sie in die Klinik gebracht. Spitzwinklige, sehr feste Ankylose; Brisement forcé, bei dem wir uns jedoch, weil die Tibia sich sehr stark nach hinten verschiebt, mit einer mässigen Streckung begnügen. Gypsverband für die nächsten vierzehn Tage, darauf Extension mit den Gewichten. Unerwartet günstiges Resultat, da Patientin bereits am 26. Juni 73 mit steifem, aber völlig gestrecktem Knie gut gehend entlassen werden kann. Die Luxation ist bis auf einen unbedeutenden Rest beseitigt.

3. Wilhelmine Rettig, 34 Jahr, aus Harzgerode. Heftige Distorsion des rechten Kniegelenkes mit darauf folgender acuter, sehr schwerer Gelenkentzündung. Patientin kann drei Monate lang das Lager nicht verlassen, doch kommt es nicht zum Aufbruch. Bei der Aufnahme der Kranken am 15. Mai 73 findet sich das Gelenk in einem Winkel von 100° ankylosirt. Das Brisement forcé erfordert grosse Gewalt. Gypsverband mit Tretschlinge angelegt. (Billroth und Pitha's Chirurgie, Krankheiten der Bewegungsorgane, pag. 741, Fig. 156.) Später wegen zurückgebliebener leichter Subluxationsstellung Gewichtsextension. Mit ankylosirtem, völlig gestrecktem Knie gut gehend entlassen. Subluxation beseitigt.

4. Traugott Sieler, 33 Jahr, aus Sylbitz, hat sich vor 7 Monaten durch einen Beilhieb das linke Kniegelenk eröffnet und danach eine schwere Gelenkeiterung durchgemacht. Heilung mit spitzwinkliger Ankylose, deretwegen Patient am 25. Mai 73 in die Klinik aufgenommen wird. Wiederholtes Brisement forcé. Es gelingt, trotz grosser Vorsicht, nicht den Kopf der Tibia nach vorn zu bringen und entsteht eine fast totale Luxation des letzteren. Extension mit drei Gewichten unter allmählich steigender, zuletzt sehr bedeutender Belastung. Als Patient am 20. Juli 73 die Klinik verlässt, ist das

Gelenk völlig gestreckt und von der Luxation der Tibia nur noch eine geringe Andeutung vorhanden, so dass das Resultat wohl vorzüglich genannt werden darf. Patient geht mit steifem Gelenk in einem Schienenapparat ohne Beschwerden.

5. Carl Fischer, 27 Jahr alt, Fuhrmann aus Hasselfelde, zog sich am 6. März 73 eine heftige Contusion des linken Kniegelenkes mit Bluterguss in die Kapsel zu. Ein am nächsten Tage hinzugerufener sogen. Chirurg machte eine Incision in's Gelenk, worauf eine acute eitrige Gelenkentzündung mit hohem Fieber, Delirien etc. folgte. Ausgedehnte Eitersenkungen benöthigten wiederholte Incisionen; endlich erfolgte Heilung mit Ankylosirung des Gelenkes in einem Winkel von etwa 100 °. Bei der Aufnahme am 20. Aug. 73 ist Patient nur im Stande mit Krücken sich fortzubewegen. Brisement forcé mit nachfolgender Gewichtsextension. Es wird die vollständige Streckung erreicht. Bei der Entlassung des Kranken am 19. Oct. geht Patient noch etwas beschwerlich am Stock. Die Stellung der Gelenkflächen von Femur und Tibia zu einander ist eine normale.

6. Friedrich Pohlandt, 29 Jahr, aus Cöthen, Fleischergeselle, hat vor dreiviertel Jahren nach einem Messerstiche in's rechte Bein eine schwere Gelenkvereiterung durchgemacht, die nach vier Monaten mit fester Ankylose ausgeheilt ist. Bei der Aufnahme am 8. Juli 73 bildet das Kniegelenk einen Winkel von ziemlich genau 90 Grad und stehen die Gelenkenden so fest, als wenn eine Synostose vorhanden wäre. Dreimaliges Brisement forcé und dazwischen angewandte Gewichtsextension führen im Verlauf von drei Monaten die völlige Streckung herbei; doch bleibt eine sehr geringe Subluxationsstellung der Tibia nach aussen zurück. Patient beginnt sehr geringe active Bewegungen im Gelenk auszuführen und werden ihm, als er Mitte October entlassen wird, regelmässige Uebungen empfohlen. Weitere Nachrichten fehlen.

7. Louis Müller, 25 Jahr, Bergarbeiter aus Wildschütz, erlitt vor 8 Monaten eine penetrirende Wunde des rechten Kniegelenkes durch Schlag mit einem zertrümmernden Bierseidel. Vereiterung des Gelenkes; nach 22wöchentlicher schwerer Erkrankung Heilung mit rechtwinklig ankylosirtem Knie. Am 22. Juni 73 keine Spur von Bewegungen im Gelenk, Patella fest am Femur angewachsen. Brisement forcé, Absprengung der Patella mit Hammerschlag und Holzmeissel, worauf die völlige Streckung relativ leicht gelingt. Gypsverband; später Kniemaschine. Ende Juli bereits gut gehend, doch mit steifem Gelenk entlassen. Bei einer letzten Untersuchung am 4. Oct. 73 ist die Patella noch ganz beweglich und vermag Patient auch um ein Minimum das Knie zu beugen, so dass ihm fortgesetzte Uebungen und passive Bewegungen angerathen werden. Schlusserfolg unbekannt.

Ein Fall, wo bei dem Brisement forcé des Knies das Femur, ohne dass es beabsichtigt wurde, dicht über dem Kniegelenk brach, die Continuitätstrennung jedoch mit Erfolg dazu benutzt werden konnte, um der Extremität eine bessere Stellung zu geben, wird in einem späteren, der Osteoclase und Osteotomie gewidmeten Abschnitte zur Mittheilung gelangen. —

Fünf Fälle von **Arthritis deformans** betrafen vier Frauen von 56, 60, 73 und 77 Jahren, sowie einen 53jährigen Mann. Das eine Mal — bei der 73jährigen Frau — waren gleichzeitig das linke Bein und das rechte Hüftgelenk befallen; in den übrigen Fällen handelte es sich um monoarticuläre Affectionen. Von besonderem Interesse, theils wegen der ausserordentlichen Schwere der Störungen, theils wegen der Entstehung aus einem heftigen Trauma, und zwar höchst wahrscheinlich aus einer Fractur des Condylus externus femoris, war nur die folgende Beobachtung:

Karoline Klose, 77 Jahr alt, aus Halle, stürzte vor 18 Jahren heftig auf der Strasse nieder und beschädigte sich dabei das linke Kniegelenk in dem Maasse, dass sie unfähig war zu gehen oder zu stehen und nach Haus getragen wurde. Eine ärztliche Behandlung fand kaum statt: eine Diagnose der Art der stattgehabten Verletzung wurde nicht gestellt. Patientin musste lange Zeit das Bett hüten und war, als sie es endlich verliess, nur im Stande mit Hülfe eines Stockes sich fortzubewegen. Sehr bald begann jetzt der Unterschenkel in der Richtung des Genu valgum abzuweichen; Patientin hatte oft Schmerzen, das Knie schwoll namentlich nach lebhafteren Anstrengungen an, wurde mit der Zeit verdickt und bekam eine unregelmässige Form.

Bei der im November 73 vorgenommenen Untersuchung schleppt sich Patientin nur noch mit Hülfe von Krücke und Stock mühsam fort, und bietet das linke Kniegelenk die Erscheinungen der Arthritis deformans in ungewöhnlich hohem Grade dar. Gleichzeitig findet sich ein schweres Genu valgum, indem

Ober- und Unterschenkel einen nach aussen offenen Winkel von etwa 120° bilden, während die Fussspitze stark nach aussen gedreht ist. Extension und Flexion sind im Kniegelenk nur noch innerhalb weniger Grade ausführbar; hingegen kann das in dieser Richtung ganz wacklige Kniegelenk von der Patientin im Sinne der Abduction und Adduction activ, wenngleich unter stark crepitirenden Bewegungen, etwa um 30° bewegt werden. Um nicht mit steifem Knie zu sitzen, dreht daher Patientin das Femur im Hüftgelenk stark nach aussen, so dass die Abductionsknickung der Tibia als Flexion erscheint und vermehrt dieselbe soweit, dass sie, wenn man die ganz nach aussen umgeworfene Stellung der Fussspitze unberücksichtigt lässt, mit gebeugtem Knie dazusitzen scheint.

Das Kniegelenk selbst ist, wie beistehende Figur zeigt, etwa um das Doppelte verdickt. Die Epiphysen sowohl des Femur als der Tibia haben ihre typische Form gänzlich eingebüsst und sind von dicken, höckrigen Randwülsten umgeben. Dabei haben Femur und Tibia ihre gegenseitige Lage noch in der Weise verändert, dass ihre Epiphysen vielmehr neben als über einander liegen. Die Epiphyse des Femur hat sich stark nach einwärts und unten, die der Tibia nach aussen und oben verschoben. Die auf dem Holzschnitt (Fig. 11) so sehr in's Auge springende, abnorme Breite des Kniegelenkes wird daher an der inneren Seite wesentlich durch das herabgeglittene, in seiner Form sehr veränderte Gelenkende des Femur, an der äusseren Seite dagegen hauptsächlich durch den verschobenen Kopf der Tibia gebildet. Die Gelenkspalte verläuft ganz schief von innen und unten nach aussen und oben. Dabei ist der Condylus internus femoris, der kaum noch mit der Tibia in Contact steht, ungeheuer verdickt und keulenförmig verbildet. Vom Condylus externus fühlt man nur geringe, um $2^1/_2$ Zoll nach oben verschobene, besonders an der Rückfläche des Femur vorspringende Reste, und ist es am wahrscheinlichsten, dass es sich von Anfang an um eine Fractur dieses Condylus gehandelt hat. Starke Knorpelverluste und Schlifflächenbildung dürften im Gelenk vorhanden sein.

Fig. 11.

Abstrahire ich von einigen leichteren Fällen, so habe ich zweimal Gelegenheit gehabt gleich schwer veränderte Kniegelenke, in denen sich nach einer Gelenksfractur Arthritis deformans entwickelt hatte, anatomisch zu untersuchen. Beide Male war die Deformität des Knies eine entgegengesetzte, indem ein auf traumatischem Wege entstandenes Genu varum bestand; und fanden sich beide Male Absprengungen des Condylus internus tibiae vor. An dem einen Präparate war der abgebrochene Condylus internus um ein gutes Theil nach abwärts gesunken, doch aber in dislocirter Stellung knöchern wieder angeheilt. An dem zweiten, wo die gleiche Verschiebung in gesteigertem Maasse stattfand, war dies nicht der Fall, sondern nur eine pseudoligamentöse Vereinigung eingetreten.

So viel mir bekannt liegen genauere Beschreibungen solcher intraarticulärer oder ins Gelenk penetrirender Fracturen des Knies, die zur Arthritis deformans führten, bis jetzt kaum vor und da beide Präparate in mancherlei Beziehungen von Interesse sind, so nehme ich die Gelegenheit wahr sie hier abbilden zu lassen und eine kurze Beschreibung beizufügen:

1. Splitterbruch des Condylus internus tibiae; Anheilung in nach abwärts dislocirter Stellung unter Entwickelung eines Genu varum (Taf. XI, Fig. 1—?

Bei der anatomischen Untersuchung: Arthritis deformans im Stadium der allgemeinen Knorpelhyperplasie, noch ohne Blosslegung des Knochens oder Schlifffläche nbildung und ohne jegliche Erscheinungen der Atrophie und Usur.

Anamnestisch ist nur bekannt, dass das von mir bei Gelegenheit des Operationscursus acquirirte Präparat von der Leiche eines 60jährigen Zuchthäuslers stammt, der vor etwa zehn Jahren bei einem Fluchtversuche eine schwere, subcutane Verletzung des Kniegelenkes erlitten und danach eine Varusstellung des Knies mit Auftreibung der Epiphysen zurückbehalten hatte. Der Mensch soll stark gehinkt, über Steifigkeit und vielfach auch über Schmerzen im Kniegelenke geklagt haben.

Bei der Untersuchung des ebensowohl durch die starke Adductionsstellung von Femur und Tibia, als durch die Form der Epiphysen sehr auffallenden Kniegelenkes, finden sich in demselben die charakteristischen Veränderungen des deformirenden Processes. Doch beschränkt sich derselbe an allen drei Gelenktheilen: Tibia, Femur, Patella, noch ausschliesslich auf eine sehr lebhafte, zum Theil ossificirende Knorpelhyperplasie, während, was nach der Schwere des Falles durchaus ungewöhnlich ist, die sonst so rasch hinzutretenden degenerativen und atrophischen Zustände für die makroskopische Berichtigung noch ganz und gar fehlen. Es sind also nicht bloss die Gelenkränder von den charakteristischen warzigen oder grobhöckerigen, an ihrer Basis ossificirenden Knorpelwülsten umgeben, sondern auch die noch völlig erhaltenen Gelenkknorpel zeigen an ihren freien Flächen unregelmässige, drusige oder schildförmige, ja zum Theil geradezu lappige Verdickungen, die aus entzündlich gewuchertem Knorpelgewebe bestehen.

Am beträchtlichsten ist die Knorpelhyperplasie an der durch den Bruch des einen Condylus am meisten und auch am direktesten gereizten Gelenkfläche der Tibia, die übrigens schon durch das Trauma selbst sehr wesentliche Formveränderungen erlitten hat. (Taf. XI, Fig. 3.) Hier erscheint der Gelenkknorpel in seiner ganzen Ausdehnung unregelmässig verdickt, wie aufgequollen, von opakerer, mehr gelblicher Farbe, während eine grosse Anzahl einzelner Wucherungsheerde sich als rundliche, flache, aber scharf umschriebenen Bildungen von Linsen- bis Bohnengrösse 1—3 Linien über das Niveau der übrigen Knorpelfläche erheben. Einige von ihnen legen sich über die anstossende freie Knorpelfläche mit einem feinen, pilzförmig überhängenden Rande noch um ein Minimum hinüber und gewinnen dadurch den Anschein flacher, von der Gelenkfläche sich ablösender Gelenkkörper.

Was nun weiter den schon mehrfach erwähnten Condylenbruch anbelangt, so zeigt sich schon bei Betrachtung der Gelenkfläche der Tibia von oben her, dass deren innere Hälfte erheblich tiefer liegt, als die äussere. (Fig. 3.) Die Niveaudifferenz beträgt $^1/_3$ bis fast einen Zoll, insofern nämlich der abgesprengte, in toto herabgesunkene Condylus ausserdem noch schief gestellt ist und eine stark nach innen abfallende Fläche bildet. An seiner periostealen Fläche ist er ringsum von dicken Callusmassen umgeben. Sehr viel deutlicher werden die Verhältnisse auf einem Frontalschnitte des Gelenkkopfes (Fig. 2.) Man erkennt hier nicht nur den Verlauf der früheren Bruchlinie, in der, trotz einer sehr bedeutenden, weit über die nächste Umgebung der Fractur hinausgehenden, und fast die Hälfte der aufgesägten Epiphyse einnehmenden Sclerose, doch einige nicht ossificirte Partien knorpligen Callus stehen geblieben sind, sondern es zeigt sich auch noch, dass von der Mitte der Gelenkfläche eine flache, fast achtgroschenstückgrosse und $^1/_4$ Zoll dicke Knochenscheibe abgesprengt ist, welche nur durch den nicht vollständig getrennt gewesenen Knorpelüberzug und einige neue seitliche Bindegewebsadhäsionen mit dem Gelenkende in Verbindung steht. Die der Gelenkfläche parallel verlaufende Hauptbruchspalte ist klaffend und unvereinigt geblieben.

Auch die Epiphyse des Femur (Fig. 1) ist überall noch von dicken, stellenweis wie aufgequollenen Knorpellagen überzogen. Nirgends ist der Knochen blossgelegt oder hat gar Schlifffläche nbildung begonnen; doch zeigt sich hi r und da ein Anfang von Zerfaserung oder von Rauhwerden des Knorpels. An verschiedenen Stellen, und zum Theil selbst auf seinen centralsten Partien, erheben sich dagegen auch hier wieder rundliche, scharf umschriebene Hügel hyperplastischen Knorpelgewebes, die jedoch nur bis zur Grösse einer Linse heranreichen. Der Limbus cartilagineus dagegen ist in der ganzen Circumferenz zu einer wulstigen, 2—3 Linien mächtigen Lippe verdickt, an der eine grosse Reihe rundlicher, hanfkorn- bis erbsengrosser, knorpliger, oder wenigstens von Knorpel überzogener, Protuberanzen hervortreten. Ausserdem ist der gesammte, zur Aufnahme der Patella bestimmte Theil der Gelenkfläche durch in der Tiefe ossificirende Knorpelwucherung um 2—4 Linien über sein normales Niveau erhoben, so dass er die für die deformirende Entzündung des unteren Gelenkendes des Femur so charakteristische sattelförmige Auflagerung bildet.

An der Patella die gleichen Veränderungen. Am Rande ein überwallender Wulst, in der Mitte der Gelenkfläche flache Hügel wuchernden Knorpelgewebes.

Die Gelenkkapsel colossal verdickt, schwartig, zottig degenerirt; ihre Implantation am Knochen

in unregelmässige Bündel und Falten auseinander gezerrt und stark verbreitert; im Synovialsinus hier und da noch breit dem Knochen, resp. Knorpel aufsitzende, perlartige Gelenkkörper.

Die Epiphysen selbst schwer, deutlich sclerotisch; das spongiöse Gewebe engmaschiger, die Balken breiter als normal. In den Markräumen wenig Fett- und viel kleine Markzellen; alles Veränderungen, welche die traumatische Form der Arthritis deformans von der senilen sehr unterscheiden.

2. Nicht knöchern consolidirte Comminutivfractur des Condylus internus tibiae; Entwickelung eines im Lauf der Jahre continuirlich zunehmenden, schweren Genu varum. Bei der Autopsie Arthritis deformans höchsten Grades, mit Bildung tiefer Druckfurchen, Schlifffläche, Gelenkkörpern und monströsen Knochenwucherungen der Gelenkränder (Taf. XII, Fig. 1 und 2).

Dieses Präparat, welches nach einem nur ligamentös vereinigten Splitterbruche des innern Condylus der Tibia die Veränderungen der Arthritis deformans sehr viel weiter vorgeschritten zeigt, als das zuvor beschriebene, verdanke ich der Liebenswürdigkeit meines Freundes Dr. E. Herzberg. Die Anamnese ist auch hier leider eine dürftige, und konnte ich nicht mehr erfahren, als dass der Träger des betreffenden Gelenks, der bei seinem Tode ebenfalls circa 60 Jahr alt war, Postillon gewesen und vor 20 Jahren etwa durch einen Sturz vom Bock sich das linke Knie schwer verletzt. Nach langem Bettlager lernte er allmählich und unter starkem Hinken gehen, während das Knie mehr und mehr eine Varusstellung einnahm und ungeheuer auftrieb. Die Varusstellung soll noch bis in die letzte Zeit zugenommen, und Patient die letzten Jahre seines Lebens nur in der unbeholfensten Weise sich fortgeholfen haben. Beim Tode des Patienten betrug der Winkel, den Tibia und Femur bildeten, kaum 120°. Die Bewegungen des Gelenks waren jedoch im Sinne der Extension und Flexion, wenn auch innerhalb sehr eingeschränkter Grenzen und unter lebhaften crepitirenden und knackenden Geräuschen, am Cadaver ohne besondere Kraftanwendung ausführbar und dürften daher auch intra vitam nicht völlig behindert gewesen sein.

Das Präparat selbst ist auf Taf. XII, Fig. 1 u. 2 abgebildet. Am Kopf der Tibia bemerkt man sofort den Bruch des Condylus internus. Die Bruchspalte durchschneidet die Gelenkfläche genau in sagittaler Richtung, sodass das abgesprengte Stück die inneren zwei Drittel ihrer medialen Hälfte begreift, und fällt dann sehr schief nach innen und unten ab. Die Höhe des abgesprengten, unregelmässig keilförmigen Knochenstückes mag, an der inneren Seite der Tibia gemessen, etwa $1^1/_4$ Zoll betragen haben. Wahrscheinlich hat gleichzeitig aber noch eine Zertrümmerung in mehrere Stücke stattgefunden und möchte namentlich ein der vorderen Ecke des abgesprengten Condylus ansitzendes besonderes Knochenstück als ein durch das Trauma abgelöster Theil des Gelenkrandes zu betrachten sein. Doch ist die Entscheidung dadurch erschwert, dass einerseits auch das grosse, mit Sicherheit als abgebrochener Condylus zu betrachtende, Knochenstück durch Theilnahme an dem deformirenden Processe nachträglich sehr wesentliche Formveränderungen erlitten hat, und andererseits an verschiedenen Stellen der Gelenkränder, ebensowohl der Tibia als des Femur, sich bewegliche, erbsen- bis haselnussgrosse Knochenstücke vorfinden, die breitbasig der Insertion des Kapselbandes aufsitzen und unzweifelhaft als neugebildet angesehen werden müssen.

Der abgesprengte Condylus internus ist um ein beträchtliches herabgesunken und stützt sich etwa zwei Zoll unterhalb der Gelenkspalte auf einen Wulst von Callusmassen, der hier die innere Circumferenz der Tibia umgiebt. Er hat durch knorplige, verknöchernde Randwucherungen und Druckatrophie von seiner Gelenkfläche her eine stark schalenförmige Gestalt angenommen. Dagegen ist der stehengebliebene Theil der medialen Hälfte der Gelenkfläche durch den Druck des entsprechenden Condylus des Femur sehr stark abgeplattet, resp. ebenfalls in eine schief nach innen abfallende Fläche verwandelt, und stellt nun dieser Theil des Gelenkes, in Verbindung mit dem schalenförmigen Ansatz des abgebrochenen und dislocirten Condylus, eine tiefe, hühnereigrosse Grube dar, in der sich der durch ossificirte Randwucherung in entsprechendem Maasse vergrösserte Condylus internus femoris bewegt.

Die Gelenkfläche ebensowohl des abgesprengten Condylus als des Restes der Tibia ist grösstentheils noch von unregelmässig warzigen, stark veränderten, hier und da auch in Zerfaserung begriffenen Knorpelschichten überzogen. Nur an dem äusseren und hinteren Rande des Gelenks findet sich ein schmaler Streif blossliegenden Knochens mit glatter Politur. Die Ligg. cruciata sind vollständig zerstört, keine Spur mehr von ihnen vorhanden. Ebenso fehlt der innere Semilunarknorpel ganz. Vom äusseren ist nur noch ein schmaler, ganz lateralwärts von der Gelenkfläche verschobener Saum vorhanden.

Die Kniegelenksepiphyse des Femur ist sehr beträchtlich vergrössert und pilzförmig deformirt. Vom Limbus cartilagineus erhebt sich ein bis daumenstarker, warzig-höckeriger Wulst neugebildeten, von dünnen Knorpelschichten überzogenen Knochengewebes, der die Gelenkkapsel in charakteristischer Weise gegen die Diaphyse zurückgeschoben hat. Die Fossa patellaris femoris prominirt als unregelmässiger $^3/_4$ Zoll dicker Knochensattel. Auch am Femur ist die Gelenkfläche fast überall noch von dünnen Knorpel-

schichten überzogen, und findet dies selbst an einer sehr charakteristischen, fast fingertiefen Furche statt, die über die Höhe des ganzen Condylus externus femoris hinweg genau in sagittaler Richtung verläuft und in denselben durch die scharfe Bruchkante der Gelenkfläche der Tibia hineingedrückt worden ist. Die Ausbildung dieser Druckfurche in Verbindung mit einer weiteren Dislocation und schalenförmigen Austiefung des abgebrochenen Condylus erklären vollständig das allmähliche Wachsen der Varusstellung des Gelenks.

Die Patella ist sehr vergrössert, an ihrer Gelenkfläche mit unregelmässigen, flachen, von Knorpel überzogenen Knochenhöckern besetzt; die Gelenkkapsel fibroid degenerirt, zottig, stellenweis $^1/_3$ ja $^1/_2$ Zoll und noch darüber dick. In unregelmässigen Taschen des Synovialsinus hie und da breit aufsitzende Gelenkkörper. Die Knochen sehr schwer: die Knochenrinde dicht über der Epiphyse schon $^1/_4$ Zoll und darüber mächtig. —

Gleich schwere Fälle von Arthritis deformans traumatica habe ich ausserdem nur noch am Ellenbogengelenk wiederholt gesehen und auch einigemale anatomisch untersuchen können. An einem Präparat war hier ebenfalls eine nicht knöchern consolidirte Fractur vorhanden, und zwar ein ins Gelenk penetrirender Bruch des Condylus externus humeri. Die Gelenkenden waren in charakteristischer Weise aufgetrieben und verunstaltet, und es fanden sich ausserdem mehrere an bindegewebigen Stielen suspendirte Gelenkkörper vor. Das spongiöse Gewebe der Epiphysen war stark sclerotisch; der abgebrochene Condylus mit seiner unveränderten Gelenkfläche mehr nach hinten gewandt, und der Radius dementsprechend ebenfalls etwas nach hinten und oben verschoben. Pro- und Supinationsbewegungen aufgehoben. An den übrigen Körpergelenken sah ich nach veralteten, ins Gelenk penetrirenden oder intraarticulären Fracturen nichts was sich diesen Fällen in Betreff der Schwere hätte vergleichen lassen; so namentlich auch nicht am Hüftgelenk. Die Behauptung, dass hier jedes Präparat einer vor längerer Zeit acquirirten Schenkelhalsfractur höhere oder gar höchste Grade des deformirenden Processes darbiete, halte ich für unbegründet. Monströse Knochenneubildungen sind ja hier sehr häufig, doch sind dieselben manifest periostealen und nicht chondralen Ursprungs. Nur die letzteren aber sind der Arthritis deformans zuzurechnen. In der That wird ja auch der Gelenkfläche des Femur durch die Fractur — möge dieselbe nun intra- oder extracapsulär verlaufen — die Ernährungszufuhr viel zu sehr beschnitten, als dass an derselben entzündliche Processe lebhaft hyperplastischen Charakters zur Entwickelung gelangen könnten; reicht doch das Material so gewöhnlich nicht einmal zu einer genügenden Callusbildung aus. Leichte Andeutungen des deformirenden Processes fand ich nach Schenkelhalsfracturen allerdings häufig.

Bewegliche Körper im Kniegelenk (Gelenkmäuse) wurden bei sechs Individuen, sämmtlich Männern, beobachtet. Nur zweimal entschlossen wir uns zur Operation. Beide Fälle rechtfertigen eine ausführlichere Mittheilung, insofern es sich bei dem einen Kranken nicht wie gewöhnlich um ein Chondrom, sondern um ein breitgestieltes, in die Gelenkhöhle hineinragendes Lipom handelte, bei dem zweiten aber die Heilung erst nach einer leichten Eiterung des Gelenks erreicht wurde. Eine functionelle Störung blieb auch hier nicht zurück.

1. Intraarticuläres gestieltes Lipom des linken Kniegelenks. Excision. Heilung.

Alex. Schmalfuss, Gutsbesitzer, 63 Jahr alt, leidet seit $1^1/_2$ Jahren an unregelmässig und mit wechselnder Intensität auftretenden Reizungserscheinungen im linken Kniegelenk. Nach jeder stärkeren Anstrengung pflegte sich ein bedeutender seröser Erguss in die Kapsel einzustellen, der sich dann bei längerer Ruhe und Compression allmählich wieder verlor. Eine schon vor einem Jahre vorgenommene Untersuchung hatte einen Gelenkkörper erkennen lassen, welcher an der äussern Seite des Gelenkes, etwa in der Höhe des obern Drittels der Patella, breitgestielt aufsass und von der ungewöhnlichen Grösse einer kleinen Kirsche sein mochte. Die Oberfläche war glatt, die Consistenz eine elastische, und, wie es den Anschein hatte, doch erheblich weichere, als sie sonst den Gelenkkörpern zuzukommen pflegt. Einklemmungserscheinungen hatte der Körper niemals gemacht.

In Rücksicht auf den zweifellos vorhandenen und wahrscheinlich ziemlich breiten Stiel und die verhältnissmässig geringe Intensität der Beschwerden war zunächst von einer Operation abstrahirt und versucht worden, mittels einer Gummikniekappe die Neigung zu stärkeren Ergüssen in das Gelenk zu bekämpfen. Der Erfolg war indessen ein unvollkommener, das Tragen der Kniekappe dem Kranken sehr lästig, und ermuthigt durch die inzwischen gemachten glänzenden Erfahrungen mit der Lister'schen Verbandmethode entschloss man sich zur operativen Entfernung des Fremdkörpers.

Am 19. Mai 73 wurde in der Klinik von Herrn Dr. *Schede* unter meiner Assistenz nach sorgfältiger Desinfection der ganzen Kniegelenksgegend, unter Spray und bei starker Hautverziehung auf den Gelenkkörper eingeschnitten. Sofort zeigte sich, dass es sich nicht um die gewöhnliche knorplige Bildung handelte, sondern um ein kleines Lipom, welches sich in den Gelenkraum hinein, vielleicht von einer Zotte aus, entwickelt hatte. Der Stiel war reichlich 1 Ctm. breit. Beide Umstände erschwerten in etwas die Operation, insofern, als einerseits der Schnitt in die Kapsel ziemlich gross gemacht werden musste, da die weiche Neubildung ein kräftiges Heraushebeln mit dem Daviel'schen Löffel nicht zuliess, andrerseits eben der Stiel eine correcte und möglichst vollständige Exstirpation erforderte. — Sorgfältige Naht, Lister. Gypsverband. —

Eine Reaction erfolgte auf den Eingriff nicht. Höchste Temperatur am Abend des zweiten Tages 37,9. Herausnahme der letzten Nähte am fünften Tage. Prima intentio.

Am 26. Mai wurde der Gypsverband abgenommen und statt dessen ein geschlossener Kleisterverband mit Pappschienen angelegt. Am 27. Mai reiste Patient damit in seine Heimath in der Gegend von Erfurt. Offenbar hatte aber der Verband ein wenig an der jungen Narbe gescheuert: es trat eine leichte Entzündung und oberflächliche Eiterung ein, so dass der erstere am 29. entfernt werden musste. Der Vorsicht halber wurde für ein paar Tage zum Lister'schen Verband zurückgekehrt, von einer abermaligen Fixation des Kniegelenks aber abgesehen. Wenige Tage darauf war die Heilung eine definitive, und machte Patient die ersten Gehversuche.

Die Operation hat insofern keinen vollständigen Erfolg gehabt, als sich seitdem eine mässige Arthritis deformans, die in ihren ersten Anfängen wohl schon zur Zeit der Operation vorhanden gewesen sein mag, entwickelt hat. Immerhin ist die entzündliche Reizung des Gelenkes auf ein Minimum reducirt und der Gang erheblich besser, als früher. —

2. Freies Chondrom des linken Kniegelenks. Excision. Am achten Tage acuter Erguss ins Gelenk, durch den die verheilte Wunde wieder aufgerissen wird. Leichte Synovitis suppurativa. Einführung einer Drainröhre; rasche Heilung ohne zurückbleibende Störungen in der Function des Gelenks. (Lister'scher Verband.)

Wilhelm Häger, 17 Jahr alt, Bergmann aus Helbra, aufgen. 2. Dec. 73, entl. 22. Febr. 73, fiel im Frühjahre a. c. bei Glatteis auf das linke Knie, seit welcher Zeit eine gewisse Behinderung im freien Gebrauch der Extremität zurückgeblieben sein soll, Patient auch bei heftigeren Anstrengungen zuweilen Schmerzen empfunden haben will. Am 3. Octbr. 73 wollte er auf einen fahrenden Wagen springen, und that dabei mit dem linken Fuss einen Fehltritt. Er empfand einen sehr heftigen Schmerz und ein knackendes Gefühl im linken Kniegelenk und stürzte zu Boden. Patient kam einige Tage zu liegen und es entwickelte sich ein Synovitis acuta serosa des betreffenden Knies. Als dieselbe sich wieder zurückgebildet, entdeckte Patient den im Gelenk sehr beweglichen Körper, der, als er nun das Bett verliess, täglich mehrmals die heftigsten Einklemmungserscheinungen hervorrief, ihn ganz unfähig zur Arbeit machte und das Gelenk in einem ausserordentlich gereizten Zustande erhielt.

Bei der Aufnahme ist im Knie noch ein mässiger Erguss vorhanden; der Gelenkkörper ausserordentlich glatt und beweglich, nicht zu fixiren. Bei Rückenlage und Binden-Compression wird der Erguss allmählich resorbirt. Erst nachdem Patient vier Wochen in der Klinik gelegen hat, gelingt es den Gelenkkörper so sicher zu fixiren, dass die Operation ausgeführt werden kann. Die Fixation ist übrigens auch jetzt nur an der inneren Seite des Knies und bei stark flectirter Stellung, die dem Kranken ausserordentlich heftige Schmerzen veranlasst, mit Sicherheit zu erreichen. Directe Incision unter Hautverziehung und Carbolsäurenebel am 31. Decbr. 73. Herausheben des Körpers mit einem Ohrlöffel. Er hat etwa Grösse und Form eines Mandelkerns, ist an der Oberfläche spiegelglatt und rein knorplig. Sorgfältige Wundnaht, Lister'scher Verband. Um den Wechsel des letzteren zu erleichtern wird Patient nicht eingegypst, sondern auf eine Blechschiene gelegt, was sich später wohl als Fehler erwies.

Keine Reaction in den ersten sieben Tagen. Am fünften die Nähte entfernt; Wunde verheilt.

Am 7. Januar, vielleicht nach einer unvorsichtigen Bewegung des Beins, mittags plötzlicher Schüttelfrost. Nachdem derselbe vorüber, werden 39,1° Temperatur gemessen, wobei zu bemerken ist, dass Patient bis dahin nicht gefiebert. Abnahme des Verbandes. Im Gelenk ist ein grosses die Kapsel prall füllendes Exsudat vorhanden. Sofort werden mit der Saugspritze 135 Grammes einer noch fast rein serösen, mit wenig feinen Eiterflocken gemischten Flüssigkeit aus dem Gelenk gezogen. Das Aussehen der Incisionswunde unverändert, sie erscheint fest geschlossen. Abends ist bereits die Temperatur wieder normal (37,2).

10. Januar. Das Exsudat hat sich rasch in gleicher Menge wieder angesammelt; Temperatur 38,5—39,0.

11. Januar. Das Exsudat hat die Wunde an einer stecknadelknopfgrossen Stelle zum bersten gebracht und den Lister'schen Verband, mit dem das Gelenk immer noch umhüllt ist, durchnässt. Bei Druck auf die pralle Bursa extensorum oder auf die Patella spritzt der Gelenkinhalt in feinem Strahle hervor. Das zuerst abfliessende ist fast wasserhell; das, bei bis zur vollständigen Entleerung der Kapsel fortgesetztem Druck, zuletzt abfliessende rein eitrig. In den nächsten drei Tagen wird bei jedem Verbandwechsel das Gelenk sorgfältig ausgedrückt. Patient fühlt sich dabei wohl, und hat guten Appetit, obwohl die Frühtemperaturen fast 38,5, die Abendtemperaturen fast 39,0 erreichen.

14. Januar. Die Oeffnung in der Kapsel hat sich verlegt; das Exsudat sammelt sich wieder in grösserer Menge an und gelingt es erst am 16. wieder den Abfluss herzustellen. Das Gelenk wird jetzt wieder mit Erfolg bei jedem Verbandwechsel möglichst vollständig ausgedrückt. Es fliessen jedesmal mehrere Esslöffel dünnen, serösen Eiters ab.

19. Januar. Die Wunde hat sich abermals verlegt; es gelingt ein sehr feines Drainagerohr durch dieselbe ins Gelenk zu schieben, aus dem das dünne Secret gut abfliesst.

20. Januar. Keine Retention mehr; Temperaturabfall. Der Lister'sche Verband wird sehr fest angelegt, um die Flüssigkeit aus dem Gelenk durch die Drainröhre hervorzutreiben.

23. Januar. Es fliesst bereits heute nichts mehr aus der Röhre ab; im Gelenk keine Flüssigkeit. Entfernung der Röhre.

25. Januar. Die kleine Oeffnung hat sich geschlossen, ohne dass sich wieder Exsudat angesammelt hätte; doch fiebert Patient immer noch etwas.

5. Febr. Patient entfiebert.

22. Febr. Patient mit Kleisterverband entlassen.

Ende April stellt sich Patient wieder vor. Das Gelenk ist frei beweglich und schmerzlos; irgend welche Abweichungen vom Normalen sind an demselben nicht zu entdecken. —

Bemerkungen über die Drainage des Kniegelenkes bei acuten und chronischen Eiterungen*).

Seit Einführung des Lister'schen Verbandes und der antiseptischen Wundbehandlung habe ich keinen einzigen Kranken an einer conservativ behandelten offenen Gelenkwunde mehr verloren, vorausgesetzt, dass derselbe mir unmittelbar oder wenigstens in den ersten Tagen nach der Verletzung zugeführt wurde, und dass die typische Behandlung vor Entstehung bedrohlicher Erscheinungen instituirt werden konnte. In allen solchen Fällen heilten die Wunden entweder prima intentione, oder, wenn dies nicht geschah, z. B. weil die nächste Umgebung der stark gequetschten und gerissenen Wunde mortificirte und die gefürchtete Gelenkeiterung eintrat, so blieb die Entzündung doch überaus mild und ganz und gar auf die Innenfläche der Kapsel beschränkt, so dass die Heilung sehr rasch und stets ohne Ankylose bei vollständiger Erhaltung der Gelenkbewegungen erfolgte. Den an verschiedenen Stellen dieses Berichtes verstreuten, zum Theil gleich noch einmal kurz zu recapitulirenden Beispielen aus dem Jahre 1873 könnte ich schon wieder eine Anzahl der auffälligsten Heilungen aus dem Jahre 1874 hinzufügen: so einen neuen Fall von complicirtem Splitterbruch (Schussfractur) der Patella, eine quere Durchschneidung der Patella mit breiter Eröffnung des Gelenks, eine complicirte Fractur des Olecranon, eine Luxation

*) Inzwischen ist ein Theil unserer Erfahrungen auch von Herrn Dr. *Schede* besprochen worden (Verhandlungen der deutschen Gesellschaft für Chirurgie III. pag. 184). Die Wichtigkeit des Gegenstandes macht es nothwendig, hier noch einmal auf ihn zurückzukommen.

des Fusses mit Penetration des Talus durch die Haut, einen Fall von Eröffnung des Handgelenkes u. s. w., in denen sämmtlich zwar die Entstehung der Gelenkeiterung nicht immer ganz vermieden wurde, wo jedoch trotzdem niemals bedrohliche Erscheinungen auftraten, und schliesslich stets Heilung mit Erhaltung der Gelenkfunctionen erfolgte. Und auch diesen neuen Beobachtungen steht immer noch kein einziger Misserfolg — oder wie man früher sagte unglücklicher Fall — gegenüber. Nach nun mehr wie zweijährigen Erfahrungen halte ich die Garantie, welche das antiseptische Verfahren für den glücklichen Verlauf von frischen offenen Gelenk- und Knochenwunden darbietet, an und für sich für eine absolute. Eine Einschränkung erleidet dieser Ausspruch nur insofern, als man nicht mit absoluter Sicherheit garantiren kann, dass man nicht selbst einmal irgend einen Nachlässigkeitsfehler beim Verbande macht, oder dass nicht einmal ein Assistent sich einen solchen Fehler zu Schulden kommen lässt.

Diese Bemerkungen sind nothwendig, um den Versuch gerechtfertigt erscheinen zu lassen, auch in chronischen Fällen noch geschlossener Gelenkeiterungen den Einfluss der Drainage zu prüfen. Die Eröffnung eines Gelenks, unter allen Cautelen der antiseptischen Methode vorgenommen, ist für mich ein völlig ungefährlicher Act, gleichgültig ob man die Entstehung einer leichten Eiterung des Gelenks verhindert oder nicht. Ich würde mich verbindlich machen, einem Menschen ein Gummidrain quer durch sein gesundes Kniegelenk hindurchzuziehen und es ohne Schaden für seine Gesundheit und für die spätere Function des Gliedes mehrere Tage liegen zu lassen. Es mag dies manchem ausserordentlich übertrieben erscheinen: ich versichere, dass ich aus ernsthaftester Ueberzeugung spreche. —

Der Werth der Gelenkdrainage bei acuten Gelenkeiterungen, und ganz besonders bei denen des Knies, dürfte kaum bestritten werden. Bisher ist sie wohl immer erst relativ spät gemacht worden. Die Sicherheit aber, mit welcher die antiseptische Methode vor der Entstehung acuter progredienter, fauliger und profuser Eiterungen schützt, gestattet es in solchen Fällen, mit der Eröffnung des Gelenks nicht erst bis zum letzten Augenblicke zu warten, in der höchst wahrscheinlich sich doch nicht realisirenden Hoffnung, dass es nicht zum Aufbruch nach aussen kommen und die Entzündung wieder zurückgehen werde, sondern dieselbe schon in der frühesten Zeit vorzunehmen, selbst auf die Gefahr hin, dass man unter einer grossen Zahl von Fällen vielleicht einmal ein Gelenk unnöthig aufschnitte.

Ich bin daher der Ansicht, dass man bei jeder acuten Gelenkeiterung, sobald dieselbe irgend welchen bedrohlichen Charakter annimmt, das Gelenk sofort durch mehrere Incisionen öffnen, drainiren und dann typisch antiseptisch weiter behandeln soll.

Die Incisionen werden am besten zu beiden Seiten des Kniegelenks gemacht. In leichteren Fällen genügt je eine $^3/_4$ Zoll lange Incision zu beiden Seiten der Patella. In schwereren öffnet man auch noch die Bursa extensorum durch je einen seitlichen Einschnitt. Ist bereits eine Perforation der Bursa eingetreten und der Eiter unter dem M. quadriceps femoris angesammelt, so wird mehr in der Mitte des Oberschenkels eine dritte Doppelincision nothwendig.

Die Drainröhren mögen anfangs quer durch das Gelenk gezogen werden, so dass die unterste zwischen Patella und Oberschenkelepiphyse hindurchgeführt wird. Doch erscheint es nicht räthlich, sie in dieser Weise zu lange liegen zu lassen, weil sie zu stark reizen, vielleicht selbst Gelenkobliterationen herbeiführen, die andernfalls nicht entstehen würden. Vielmehr genügt es, vom 3., 4. Tage an nur ganz kurze, eben bis in das Lumen der Kapselwunde hineinreichende, an einem Faden angeschleifte und dadurch in ihrer Lage erhaltene Drainröhrenstückchen zu benutzen. Dieselben werden mit äusserster Accuratesse so eingeführt, dass ihr offenes Lumen genau im Niveau der Hautdecken liegt und dieselben nicht überragt, damit das hervorstehende Ende nicht

etwa durch die Bindentouren zusammengedrückt und die Entleerung des Eiters dadurch verhindert werde. In einzelnen Fällen wird das Hineingleiten der kleinen Röhrensttickchen in die fistulös werdenden Incisionsöffnungen am besten durch eine quer durch das äusserste Ende der Röhrchen hindurchgeführte Stecknadel verhindert. Liegen jedoch die Röhren gut, so kann man die Drainirung oft sehr vortheilhaft sogar mit festen Einwickelungen des Gelenks, ja geradezu mit Compressivverbänden verbinden, indem man die am meisten eiternden oder zur Ansammlung und Stagnation von Eiter disponirenden Partieen oder Recessus des Gelenks mit dicken Compressen carbolisirter Watte oder gekrüllter Listergaze bedeckt, die nachher durch Bindentouren scharf angezogen werden.

Ausspritzungen des Gelenks im weiteren Verlauf der Behandlung sind zu vermeiden. Sie haben stets eine stärkere Eiterung zur Folge. Nur die erste oder die ersten Auswaschungen des Gelenks unmittelbar nach der Eröffnung und vor Anlegung des ersten antiseptischen Verbandes können, falls der Eiter schon Zersetzungserscheinungen darbot, oder zuvor schon mit der Athmosphäre in Contact gekommen war, nicht mit genug Verschwendung von Carbolsäurelösung geschehen. Ist dies nicht der Fall, so ist selbst die erste Ausspülung unnöthig.

Hingegen ist das sonst so verpönte Ausdrücken des Gelenks und von Abscessen, wenn es nur mit Vorsicht geschieht, unter dem Lister'schen Verbande in allen den Fällen erlaubt und nothwendig, wo der Eiter noch nicht hinreichenden Abfluss hat, und momentan kein Grund für eine neue Gegenöffnung, Fisteldilatation etc. vorliegt.

Die gleichzeitige Benutzung der Gewichtsextension ist wohl für die Mehrzahl der Fälle zu empfehlen. Ueber die Anwendung so bedeutender Gewichte, wie sie neuerdings besonders *Reyer* und *Socin* empfohlen (30—35 Pfd.), haben wir noch keine Erfahrung.

Von den auf diese Weise mit glücklichem Erfolg im Jahre 1873 behandelten Fällen acuter Kniegelenkseiterung sind drei bereits früher erwähnt worden; ebenso ein lethal abgelaufener:

1. Complicirte Fractur der Patella, mit Necrose von zwei Dritteln derselben. Eiterung des Gelenks; Durchziehung von drei Drainröhren durch dasselbe. Geheilt mit vollständiger Erhaltung der Gelenkbewegungen. Patient hinkt nicht und flectirt das Knie bis zu 80°. Siehe diesen Bericht pag. 99.

2. Verjauchtes Aneurisma traumaticum Art. tibialis anticae. Fractur des Capitulum fibulae; Kniegelenksvereiterung. Multiple Incisionen und Drainage. Wiederholte Unterbindungen der Art. cruralis. Heilung mit partiell beweglichem Kniegelenk. Siehe diesen Bericht, Gefässverletzungen.

3. Operation eines Gelenkkörpers. Knieeiterung. Einschiebung einer Drainröhre ins Gelenk. Heilung mit Erhaltung der Gelenkbewegungen. Siehe oben, pag. 184.

4 Erysipelatöse Kniegelenksvereiterung. Multiple Drainage des Kuies; Besserung. Vereiterung des Fussgelenks. Amputation des Oberschenkels. Autopsie des Kniegelenks: Affection in Ausheilung begriffen. Siehe Erysipele, Beob. 29.

Noch nicht erwähnt ist hingegen die folgende Beobachtung:

5. Paul Jacobeit, 9 Jahr alt, ein schwächlicher, sehr anämischer Knabe, leidet seit $^3/_4$ Jahren an käsiger Ostitis und Caries des Capitulum fibulae dextr., welche sich nach einer Contusion entwickelt haben. Bei seiner Aufnahme, Herbst 1872, führen mehrere Fisteln durch kloakenartige Oeffnungen in das Innere des ausgehöhlten Capitulum fibulae hinein. Das Kniegelenk ist völlig frei, und wird wegen der Nähe des letzteren ein operativer Eingriff zunächst abgelehnt. Nach sechsmonatlicher, mehr exspectativer Behandlung hat sich jedoch der Zustand continuirlich so verschlechtert, die Secretion ist eine so profuse geworden, der Knabe so abgemagert, dass ein activer Eingriff nicht weiter hinausgeschoben werden kann, und wird am 5. Febr. 73 das Capitulum fibulae blossgelegt und mit dem scharfen Löffel alles cariöse Knochengewebe energisch, jedoch mit grosser Vorsicht, weggenommen.

Eine sehr heftige Reaction war die unmittelbare Folge. Das Fieber stieg schon am zweiten Morgen auf 40,4; das Kniegelenk füllte sich prall an und begann sich in Flexion zu stellen. Colossale Schmerzen. Ueber die eiterige Natur des Ergusses kann kein Zweifel obwalten. Am dritten Tage (8. Febr. 73) ist die Kapsel so gespannt, dass jeden Augenblick die Berstung erfolgen kann; Schmerz und Fieber von 40—41° dauern an, und entschliessen wir uns zur Incision und Drainage des Gelenkes.

Es werden zu beiden Seiten des Gelenks je zwei halbzöllige Incisionen gemacht, die eiterige Synovia mit grossen Faserstoffklumpen entleeren, und zwei gänsekieldicke Drainröhren durchgezogen; die untere von ihnen liegt zwischen Patella und Fovea patellaris femoris. Auswaschung des Gelenks mit dreiprocentiger Carbolsäure; Lister'scher Verband. Nach 36 Stunden ist Patient bereits fieberfrei, nach dreimal 24 Stunden die anfangs reichliche und dünn-eitrige Secretion aus dem Gelenk schon wieder fast rein synovial und ausserordentlich gering. Bei starkem Druck auf das Gelenk tritt aus den Mündungen der Drainröhren kaum noch ein Tropfen Flüssigkeit hervor. Am 14. Febr. wurde die erste, in der dritten Woche die zweite Röhre entfernt. Die Incisionsöffnungen heilten jetzt rasch.

Mitte März hatte das Kniegelenk etwa seine frühere, durch die Infiltration der Weichtheile und die Fisteln an seiner Aussenseite etwas beschränkte, Beweglichkeit wiedererlangt und zeigte im übrigen durchaus normales Verhalten.

Für den Knaben selbst war freilich auf die Dauer durch dieses so glücklich abgelaufene Intermezzo nichts gewonnen. Die Caries am Köpfchen der Fibula schritt fort, und ging dann auf die Tibia über. Neue Abscedirungen bildeten sich, zunächst bei noch freiem Kniegelenk. Aber Dreivierteljahre nach der eben geschilderten acuten Attaque begann auch dieses in das Bereich des chronischen Entzündungsprocesses gezogen zu werden. Es entstand eine sehr chronisch verlaufende fungöse Caries des Gelenks mit beträchtlichen Zerstörungen der Epiphysen, sowohl der Tibia als des Femur, und wurden Ende 1873 und Anfang 1874 vier oder fünf sehr energische Ausschabungen nothwendig, wobei grosse Mengen von Granulationen und erweichtem Knochengewebe entfernt werden mussten. Der Knabe war wiederholt der Amputation sehr nahe. Doch geht er offenbar jetzt der Heilung entgegen, wenn auch die letzten Fisteln sich noch nicht vollständig geschlossen haben. Er hat ungemein an Körperfülle zugenommen, sieht gesund und blühend aus, nachdem er Monate lang zum Skelet abgemagert war, und die Fisteln ziehen sich stark ein und secerniren nur noch wenig.

Ich hebe noch einmal hervor, dass die beiden Kniegelenksaffectionen, die acute traumatische und die chronische fungöse, sicher nichts mit einander zu thun hatten und durch einen freien Zwischenraum von Dreivierteljahren von einander getrennt waren. —

Weniger glücklich waren wir im verflossenen Jahre bei dem Versuch, chronische Fälle nach geschlossener Gelenkeiterung durch ein- oder mehrfache Doppelincision und Drainage zur Heilung zu bringen. Wir hatten, wie schon gesagt, gehofft, dass einerseits die Evacuation des Eiters, andererseits die traumatische Reizung und endlich die Möglichkeit direct auf die Innenfläche und den Inhalt des Kapselbandes einzuwirken, von Vortheil sein würden. Die Eröffnung des Gelenkraums selbst wurde bei streng antiseptischer Behandlung als irrelevante Verletzung betrachtet. Ich betone, dass es sich bei diesen Versuchen nicht etwa um bereits fistulöse oder abscedirende fungöse Gelenkentzündungen handelte. Bei diesen verbinden wir seit Jahren die Ausschabungen mit dem scharfen Löffel stets mit Einführungen von Drainröhren ins Gelenk, und zwar so, dass wir, wenn irgend möglich, Gegenincisionen machen, und haben wir, namentlich bei Kindern, eine grosse Zahl von Ausheilungen schwer cariöser Gelenke auf diesem Wege erzielt. (Siehe z. B. die bei den Entzündungen des Ellenbogengelenks sowie der Fusswurzel erwähnten Fälle.)

Die Frage, um die es sich jetzt handelte, war die, ob bei schweren chronischen Gelenkeiterungen, die noch nicht zum Aufbruch und zur Perforation der Kapsel geführt, und wo die Knochen noch keine erheblichen Zerstörungen erlitten, wenn der Zustand von Tag zu Tag schlechter wird, kein Mittel anschlägt und der lethale Ausgang oder wenigstens eine schwere Operation unvermeidlich erscheinen — ob nicht vielleicht in solchen Fällen durch die Drainage des Gelenks die Eiterung sistirt und dem torpid und atonisch verlaufenden Processe ein lebhafterer, mehr zur Vascularisation, Granulationsbildung und Vernarbung tendirender Charakter aufgezwungen werden könnte. Ob man nicht also hier, wie die Alten sagen, eine günstige »alterirende« Wirkung, ähnlich wie nach Jodinjectionen oder dergleichen, durch die Drainage erzielen könnte, die doch daneben immer noch den Vortheil darböte, das Gelenk zu evacuiren und in jedem Momente flüssigen Medicamenten zugänglich zu erhalten?

Ich kann diese Frage leider noch nicht beantworten, da die zum Experiment sich darbietenden drei Kranken sämmtlich an constitutionellen Störungen oder intercurrenten Erkrankungen zu Grunde gingen. Nur den Beweis konnten wir führen, dass die antiseptische Methode den Eingriff an und für sich gestattet; dass man also unter ihrem Schutz ein noch geschlossenes Kniegelenk mit atonischer Eiterung, dessen Eröffnung anderenfalls ausserordentlich gefährlich sein würde, ruhig incidiren und drainiren kann, und dass die Drains wochenlang im Gelenk liegen bleiben können, ohne dass nur Fieber einträte. Ja es kann sogar behauptet werden, dass die Reaction nach diesem Eingriffe geringer bleibt, als es in Anbetracht des Zweckes eventuell wünschenswerth wäre, und dass man in ähnlichen Fällen vielleicht gut thun würde, noch mit reizenden Injectionen, wie z. B. mit Jodtinctur oder Höllensteinlösungen nachzuhelfen. Vielleicht dass wir im Jahre 1874 glücklicher sein werden; wenigstens scheinen 2 Kranke mit drainirter atonischer Knieeiterung in der That der Heilung sehr nahe zu sein. Einem dritten Kranken, wo die Drainröhren sieben Wochen vergeblich im Gelenk gelegen, bei dem es uns jedoch nicht gelang, einen rein aseptischen Verlauf zu erhalten, weil die Knieeiterung mit einer acuten Osteomyelitis des Femurschaftes zusammenhing — haben wir zuletzt noch mit Glück das Femur amputirt.

Die gegenwärtig in Betracht kommenden Fälle sind folgende:

1. R. A. Geissel, circa 45 Jahr alt, aus Eisleben, poliklinisch behandelt, so dass sich nur sehr kurze Aufzeichnungen vorfinden, hat nach einem vor Jahren durchgemachten acuten Gelenkrheumatismus einen schweren Herzfehler und eine chronische Entzündung des linken Kniegelenkes zurückbehalten, welch letztere sich seit einigen Jahren continuirlich verschlimmert hat. Patient ist ausserordentlich heruntergekommen, in hohem Grade abgemagert und hat leichte Hektica. Im flectirt gehaltenen, nicht der geringsten Bewegung fähigen, linken Kniegelenk ein ungewöhnlich grosser flüssiger Erguss, und deutliche Crepitation. Mit der Saugspritze werden etwa 200 Grammes eines dünnen, mit käsigen Krümeln vermischten Eiters entleert. Patient befindet sich danach sichtlich wohler, das Fieber verschwindet fast ganz; doch füllt sich das Gelenk trotz gleichzeitiger Anwendung fester Verbände bald wieder von Neuem. Die Bursa extensorum wird schwappend gefüllt und reicht fast bis zur Mitte des Oberschenkels hinauf. Die Haut ist an mehreren Stellen sehr dünn und gespannt und dürfte bald spontaner Aufbruch erfolgen. Das Allgemeinbefinden verschlechtert sich von Tag zu Tage. Regelmässiges Abendfieber.

Am 27. März werden auf jeder Seite des Kniegelenks zwei Doppelincisionen gemacht, das Gelenk mit Carbolsäure ausgewaschen und zwei starke Drainröhren durchgeführt. Die in den ersten Tagen profuse Secretion nimmt rasch ab. Ende der ersten Woche ist sie schon minimal, so dass der Verband nur einen Tag um den andern gewechselt wird. Patient ist völlig fieberfrei; Appetit und Schlaf nehmen zu. Am Kniegelenk nie die geringste Reaction, Röthung, Schwellung oder dergl.; nie Spuren von Zersetzung.

Nachdem die Röhren vier Wochen gelegen, wird Patient — angeblich nach einer heftigen Erkältung — plötzlich von einer acuten Pleuropneumonie befallen, der er am dritten Tage (24. April 73) erliegt, ohne dass am Gelenk irgend welche Veränderungen eingetreten wären. Die Section schliesst jede Möglichkeit eines etwaigen Zusammenhanges des Todes resp. der Lungenaffection mit dem operativen Eingriffe aus. In der Lunge croupöse Pneumonie mit leichter fibrinöser Pleuritis; im Knie keine Zersetzungserscheinungen, Retention, periarticuläre Abscedirungen oder dergl., sondern nur eine durch die Eröffnung und Drainirung des Gelenks offenbar sehr wenig alterirte schwere »atonische Caries« mit Zerstörung der Knorpel an den Druckpunkten und oberflächlicher Usur des Knochengewebes.

2. Richard Klingner, 2 Jahr alt, aus Halle, an chronischer Entzündung des rechten Kniegelenks mit starkem eitrigem Erguss und Contractur, aber geringer periarticulärer Infiltration seit Monaten vergeblich auf die verschiedenste Weise behandelt. Continuirliches Abendfieber; das Kind magert sehr ab. 22. März 73 Drainage des Gelenks und Gewichtsextension.

Der Erfolg schien anfangs ein günstiger. Patient ist die nächsten vierzehn Tage völlig fieberfrei. Keine örtliche Reaction irgend welcher Art. Secretion ganz unbedeutend.

Vom 5. bis 7. April rasches Ansteigen der Temperatur bis 40,0. Darauf unregelmässige Fieberschwankungen: Diarrhoen. Trotzdem zeigt das drainirte Gelenk nicht die geringsten ungünstigen Veränderungen. Secretion minimal und absolut geruchlos. Allmählich stellen sich auch physikalisch nachweisbare Symptome von Lungentuberculose ein, die enorm rasche Fortschritte macht. Tod am 8. Mai.

Die Section ergiebt ausgedehnte tuberculöse Infiltrationen beider Lungen und Verkäsung der Mesenterialdrüsen. Die Synovialmembran des erkrankten Kniegelenks mit grossen grauen Miliartuberkeln dicht besäet.

Der dritte, sehr ähnlich und ebenfalls infolge von Tuberculose tödtlich verlaufende Fall ist bereits oben ausführlicher mitgetheilt worden. (Siehe: »Kniegelenksresectionen« Beob. 1.). Auch hier handelte es sich um Miliartuberculose der Synovialis.

Ich hoffe auf Zustimmung rechnen zu dürfen, wenn ich mich durch diese drei tödtlich abgelaufenen Fälle nicht von weiteren Versuchen habe abhalten lassen. —

Fuss (50 Fälle).

1. Acute Entzündung (Vereiterung) des Sprunggelenkes*).

Ich habe hier nur über einen einzigen Fall acuter spontaner Vereiterung des Sprunggelenkes zu berichten, der, ätiologisch völlig unklar, nach der Amputation des Oberschenkels tödtlich endete:

Frau Christiane Glaubrecht, 32 Jahr alt. Leider ist die Krankengeschichte dieses Falles verloren gegangen und liegt mir nur ein späterer, wesentlich nach dem Gedächtnisse abgefasster Bericht vor. Patientin war bereits im Frühjahr 72 (aufgen. 10. April 72) wegen eines räthselhaften Knieleidens in der Klinik behandelt worden. Die damals noch sehr kräftige und übrigens durchaus gesunde Frau litt seit zwei Jahren an vielfachen Fisteln und Eitersenkungen am rechten Kniegelenk, ohne dass ein Gelenk- oder Knochenleiden nachzuweisen gewesen wäre, und ohne dass bei der späteren Autopsie sich irgend welche Spuren eines solchen vorgefunden hätten. Nach sechsmonatlicher Behandlung wurde Patientin im Herbst 72 wesentlich gebessert nach Haus entlassen und am 26. Febr. 73 mit acuter Vereiterung des Sprunggelenks derselben Seite in die Klinik zurückgebracht. Sprunggelenk aufgebrochen, copiös jauchend, schlottrig, crepitirend. Albuminurie; Oedeme. Nach Angabe der Kranken soll die Affection ohne jede bekannte Ursache, ganz acut seit 14 Tagen entstanden sein. — Es wäre nun wohl am besten gewesen, sofort zur Amputation zu schreiten, doch liessen wir uns durch unsere glücklichen, mit der Resection des Fussgelenkes gewonnenen Resultate noch zu einem mehr conservativen Verfahren verleiten. Am 27. Febr. 73 totale Resection des Fussgelenkes, wobei der verjauchte Talus bis auf seinen Kopf weggenommen wird. Verlauf anfangs sehr günstig, dann entstehen jedoch weitgehende Eitersenkungen und besonders eine ausgedehnte peripherische Necrose der Tibia, die, wie ebenfalls die spätere Autopsie zeigt, nicht von einer Markhöhlen-Vereiterung abhängig ist. Am 10. April Amputatio femoris. (Wegen der am Knie immer noch bestehenden Fisteln, die ja möglicherweise doch mit einem latenten Knochen- oder Gelenkleiden zusammenhängen konnten, durfte an eine hohe Unterschenkelamputation nicht gedacht werden). Lister'scher Verband. Keine allgemeine oder örtliche Reaction. Die Amputationswunde heilt durchaus per primam intentionem. Trotzdem Zunahme der Schwäche und der Oedeme. Tod am 18. April 73. Bei der Autopsie findet sich eine parenchymatöse Nephritis. —

2. Chronische entzündliche Processe an den Gelenken des Fusses und den Knochen der Fusswurzel

wurden 49 Mal beobachtet, und zwar handelte es sich in 21 Fällen um Affectionen des Sprunggelenks und in 15 um solche der Fusswurzel. Dazu kommen dann noch vier (resp. fünf, siehe unten) Fälle von Caries calcanei, die am zweckmässigsten wohl hier verrechnet werden, 7 Fälle von entzündlichen Processen oder von Caries der Zehengelenke und 2 Fälle von Hallux valgus.

Was zunächst die 36 Beobachtungen von Entzündungen des Sprunggelenkes und der Fusswurzel anbelangt, so war es bei denselben 17 Mal bereits zu Vereiterungen der Gelenke und zu

---

*) Ueber erysipelatöse Fussgelenksvereiterungen siehe pag. 52 figd. Ueber acute traumatische Entzündungen der Gelenke am Fuss vergleiche die Cap. »Complicirte Frácturen, Luxationen, Distorsionen« und dergl.

cariöser Zerstörung der Knochen gekommen, und wurden bei 10 von ihnen partielle Fussamputationen und bei zweien Exstirpationen einzelner Fusswurzelknochen ausgeführt. Viermal wurden die cariösen Knochen und Gelenke mit dem scharfen Löffel ausgeschabt. Eine gleichzeitig an weit vorgeschrittener Lungentuberkulose, Ozaena scrophulosa, Lupus des Gesichts und diffuser Caries der Fusswurzel leidende Frau starb unoperirt.

Partielle Fussamputationen wegen Caries des Sprunggelenkes oder der Fusswurzel.

(Zehn Fälle, mit drei Todesfällen. Sechs osteoplastische Fussamputationen nach *Pirogoff*, drei Amputationen nach *Chopart* und eine nach *Syme*).

Beob. 1. Caries der Fusswurzel nach Distorsion; Pirogoff'sche Osteoplastik, miliare Tuberkulose des Calcaneus, Ausschabung. Pyämische (?) Kniegelenkseiterung, Amputatio femoris, Heilung. Albert Fink, 20 Jahr alt, aus Passendorf. Distorsio pedis sinistri vor 16 Wochen, wobei der Fuss mit Gewalt in Pronation geführt worden war. Eiterung, Incisionen. Die Untersuchung ergiebt bei der Aufnahme ausgedehnte Caries im Chopart'schen Gelenk, daher der Fuss am 9. Juni 73 nach Pirogoff abgesetzt wird. In der Mitte der Sägefläche des Calcaneus zeigt sich eine silbergroschengrosse, käsige Partie von einem schmalen Kranze gallertigen Gewebes umgeben. An der Grenze der käsigen von der gallertigen Masse treten sehr deutlich die grauen, bis stecknadelkopfgrossen, in der Mitte mit einem gelben, käsigen Punkte versehenen Tuberkel hervor. Das Knochengewebe eher sclerotisch als erweicht. Wahrscheinlich wären übrigens diese Veränderungen, so beträchtlich sie waren, ganz übersehen worden, wenn Patient nicht unter Anwendung des Esmarch'schen unblutigen Verfahrens operirt worden wäre, während so das Fehlen jeder Blutung die Erkennung jedes einzelnen Tuberkelkornes ermöglichte. — Ausschabung des Calcaneus mit dem scharfen Löffel; Operation ohne Spray. Lister'scher Verband. Heilung per primam, aber später Eiterung in der Sehnenscheide des M. tibialis posticus. Am 14. Mai — 5 Tage nach der Operation, ein schwerer Fehler — Weglassen des antiseptischen Verbandes und Anlegung eines Gypsverbandes.

Am 7. Juli Entfernung des Gypsverbandes wegen Schmerzen in der Wade bei zunehmendem Fieber. Eiterretention an der äusseren Seite. Incision $1^1/_2$ Zoll über der Amputationsnarbe; die Fibula (?) partiell necrotisch.

Am 9. und 10. Juli je ein Schüttelfrost, (continuirliche Temperatur von 39,6—40,4), während gleichzeitig unter den vehementesten Schmerzen eine so colossale Exsudation in das Kniegelenk erfolgt, dass die Kapsel sich steinhart anfühlt und jeden Augenblick zu bersten droht. Eine Punktion des Gelenkes entleert grosse Mengen fast reinen Eiters, und wird daher schon am 10. Juli die Amputation des Oberschenkels an der Grenze zwischen oberem und mittlerem Drittel gemacht. Grosser vorderer Hautlappen, Esmarch'sche Compression, Lister'scher Verband. Die Wunde heilt fast ganz prima intentione, örtliche Reaction null, allgemeine sehr gering. Patient wird schon 14 Tage nach der hohen Oberschenkelamputation mit brillantem Stumpfe entlassen. Die Autopsie des amputirten Beins zeigt den Calcaneus durch festes, gut aussehendes Granulationsgewebe vollständig und in guter Lage mit der Sägefläche des Unterschenkels verwachsen. Zwischen beiden Knochen kein Eiter. An der äusseren Fläche des unteren Endes der Tibia eine sehr kleine peripherische Necrose. Weder in der Markhöhle der Fibula noch in der der Tibia eiterige Osteomyelitis, welche die acute Kniegelenkseiterung erklären könnte. Auch in den Weichtheilen in der Umgebung des Knies nirgends Eiter. Im Gelenk die Knorpel noch intact.

Es ist sehr schwer, diese ganz acut auftretende Knieeiterung bei dem schon seit längerer Zeit erheblich fiebernden und an Eiterretentionen leidenden Kranken anders zu erklären, als durch die Annahme eines pyämischen Processes. Und doch schien mir die Hypothese nicht sicher genug begründet, um mich zu berechtigen, diesen Fall — gerade weil er günstig abgelaufen ist — den eingangs mitgetheilten Pyämiefällen anzureihen.

Von besonderem Interesse ist dann weiter die hier vorgefundene Knochentuberkulose, insofern es sich eben um einen unzweifelhaft traumatischen Fall handelt, und so füge ich denn aus dem bezüglichen Krankenjournale noch hinzu, dass Patient nach erlittener Distorsion »trotz erheblicher Schmerzen vom Beginn an weiter gearbeitet«, und dass die Gewalteinwirkung offenbar

eine sehr heftige gewesen war. Dass sich bereits 16 Wochen nach Einwirkung des Traumas im Calcaneus ein groschengrosser käsiger, unzweifelhaft aus confluirten Miliartuberkeln bestehender Heerd gebildet, ist höchst überraschend. In den übrigen Fusswurzelknochen, die nach der Absetzung des Beins darauf untersucht wurden, fand sich sonst nirgends Tuberkelbildung. Im Uebrigen möchte ich daran erinnern, dass ich schon in meiner Bearbeitung der Krankheiten der Bewegungsorgane eine ähnliche aus dem Jahre 1857 stammende Beobachtung mitgetheilt*). Doch war die Tuberkulose dort auf die Synovialis beschränkt. Später habe ich dann eine Reihe weiterer, gleicher Erfahrungen gesammelt, und kann ich in der folgenden Beobachtung einen analogen Fall vom Sprunggelenke mittheilen, in dem es sich jedoch ebenfalls nur um eine auf die Synovialis beschränkte Tuberkulose handelt.

Beob. 2. Fungöse Entzündung des Sprunggelenks nach Distorsion bei bestehender Lungentuberkulose. Pirogoff'sche osteoplastische Fussamputation. Miliartuberkulose der Synovialis. Heilung. Später Tod an Lungentuberkulose. Emilie Röhr, 34 Jahr, aus Sangerhausen, bereits an Lungentuberkulose leidend, distorquirte sich den linken Fuss Pfingsten 72, wonach eine chronische Entzündung des Sprunggelenkes mit starker Geschwulst und vehementer Schmerzhaftigkeit entstand. Bei der Untersuchung 8. Dec. 72 Gelenk undeutlich fluctuirend, Bandapparat zerstört. Pirogoff'sche Operation. An dem abgesetzten Fusse zeigt sich die Synovialis des Sprunggelenkes mit eben noch vom blossen Auge erkennbaren Miliartuberkeln dicht besetzt. Knorpel sehr verdünnt, aber Knochen noch nirgends blossliegend. Trotzdem rasche Heilung, so dass die Kranke bereits 7. Jan. 73 mit einer nur wenig eiternden Fistel, fest angeheiltem Processus posterior calcanei und trefflichem Stumpf entlassen werden kann. Fistel 27. Januar ausgeschabt, worauf sie sich rasch schliesst. Vollständige Heilung bei einer neuen Untersuchung am 25. März 73 constatirt. Gute Gebrauchsfähigkeit; Verkürzung nicht ganz ½ Zoll. — Später Zunahme der Lungenphthise, an der Patientin gegen Ende des Jahres gestorben sein soll.

Beob. 3. Schwere Caries des Sprunggelenks und der Fusswurzel. Pirogoff'sche Osteoplastik. Heilung. Gottfried Tönnies, 17 Jahr alt. Erkrankung des rechten Fusses seit 3 Jahren, Ursache unbekannt. Sehr viele Fisteln. Pirogoff'sche Amputation 28. Mai 73, hochgradige Lipomasie der Knochen, so dass sowohl der Calcaneus als die Unterschenkelknochen einfach mit dem Messer durchschnitten werden. Rasche Heilung, tadelloser Stumpf. Der wegen der ungewöhnlich schweren fettigen Erweichung der Knochen interessante Fall ist bereits von *M. Schede* ausführlich beschrieben worden. *M. Schede* über partielle Fussamputationen, Sammlung klinischer Vorträge, Nr. 72—73, pag. 524.)

Beob. 4. Miliartuberkulose und Vereiterung des linken Sprunggelenks sowie der Fusswurzel. Pirogoff'sche Osteoplastik, mit Ausschabung des zu transplantirenden Fersenhöckers bis auf eine papierdünne Schale. Heilung mit gut geformtem, festem Stumpf, der vom Kranken ohne Schmerzen zum Gehen benutzt werden kann, aber mit zurückbleibenden, stets wieder durch Ulceration sich vergrössernden Fisteln. Wiederholte, zum Theil sehr ausgiebige Ausschabungen durch die mit den Granulationen und dem erweichten Knochengewebe vom blossen Auge erkennbare, sehr reichliche Miliartuberkel herausbefördert werden. Endlich Neigung zur definitiven Heilung; dann Entwickelung von Spondylitis lumbalis mit colossalem Beckenabscess. Incision in der Lendengegend unter Spray. Rasche Ausfüllung desselben bei Anwendung des antiseptischen Verbandes bis auf einen Fistelgang. Karl Koge, 17 Jahr, aus Liebigerode, Aufgen. 1. Nov. 72, noch in Behandlung. Die Geschichte dieses in vieler Beziehung beachtenswerthen

---

* R. Volkmann, Krankheiten der Bewegungsorgane in *Billroth* und *Pitha's* Chirurgie, p. 544. — Eine Kniegelenkstuberculose nach Contusio genau siehe z. B. auch bei *Valentin*, Virchow's Archiv, Bd. 44, pag. [illegible] Beob. VII.

Falles ist ebenfalls bereits von Herrn Dr. *Schede* l. c. bis zu der Zeit mitgetheilt worden, wo endlich die Fisteln Miene machten, sich definitiv zu schliessen, nachdem sich bei der letzten Ausschabung zum ersten Male keine mit dem unbewaffneten Auge erkennbaren Tuberkelgranulationen in den entfernten Massen mehr vorgefunden hatten. Patient wurde dann, Ende 73, auf einige Zeit in seine Heimath entlassen und kam bereits Anfang 74 sehr abgemagert, mit Hämoptoë, hektischem Fieber und einer eiterigen Spondylitis der Lendenwirbelsäule in die Klinik zurück. Ein schon jetzt nachweisbarer Beckenabscess wuchs rasch so weit, dass man gleichzeitig am rechten Oberschenkel, unter dem Poupart'schen Bande, und in der rechten Nierengegend Fluctuation fühlte und die ganze rechte Hälfte des Abdomens mit Eiter angefüllt war. Am 1. Juni 74 wird der Abscess durch eine zwei Zoll lange, die oberflächlichen Schichten der Rückenmuskulatur trennende Incision unter Spray geöffnet, worauf sich mindestens $1^1/_2$ Liter Eiter entleeren, darauf der grosse Sack mit Carbolsäure ausgewaschen und ein Lister'scher Compressivverband angelegt. Die Wände des Sackes werden durch sehr grosse, auf den Bauch und die Oberschenkel gelegte, durch Bindentouren, befestigte Badeschwämme in möglichst genauen Contact gebracht. Der aus diesem noch völlig geschlossenem Abscesse entleerte Eiter wird sofort mit allen Cautelen untersucht; es finden sich in ihm zahlreiche Mono- und Diplobacterien und Streptococcen in lebhafter Bewegung.

Die Eröffnung und Entleerung des Abscesses hatte nur eine vorübergehende, zweitägige febrile Reaction zur Folge, indem die Temperatur, die zuvor morgens 37,8—38,0, abends 38,2—38,7 betragen hatte, während dieser zweier Tage abends auf 39,2 und 39,0 stieg, während die Morgentemperaturen die alten blieben. Darauf fiel die Temperatur dauernd auf morgens 37,5, abends 38,0 herab, so dass sie also vom dritten Tage nach der Incision an niedriger blieb, als sie vor derselben gewesen war. Der grösste Theil des ungeheuren Sackes verklebte unter Anwendung des Compressivverbandes prima intentione, die Eitermenge nahm rasch ab. Zehn Tage nach der Incision ist nur noch ein wenig eiternder Fistelgang in der Lendengegend vorhanden, während in der Bauchhöhle der Abscess ganz verschwunden ist. Am 18. Juni (18 Tage nach der Incision) kann schon der Lister'sche Verband weggelassen werden.

Seitdem ist der Zustand wenig verändert. Sehr geringe Eiterung aus der Incisionsöffnung am Rücken, Patient hat sich zwar wesentlich erholt und sind die Lungenerscheinungen zur Zeit mehr in den Hintergrund getreten; aber die Spondylitis scheint sich noch weiter auf den zweiten und dritten Lendenwirbel auszudehnen, neben dem bereits früher stark prominirenden ersten Lendenwirbel nehmen auch die beiden folgenden jetzt deutlich an dem Gibbus Theil. Dann und wann Fieberanfälle, Diarrhöen. Die Fisteln am Stumpf haben sich immer noch nicht ganz geschlossen*).

Beob. 5. Caries des Sprunggelenks und des Tarsus. Albuminurie, Wassersucht. Pirogoff'sche Osteoplastik. Tod an Erschöpfung. Anna Oerling, 23 Jahr, aus Merseburg, wird am 18. März 73 der Klinik in dem traurigsten Zustande zugeführt. Colossale Abmagerung, allgemeine Oedeme, colliquative Diarrhöen, im Urin viel Eiweiss und Cylinder. Fussgelenk und Fusswurzelknochen der rechten Seite ausgedehnt cariös zerstört, von zahlreichen Fisteln aus überall durchstechbar. Trotzdem hat sich Patientin erst jetzt, wo sie fast moribund ist, zu einer Operation entschliessen können. Pirogoff'sche osteoplastische Fussamputation am 19. März 73. Knochen so weich, dass sie mit dem Messer durchschnitten werden, auch muss die Sägefläche der Tibia nachträglich noch auf $1^1/_2$ Zoll Tiefe ausgeschabt werden, weil das Markgewebe missfarbig erscheint. Drainage der ausgeschabten Tibia, von der nur die papierdünne Corticalis stehen bleibt, indem diese letztere, entsprechend dem Ende des durch die Ausschabung erzeugten Hohlraumes, an der Vorderfläche der Tibia mit dem Meissel durchgeschlagen wird. Allgemeine und örtliche Reaction ausserordentlich gering, doch wird Patientin täglich schwächer und stirbt am 29. März an Erschöpfung. Bei der Autopsie findet sich eine ausgedehnte amyloide Degeneration sämmtlicher Organe des Unterleibes.

Beob. 6. Fungöse Entzündung des Fussgelenks; Pirogoff'sche Osteoplastik. Sehnenscheideneiterungen. Tod an Marasmus. Friederike Pauling, 54 Jahr, aus Bitterfeld, hat sich vor 4 bis 5 Jahren zum ersten Male eine Distorsion des linken Fusses zugezogen, der seitdem eine grosse Neigung zu recidiven Distorsionen behalten hat. Allmählich entwickelt sich eine grosse Reizbarkeit des Fussgelenkes, die sich nach einer neuen vor $1^1/_2$ Jahren erfolgten Distorsion rasch zu einer fungösen Entzündung des Gelenkes mit colossaler, die Kranke geradezu aufreibender Schmerzhaftigkeit steigert. Bei der Aufnahme der Kranken am 30. Sept. 73 ist die Circumferenz des Sprunggelenkes sehr aufgetrieben, bei Druck undeutliches Gefühl der Fluctuation, keine Fisteln. Continuirliches Fieber. Eisblase, Jodpinselungen, Hochlagerung, feste Verbände haben sich als unzureichend erwiesen. Am

*) Patient ist dann später (Februar 75) an eiteriger Meningitis gestorben. Anm. während d. Correctur.

18. Oct. bei der Untersuchung in der Chloroformnarkose zeigt sich das Gelenk schlottrig und crepitirend. Pirogoff'sche Amputation; Lister'scher Verband. Der Erfolg wird durch die an psychische Störung streifende Unruhe und Unvernunft der Kranken vereitelt. Trotz zunächst gänzlich fehlender örtlicher Reaction und geringem Fieber wirft sich Patientin continuirlich umher und stösst sich wiederholt an den Stumpf, so dass mehrfach leichte Nachblutungen entstehen. Daher am 30. Oct. Gypsverband bei flectirtem Knie bis zur Mitte des Oberschenkels und Suspension, ohne dass dadurch die bereits eingeleiteten Sehnennecrosen aufgehalten wurden, und kann der feste Verband nur kurze Zeit liegen bleiben. Fortschreitende Fascien- und Sehnennecrosen schwerster Form und continuirlicher Kräfteverfall. Tod an Marasmus 25. Dec. 73.

Beob. 7. Caries der Fusswurzelknochen, Chopart'sche Amputation mit Ausschabung des Calcaneus. Heilung. Recidive Caries. *Syme*'sche Amputation. Heilung. Hermann Blaurock, 30 Jahr alt, Arbeitsmann. Seit 1870 Caries des linken Tarsus, Ursache unbekannt. Am 2. August 72 Chopart'sche Fussamputation; Gelenkfläche des Calcaneus cariös und erweicht, wird mit dem scharfen Löffel ausgeschabt, so dass eine wallnussgrosse Höhle entsteht. Offene Wundbehandlung. Vom 10. bis 24. Aug. Erysipel bis auf den Stumpf fortschreitend. Am 20. Aug. heftige Nachblutung: Unterbindung der A. tibialis antica. Am 22. wegen sich wiederholender Blutung Unterbindung auch noch der Arteria tibialis postica, beide in der Continuität. 4. Oct. bei guter Gebrauchsfähigkeit des Stumpfes und normaler Stellung der Ferse völlig geheilt entlassen.

Patient konnte nun ein halbes Jahr lang wieder seinen Unterhalt als Handarbeiter erwerben. Dann Recidiv der Caries und abermalige Aufnahme in die Klinik 5. Juni 73. Nach vergeblichen neuen Ausschabungen und nachdem sich herausgestellt, dass ebensowohl Calcaneus als Talus intensiv cariös erkrankt sind, wird am 27. Nov. 73 die Syme'sche Fussamputation gemacht. Tibia stark osteoporotisch. Fersenkappe incidirt und starke Drainröhre eingeführt, sorgfältige Naht, Verband nach Lister. Vom vierten Tage ab Temperatur normal; rasche Heilung. Stumpf tadellos, doch besteht Anfang März noch eine feine, kaum secernirende Fistel an der Stelle, wo das Drainrohr gelegen und macht Patient kaum Gehversuche, trotz des so dicken Fleischpolsters, dass der Stumpf wie ein solcher nach Pirogoff'scher Osteoplastik aussieht.

Beob. 8. Caries der Fusswurzel. Chopart'sche Amputation. Johanna Höhne, 23 Jahr alt, aus Schadewalde. Aufgen. 25. April 73. Patientin, im dritten Monate gravida, leidet seit $2^1/_2$ Jahren nach einer Contusion des rechten Fusses. Seit einem Vierteljahre erhebliche Verschlimmerung und Bildung von vier Fisteln, die auf cariösen Knochen und besonders auf das zerstörte Os cuboides führen. Amputation nach Chopart am 1. Mai 73. Verband nach Lister; Prima intentio bis auf die Wundenden, in die kurze Drainröhren eingelegt sind und bis auf einen Fistelgang, der in der Mitte des Plantarlappens stehen geblieben ist. Vom zweiten Tage an Normaltemperatur. Anfang August bei noch bestehenden Fisteln entlassen. Patientin fängt zu Haus, wohl zu früh, zu gehen an, was ihr anfangs nicht die geringsten Beschwerden oder Schmerzen veranlasst. Dann beginnt jedoch der Fistelgang in der Planta wieder stärker zu eitern, das Gehen wird wieder unmöglich und am 8. Febr. 74 wird Patientin auf's Neue aufgenommen. Durch den Fistelgang in der Planta constatirt man eine recidive Caries des Calcaneus. Sehr ausgiebige Ausschabung mit dem scharfen Löffel, Abnahme der Eiterung, so dass Patientin bald wieder entlassen wird. *)

Beob. 9. Caries tarsi, Chopart'sche Fussamputation. Heilung. Friedrich Hesse, 52 Jahr alt, aus Obersachsenwerfen bei Nordhausen. Patient hat sich vor circa $^1/_2$ Jahre eine Distorsion des linken Fusses zugezogen, wonach eine Caries der Fusswurzel mit intensiver Knochenzerstörung, besonders in den Articulationen zwischen den Keilbeinen und dem Metatarsus entstanden ist. Chopart'sche Operation am 24. Mai 73. Rasche Heilung trotz eines intercurrenten Erysipels, welches zur Bildung einiger Abscesse führt. Vorzüglicher Stumpf, Patient geht stundenlang und unterzieht sich den schwersten Anstrengungen. Siehe genaueres in Betreff des Wundheilungsverlaufes in dem Abschnitt über die accidentellen Wundkrankheiten. (Erysipele Beob. 2.)

Beob. 10. Caries der linken Fusswurzel, Dilatation der Fisteln, schweres Erysipel mit ausgedehnten secundären Abscedirungen am Fussrücken, Chopart-

*) Zu Haus bald Symptome von Lungentuberculose, die sich rapid steigern, und denen die Kranke wohl in der Kürze erliegen wird.

sche Fussamputation bei wahrscheinlich schon erfolgter Infection. Tod an Pyämie. Julius Dietrich, 22 Jahr alt, aus einer von Tuberculose schwer heimgesuchten Familie stammend. Schon seit dem 15. Jahre gelegentliche schmerzhafte Empfindungen an dem betreffenden Fuss. Seit einem Jahre Verschlimmerung, seit 8 Monaten Aufbruch. Caries, hauptsächlich der Keilbeine. Chopart'sche Operation 20. Juli; Tod am 5. Aug. 73. Siehe Genaueres: »Erysipele« Beobachtung 23 und »Pyämie« Beobachtung 9.

Die totale Exstirpation des Calcaneus, wegen Vereiterung zunächst des hinteren Fussgelenkes, später auch der Gelenkspalte zwischen Calcaneus und Os cuboides, wurde einmal, ebenso einmal die Exstirpatio tali vorgenommen.

Wiederholte Distorsionen des Fusses; Vereiterung des hinteren Fussgelenkes. Totale Exstirpation des Calcaneus. Max Recke, 16 Jahr, aus Eisleben. Patient hat sich im Verlauf der letzten $1^1/_2$ Jahre wiederholt Distorsionen des Kniegelenks sowohl als des Fusses der rechten Seite zugezogen. Anfangs trat die Störung im Kniegelenke ganz in den Vordergrund, in dem zwar nur ein mässiger Erguss, aber eine recht erhebliche Bänderdehnung zurückgeblieben war. Doch trat hier beim Gebrauch von festen Verbänden nach Jahresfrist Heilung ein, während am Fuss im October 73 Aufbruch unter dem Malleolus externus erfolgte.

Bei der Aufnahme des Kranken am 13. Nov. 73 findet sich der Fuss in der Hackengegend sehr stark geschwollen. Zu beiden Seiten der Achillessehne Fisteln oder Abscesse. Aus der eben erwähnten Fistel dicht unter dem Malleolus externus starke Jauchung. Die hier eingeführte Sonde dringt in das zerstörte hintere Fussgelenk, und wird hier deutlich zwischen Talus und Calcaneus eingeklemmt. Das Sprunggelenk ist sicher frei.

Zunehmende Eiterung und steigendes Fieber; der Knabe kommt sehr herunter. Am 17. Dec. 73 wird festgestellt, dass auch die Articulation zwischen Os cuboides und Calcaneus vereitert ist. Man fühlt über der Gelenklinie Fluctuation und nach einer Punction mit einem feinen Messer dringt die Sonde auch hier in die cariöse Gelenkverbindung, es wird daher die totale Exstirpation des Calcaneus noch an demselben Tage ausgeführt. Zu diesem Zweck wird der Schnitt am äusseren Fussrande an der Verbindung von Os cuboides und Calcaneus begonnen, dann ein wenig parallel der Fusskante nach hinten und darauf in steilem Bogen über die Höhe des Tuber ossis calcanei hinweg zum inneren Fussrande geführt. Ablösung des grossen, auf diese Weise gewonnenen Lappens nach der Planta hin, Trennung der Insertion der Achillessehne und Exstirpation des ganzen Knochens. Befestigung des Fersenlappens durch sorgfältige Naht; quere Drainage; Lister'scher Verband. Vordere Suspensionsschiene wie bei Fussgelenksresectionen.

Typisch antiseptischer Verlauf mit sehr geringer Reaction und geringer Eiterung, aber höchst langsame Ausfüllung des grossen Defectes. Am 15. Jan. 74 wird der Lister'sche Verband weggelassen, am 22. Patient mit zwei wenig secernirenden Fisteln, entsprechend dem durchgeführten Drainagerohr, entlassen. Mai 74 ist die Vernarbung des Fistelganges und die Ausfüllung des grossen Defectes immer noch nicht beendet. *)

Caries des Sprunggelenks. Exstirpatio tali. Nach fast vollendeter Heilung Tod an zwei apfelgrossen Tuberkeln des Kleinhirns. Paul Riehl aus Zeitz, 5 Jahr alt. Aufgen. 19. Oct. 73. Entl. 30. Nov. 73. Seit Pfingsten dieses Jahres Entzündung des Sprunggelenkes, die in der letzten Zeit zur Eiterung und zum Aufbruch gekommen ist. Zwei Fisteln auf der äusseren Seite des Fusses und auf dem Fussrücken vergrössern sich ulcerös zu nicht unbeträchtlichen Defecten. Bei der am 13. Oct. unternommenen Ausschabung des Sprunggelenkes zeigt sich der Talus in seinen Verbindungen so gelockert, dass er mit dem Raspatorium unter leichter Beihülfe der Cooper'schen Scheere total exstirpirt wird. Er trägt an seinen Gelenkflächen nirgends mehr Knorpel, und ist sein Markgewebe gleichmässig vereitert, missfarbig, stellenweis käsig. Jedenfalls wäre derselbe demnächst total necrotisch geworden. Gelenkfläche des Unterschenkels bereits vollständig von Granulationen überzogen, ebenso die des Os naviculare; die des Calcaneus rauh, so dass sie abgeschabt wird. Ausspritzung mit Chlorzink, Lister'scher Verband. Rasche Heilung. Nach vier Wochen schon ist der Defect fast völlig ausgefüllt, Knochen nirgends blossliegend und nur eine kurze Fistel vorhanden, die guten Eiter entleert. 30. Nov. mit gefenstertem Gypsverband und bester Prognose entlassen.

---

*) Anfang 1875 entwickelt sich eine cariöse Zerstörung der Articulation zwischen Talus und Os naviculare. Das Gelenk bricht auf, Knochen schwer alterirt. Amputatio cruris 13. Febr. 75. Anmerk. während der Correctur.

Am 27. Dec. wird der Knabe auf's Neue aufgenommen. Fistel nur wenig nässend, fast ganz geschlossen. Nach Abnahme des Gypsverbandes zeigt sich die Sprunggelenksgegend abgeschwollen, und kann der Fuss ohne Schmerz flectirt und extendirt werden. Leider entwickeln sich nun bald Symptome eines schweren Hirnleidens: sehr häufig sich wiederholende tags und nachts auftretende epileptiforme Anfälle mit heftigen klonischen Krämpfen der Extremitäten, Opistotonus und völligem Verlust des Bewusstseins; heftige Kopfschmerzen, Erbrechen; allerhand wechselnde Erscheinungen von Hirnreizung. Gleichzeitig profuse Diarrhöen, Husten und Zeichen beginnender Lungentuberkulose, so dass die Diagnose auch auf Hirntuberkel gestellt wird. Der Knabe magert bis zum Skelet ab; die kaum noch secernirende Fistel am Fuss vergrössert sich wieder und jaucht. Zuletzt wird die schon fest gewordene Gelenkverbindung wieder schlottrig und crepitirend. Am rechten Ellenbogen bildet sich ein grosser periarticulärer Abscess. Vom 25. Mai ab nimmt Patient so gut wie gar keine Nahrung mehr zu sich, sondern sitzt den ganzen Tag vornüber gebeugt im Bett, den Kopf in die Decke bohrend. Tod in dieser Stellung am 5. Juni 74.

Bei der Section Tuberkulose der Lungen; ringförmige tuberkulöse Geschwüre im Darm. Mesenterialdrüsen käsig. Im Kleinhirn, völlig symmetrisch, jederseits ein Klein-borsdorfer-apfelgrosser, fester, rein käsiger Knoten bis zur Dura reichend und mit dieser verwachsen. Hirnwindungen abgeplattet. Seitenventrikel beträchtlich erweitert und mit reichlicher, klarer Flüssigkeit gefüllt.

Mittels der **Ausschabung mit dem scharfen Löffel** wurden 4 Fälle von Caries des Sprunggelenks oder der Fusswurzel behandelt*). Sie betrafen sämmtlich Kinder und wurden 2 von ihnen hergestellt, während von den beiden anderen das eine an Erysipel und darauf folgender metastasirender Pyämie zu Grunde ging, und das andere, welches gleichzeitig noch an einer sehr schweren Vereiterung des einen Ellenbogengelenkes litt, nach erfolgloser Behandlung, und bald nach seiner Entlassung aus der Klinik, an Lungentuberkulose verstarb.

1. Fistulöse Caries in der Verbindung der Keilbeine mit dem Metatarsus. Theodor Storch, 15 Jahr. Seit 5 Jahren bestehende scrophulöse Entzündung am rechten Mittelfuss mit Aufbruch und Entleerung von käsigem, dann und wann mit Knochensand untermischtem Eiter. 3. Febr. 73 Ausschabung mit Entfernung mehrfacher, bis erbsengrosser Sequester und ziemlich viel erweichtem, missfarbigem Knochengewebe. Rasche Heilung bis auf eine feine Fistel; 7. Aug. neue Ausschabung, worauf die definitive Schliessung der letzteren erfolgt. Heilung Frühjahr 74 als andauernd constatirt. Patient macht stundenweite Märsche ohne Schmerz zu empfinden.

2. Caries des Os naviculare und der Articulation zwischen diesem und dem Talus. Ausschabung. Heilung. Max Eppstein, 3 Jahr alt, anscheinend gesundes und blühendes, aber mit Spina ventosa der Finger behaftetes Kind. Seit einem Jahre bestehende, seit sechs Monaten mit zwei Fisteln am Fussrücken aufgebrochene Caries des Os naviculare und des Caput tali der rechten Seite. Vergebliche Behandlung mit Gypsverbänden u. dergl. Am 10. März 73, wo die Sonde tief zwischen Talus und Os naviculare eindringt, Ausschabung mit dem scharfen Löffel, wobei sehr viel speckige Granulation, aber wenig cariöser Knochen entfernt wird. Namentlich wird der Talus nur ganz oberflächlich abgeschabt, während das Os naviculare viel intensiver erkrankt ist. 28. Mai nochmalige Ausschabung der speckigen Granulationen. Der Knochen liegt nirgends mehr bloss. 19. Juli, beide Fisteln haben sich geschlossen. October 73, Heilung dauernd geblieben. Nach einer Mittheilung vom Frühjahr 74 ist, abgesehen von den Narben an dem krank gewesenen Fusse, nichts abnormes zu bemerken. Der Knabe läuft ohne zu hinken und ist eine Störung in der freien Beweglichkeit des Fusses, wenigstens für einen Laien, nicht zu bemerken. Ob das vordere Fussgelenk unter Bildung einer Ankylose oder beweglich ausgeheilt ist, wie es zuweilen bei Kindern, selbst nach schweren cariösen Destructionen der Gelenke, beobachtet wird, kann ich leider nicht angeben.

3. Caries des Sprunggelenks und der Fusswurzel bei einem dreijährigen Kinde. Ausschabung und Drainage des Fussgelenks. Erysipel, metastasirende Pyämie. Tod. Selma Fischer, 3 Jahr alt. Fistulöse Caries des Sprunggelenkes und der Fusswurzel seit bereits $1^1/_4$ Jahren bestehend, ungewöhnlich diffus für das so jugendliche Alter. Ausschabung des

*) Fälle, in denen bloss die fungösen Granulationen aus Fisteln oder Abscessen ausgelöffelt wurden, ohne dass gleichzeitig die Knochen wesentlich mit in Angriff genommen worden wären, sind hier nicht gerechnet.

Sprunggelenkes, welches besonders schwer erkrankt ist, und Drainage desselben. Doch hätte wohl nur die Amputation das Leben erhalten können, da die Zerstörung im Chopart'schen Gelenk sich später ebenfalls als sehr intensiv erwies. Tod am 18. Juli 73. (Genaueres bei den »Accidentellen Wundkrankheiten; Erysipele« Beob. 22 und »Pyämie« Beob. 8.)

4. Caries des Sprunggelenks, eines Metatarso-phalangealgelenks und des Cubitus. Vergebliche Ausschabung. Tod an Lungentuberkulose. Elise Lehmann, aus Wallwitz, 6 Jahr alt. Aufgen. 24. Nov. 73. Entl. 13. Jan. 74. Sehr heruntergekommenes Kind aus tuberkulöser Familie mit ungewöhnlich schweren Vereiterungen des Sprunggelenkes sowie des Cubitus der rechten Seite, und fistulöser Caries der Articul. metatarso-phalangea III des linken Fusses, die successive im Verlauf der letzten Monate entstanden sind. Die Kleine soll bis vor einem Jahre der blühendsten Gesundheit sich erfreut haben, dann aber acut an Fieber und Husten erkrankt und seitdem elend geblieben sein. Bei der Aufnahme Spitzenkatarrhe auf beiden Seiten; am Sprunggelenk profuse Eiterung. Morgentemperaturen von durchschnittlich 37,5 und Abendtemperaturen von 39,5—40,0. Auslöffelung und Drainage des Sprunggelenkes mit mehrfachen Gegenincisionen ohne Erfolg. Die in grosser Menge herausbeförderten Granulationen enthielten zahllose Tuberkel; hingegen erwiesen sich die cariösen Gelenkflächen ziemlich fest. Zunehmender Verfall der Kräfte, ausgesprochene Hectica; Dämpfung über die ganze linke Thoraxhälfte ausgebreitet. Nach siebenwöchentlicher Behandlung wird das Kind von seinen Angehörigen aus der Klinik genommen, und ist dasselbe bereits am 8. März 74 an Lungenphthise gestorben.

Die übrigen 19 Fälle chronischer Entzündungen des Sprunggelenks oder der Fusswurzel kamen ohne operative Eingriffe irgend welcher Art entweder zu vollständiger Heilung, oder doch zu wesentlicher Besserung. Freilich befand sich unter den Erwachsenen nicht ein einziger Fall offener Eiterung oder manifester Caries und nur einige schwere Entzündungen des Sprunggelenks mit dem Charakter der fungösen Periarthritis d. h. mit starker Geschwulst und Auftreibung der Gelenkgegend durch periarticuläre Granulations- und Bindegewebswucherung. Hier wurden namentlich in zwei, wie es schien, fast amputationsreifen Fällen durch den monatelangen Gebrauch sehr fester Compressivverbände (Heftpflaster) ganz unerwartete Heilungen erzielt. Bei Kindern hingegen heilten einige Male sehr beschränkte fistulöse Knocheneiterungen nach Entfernung der Granulationen und energischer Cauterisation mit dem Lapisstift unter nachfolgender indifferenter Behandlung dauernd aus.

Nur die folgende Beobachtung mag besonders hervorgehoben werden, theils wegen der ausserordentlich langen Dauer des Processes, theils weil sie einen 17jährigen jungen Menschen betrifft — ein Alter, in dem eine Knocheneiterung der Gelenke der Fusswurzel ohne operativen Eingriff schon seltener zur Heilung kommt.

Friedrich Keil, 17 Jahr, Gymnasiast, erkrankte in seinem vierten Jahre, ohne vorher an besonderen Symptomen von Scrophulose gelitten zu haben, an einer Anschwellung an der äusseren Seite des linken Fussrückens, in der Gegend des Chopart'schen Gelenkes. Dieselbe nahm allmählich zu, es trat auch wohl eine leichte Röthung ein, aber es gelang schliesslich durch Jodbepinselungen, Heftpflastereinwickelungen, Soolbäder etc., die Geschwulst wieder zum Verschwinden zu bringen.

Diese Anschwellung stellte sich indessen im Verlaufe der Jahre immer einmal wieder ein, um nach mehrmonatlichem Bestehen endlich stets derselben Behandlungsweise wieder zu weichen. Mehrmals soll nach Aussage des früher behandelnden Arztes, Prof. *Herz* in Erlangen, ein Gefühl von Fluctuation dagewesen sein. Intercurrent sei einmal eine Verdickung und Anschwellung an der Fusssohle hinzugetreten von so eigenthümlicher Form, dass eine Zeit lang an die Entwickelung eines Neoplasmas gedacht wurde. Dieselbe ging dann aber ebenfalls wieder zurück.

Allmählich wurde dabei der Fuss atrophisch und blieb im Wachsthum zurück. Der Knabe war zeitweise sehr anämisch, so dass Landaufenthalt, Eisen, Leberthran und wiederholt Soolbäder verordnet wurden. Auch kam es hin und wieder infolge besonderer Schädlichkeiten, namentlich nachweisbarer Ueberanstrengungen beim Gehen, Spielen und Laufen, zu chronisch entzündlichen Reizungen im Sprunggelenk, so dass Patient dann längere Zeit am Gehen verhindert war. In der Zwischenzeit wurde aber immer

versucht, durch mässige Uebung, Elektricität, Douchen u. dergl. die Atrophie des ganzen Beines und namentlich der Muskulatur zu beseitigen.

So hatte die Affection bis zum Juli 73 einen wechselnden Verlauf genommen, als, wohl infolge längere Zeit hindurch täglich unternommener etwas weiterer Wege, sich abermals eine Anschwellung an der alten Stelle gleichzeitig mit Schmerzen im Fussgelenk zeigte. Diesmal röthete sich die Haut bald, und es kam zum spontanen Aufbruch. In diesem Zustande kam Patient am 14. Aug. 73 in unsre Behandlung. Er ist blass, etwas anämisch, von kleiner Statur, gering entwickelter Muskulatur. Linker Fuss mindestens um $^1/_4$ kürzer und schmaler als der rechte. Unterschenkel viel magerer als rechts, Oberschenkel weniger. Am Fussrücken eine Fistel mit weit unterminirter Haut und schlaffen Granulationen. Die Sonde dringt tief nach dem Chopart'schen Gelenk zu ein und lässt sich nach wiederholten Untersuchungen constatiren, dass sie in das Gelenk zwischen Os cuboides und Calcaneus eindringt, wo an einer linsengrossen Stelle rauher Knochen zu fühlen ist. Abtragen der unterminirten Haut, starkes Ausätzen des Fistelganges mit Lapis. Einschieben eines feinen Drainagerörchens. Hiernach schien anfangs Heilung eintreten zu wollen. Alles vernarbte solid, die Fistel verengerte sich; dann erfolgte Stillstand; die Granulationen wurden wieder schlottrig und verfetteten.

Am 18. Sept. gefensterter Gypsverband, da sich eine deutlichere Schmerzhaftigkeit des Sprunggelenkes zeigt. Nach noch zweimaliger Ausätzung des Fistelganges schliesst sich derselbe Anfang Januar. Am 25. Januar Entfernung des Gypsverbandes. Sprunggelenk auf Druck noch leicht empfindlich. Kleisterpappverband. — Entfernung desselben am 22. März. Ueberall vollkommene Unempfindlichkeit. Patient legt wenige Tage später den Weg in die Schule zu Fuss zurück. Seitdem nur noch Bindeneinwickelung und leichter Schienenschuh. Befinden in der Folge vollkommen gut geblieben. *)

Vier Mal fand sich eine auf den Calcaneus beschränkte Caries ohne Betheiligung der Gelenke der Fusswurzel vor. Bei der einen Kranken — einer 66jährigen Frau — wurde durch den bereits oben erwähnten, zur totalen Exstirpation des Calcaneus angewandten Bogenschnitt, dessen Schenkel hier jedoch beträchtlich kürzer ausfielen, und nach Ablösung der Achillessehne der Processus posterior calcanei blossgelegt und schief nach der Planta zu abgesägt, so dass nicht sehr viel mehr als die beiden Gelenkflächen stehen blieb. Von den drei übrigen Fällen, die sämmtlich Kinder betrafen, wurden zwei durch Ausschabung mit dem scharfen Löffel geheilt. Der dritte befindet sich gegenwärtig noch in Behandlung, ist jedoch offenbar ebenfalls auf dem Wege der Ausheilung.

1. Resectio processus poster. calcanei. Friederike Pelz aus Merseburg, 66 Jahr alt. Fistulöse Caries des linken Calcaneus, seit zwei Jahren bestehend. Zwei Fisteln führen in den Calcaneus hinein, dessen Inneres eine mit Knochengrus gefüllte, von missfarbigem, blossliegendem Knochengewebe begrenzte, stark haselnussgrosse Höhle enthält. Am 30. Oct. Bogenschnitt von der äusseren zur inneren Fusskante über die Insertion der Achillessehne hinweg und Ablösung der Fersenkappe. Resection mit der Stichsäge in der oben erwähnten Ausdehnung. Befestigung der abgelösten Fersenkappe durch die Naht, Durchführung eines Drainrohres; Lister'scher Verband. Geringe Reaction, aber langsame Heilung. 10. Jan. 74 mit nur seichtem, gut granulirendem Fistelgang entlassen; Knochen nirgends bloss liegend. Functionelles Resultat unbekannt.

2. Caries calcanei seit 5 Jahren. Ausschabung; Heilung. Bernhard Kunze, 9 Jahr alt, aus Zscherwitz, scrophulöser Knabe, der an Hautaffectionen, Rhinitis, Drüseneiterungen gelitten hat und noch leidet. Seit 5 Jahren Caries calcanei mit typischer Fistelanordnung zu beiden Seiten der Achillessehne; starke Schwellung der Weichtheile. Benutzung des Fusses unmöglich. 23. Nov. 72 aufgenommen, starke Ausschabung des erweichten Calcaneus und quere Drainage. Geheilt entlassen 8. Febr. 73. Patient geht und läuft ohne zu hinken.

3. Caries calcanei et claviculae necrotica; Ausschabungen beider Knochen, Heilung. Balduin Kresse, 11 Jahr alt, aus Hohenkirchen, Gutsbesitzerssohn. Acut erkrankt Pfingsten 71 infolge von Stehem in kaltem Wasser an Osteomyelitis acuta spontanea des rechten Calcaneus. Schon nach acht Tagen Aufbruch neben der Achillessehne. Vier Wochen später bildet sich noch eine Anschwellung der linken Clavicula, die ebenfalls schon nach einer Woche zur Abscedirung gelangt.

---

*) Patient poliklinisch von H. D. *Schede* behandelt.

Bei der Aufnahme des Knaben, 2. Juli 72, finden sich an der sehr verdickten Clavicula zwei Fisteln, von denen die eine in das zerstörte Sternoclaviculargelenk, die zweite in eine die äussere Hälfte der Clavicula einnehmende, centrale, mit schlechten Granulationen und Knochenstückchen gefüllte Höhle führt. Der rechte Fuss steht in starker Equinusstellung mit gleichzeitiger mässiger Erhebung der inneren Fusskante. Das Sprunggelenk stark geschwollen, jedoch ein wenig und ohne Schmerz beweglich, und wahrscheinlich nur secundär participirend und nicht zerstört, während die Hauptstörung der centrale Process im Calcaneus ist. In der Hackengegend und zu beiden Seiten der Achillessehne eine grosse Zahl jauchender Fisteln. Ein Fistelgang dicht unter dem Malleolus externus führt direct in den Calcaneus hinein. Auch hier fühlt man theils erweichtes Knochengewebe, theils gelöste Knochenpartikelchen.

Wiederholte, sehr ergiebige Ausschabungen der Clavicula selbst, der Articul. sterno-clavicularis und des Calcaneus. Später gewaltsame Reduction des Sprunggelenkes; Gypsverband. Geheilt entlassen 2. März 73; Pes equinus fast vollständig beseitigt. Patient geht ohne Schmerzen und hinkt nur sehr wenig.

4. Caries calcanei, Lupus des Gesichts und des Oberschenkels, multiple scrophulöse Drüsenvereiterungen und Geschwüre. Bernhard Loscher, 8 Jahr, Schuhmachersohn aus Willmond, stammt aus notorisch scrophulöser Familie und ist seit etwa 4 Jahren an Lupus und verschiedenen scrophulösen Affectionen erkrankt. Serpiginöser Lupus die ganze rechte Wange und Inframaxillargegend einnehmend. Starke Drüsenschwellungen am rechten Kieferwinkel. Flacher, sehr ausgedehnter, ebenfalls serpiginöser Lupus am rechten Oberschenkel; die Lymphdrüsen der rechten Weiche vereitert. In der rechten Fossa poplitea scrophulöse Geschwüre, infolge derer das Knie in leichter Contractur steht. Auch die Caries des Calcaneus betrifft die rechte Körperseite, so dass merkwürdiger Weise alle diese Affectionen auf die rechte Seite beschränkt sind, während die linke Körperhälfte frei ist.

An der rechten Ferse sechs Fisteln tief in den Calcaneus hinein führend, aber kaum eiternd und abwechselnd sich schliessend. Starke, schwielige Induration der Weichtheile. Gelenke frei. Lupus des Gesichts und des Oberschenkels durch Behandlung mit scharfem Löffel, Sticheln und Cauterisationen mit Argent. nitric. momentan geheilt. Wegen der Caries calcanei wurde vor der Hand noch nichts ernstliches unternommen, da sie sich spontan zu bessern schien und den Knaben nicht einmal im Gehen hinderte.

Ein fünfter Fall von Caries necrotica calcanei bei einem Knaben mit vielfachen scrophulösen Eiterungen der Knochen, der Lymphdrüsen und der Haut ist hier nur kurz zu erwähnen und wird bei den Krankheiten des Ohrs verrechnet.

Der Kranke, ein vierjähriger Knabe (Theodor Pillmann, Bahnwärtersohn aus Holzweissig), litt gleichzeitig: an Caries necrotica des Antrum mastoideum sinistrum mit jauchiger Otorrhoe, Vereiterung der Lymphdrüsen über der linken Parotis, Necrose des linken aufsteigenden Unterkieferastes, Coryza mit starker Infiltration der Oberlippe; an Caries necrotica der Diaphyse der linken Tibia an der Grenze des mittleren und unteren Drittels mit starker Verbiegung des entzündlich erweichten Knochens, der an der betreffenden Stelle einen nach hinten offenen stumpfen Winkel bildet, so dass namentlich die Hacke stark nach hinten geführt erscheint; an Caries des Metacarpophalangealgelenkes des rechten Daumens; an zahlreichen Ulcerationen und Lymphdrüsenabscessen an der Innenseite des rechten Cubitus weit auf Oberarm und Vorderarm hinaus sich erstreckend, und endlich an Caries des rechten Calcaneus mit multiplen Fisteln und starker Infiltration der Weichtheile. Der Calcaneus ist grösstentheils ausgehöhlt und enthält grosse, relativ feste, völlig gelöste Knochenstücke. Am 7. April 73 werden sämmtliche Heerde sowohl der Knochen als der Weichtheile mit dem scharfen Löffel ausgeschabt und aus ihnen die schlechten Granulationen, Sequester und das erweichte Knochengewebe entfernt. Auch das Antrum mastoideum wird eröffnet und ausgeschabt. An den verschiedensten Stellen werden nach Bedürfniss Drainröhren durchgeführt.

Der relativ grosse Eingriff wird leicht vertragen; es entwickelt sich überall gutes Granulationsgewebe, die Secretion lässt nach, und alle Eiterungsheerde sind, mit Ausnahme des am Calcaneus befindlichen, wo noch entblösster Knochen gefühlt wird, in der kurzen Zeit von drei Wochen der Heilung sehr nahe geführt, als sich bei dem Kinde Lungentuberkulose zu entwickeln beginnt, die rapid vorwärts schreitet, so dass dasselbe von den Aeltern aus der Anstalt genommen wird.

Von sieben Kranken mit Entzündung oder Caries der Zehengelenke ging einer, dem der Hallux im Os metatarsi amputirt wurde, an Erysipel zu Grunde. Der Fall, der den 43jährigen Friedrich Grude betrifft, ist bereits bei den accidentellen Wundkrankheiten pag. 47, Beob. 21, referirt worden. —

Chronische polyarticuläre Gelenkentzündungen. Sog. chronischer Gelenkrheumatismus.
12 Fälle (8 M. 4 W.)

Sämmtlich schwere Erkrankungen mit Contracturen und Ankylosen, periarticulären Gewebsneubildungen und intraarticulären Ergüssen in vielen Gelenken. Viermal war die Affection nach einem acuten Gelenkrheumatismus zurückgeblieben. Die Behandlung bestand hauptsächlich in der Anwendung einer methodischen Kaltwasserkur, wie sie für solche Fälle zuerst von *Bonnet* empfohlen worden ist. Die Kranken wurden in nasse Laken eingewickelt und auf eine oder zwei Stunden, ja selbst auf längere Zeit, in starken Schweiss gebracht, darauf mit kaltem Wasser übergossen und nun in ein warmes Bett gelegt, in dem sie so lange verweilten, bis sie sich wieder vollständig erwärmt hatten. Statt der Einwickelung in nasse Tücher können eventuell auch heisse Bäder von 30—32° Réaumur angewandt werden. Ich habe durch dieses Verfahren eine Anzahl Kranke die weder stehen noch gehen konnten und mit contrahirten Gliedern hülflos im Bett lagen, vollständig geheilt, sehr oft beträchtliche Besserungen erzielt und kenne für diese traurige Krankheitsform nichts wirksameres. Einzelne Kranke hielten einen Turnus von 50—60 derartigen Proceduren hintereinander aus, bekamen dabei Appetit, nahmen an Körperfülle zu und fühlten sich wohl. Aber freilich die schwersten Fälle erwiesen sich auch hierbei als unheilbar. Sehr häufig wurde ausserdem an einzelnen Gelenken eine mechanisch-orthopädische Therapie nothwendig: Brisement forcé, passive Bewegungen, Gewichtsextensionen, feste Verbände, Massagen.

Von den im Berichtsjahre behandelten Kranken wurden drei leichtere und frischere Fälle vollständig geheilt, die übrigen, mit Ausnahme eines einzigen, gebessert.

In einem dieser letzteren, der einen 62jährigen Mann betraf, welcher wegen spitzwinkliger Contractur beider Knie- und Hüftgelenke seit $1^1/_2$ Jahren das Bett nicht verlassen hatte, und wo neben leichteren Affectionen der übrigen Körpergelenke, in beiden Knieen, grosse Ergüsse vorhanden waren, wurden die Unterextremitäten zunächst gewaltsam gestreckt und beide Kniegelenke wiederholt pungirt. Der Inhalt bestand in grossen Massen dünnen strohfarbenen Eiters. Trotz gleichzeitig vorhandener ausgedehnter Knorpelverluste in den Kniegelenken und sehr starker Crepitation wurde der Kranke nach halbjähriger Behandlung mit Kaltwasserkur, Einwickelungen mittels elastischer Binden, Gewichtsextension, zuletzt festen Verbänden soweit gebessert, dass er sich in Schienenapparaten recht leidlich fortbewegte, und geht es ihm noch heute recht gut. —

Berichtigung:

Auf pag. 173 ist als Todesursache der sub. 1 mitgetheilten Knieresection allgemeine Tuberculose angegeben. Gleichwohl findet sich derselbe Fall pag. 60, Beob. 6 unter den Todesfällen infolge von Pyämie verrechnet. Das ursprüngliche Sectionsprotokoll fehlt. Die erste Angabe (Tod an Pyämie) ist nach mündlichen Mittheilungen eines Assistenten, die zweite nach nachträglich aufgefundenen Notizen gemacht, die jedoch ebenfalls nur aus dem Gedächtnisse aufgezeichnet sind. Wahrscheinlich ist die zweite Angabe (Tod an Tuberculose) die richtige, einerseits wegen der genaueren Detaillirung des Sectionsbefundes und der Uebereinstimmung mit der klinischen Diagnose, andererseits weil auch Dr. *Schede* (Ueber Gelenkdrainage l. c.) den Kranken als an Tuberculose verstorben aufführt. Die übrigen Angaben, mit Ausnahme der auf die Autopsie bezüglichen, sind correct.

C. Entzündliche Processe der Weichtheile der Extremitäten. Hautkrankheiten. Krankheiten der Gefässe und der Nerven.

(436 Fälle).

Phlegmone 51 Fälle, davon 45 bei Männern und nur 6 bei Frauen. Auf die verschiedenen Gliedabschnitte vertheilten sich dieselben folgendermaassen:

Oberarm	2	(M.)
Unterarm	7	(6 M., 1 W.)
Hand	22	(M.)
Oberschenkel	6	(5 M., 1 W.)
Unterschenkel	10	(6 M., 4 W.)
Fuss.	4	(M.)
	51	

Zweimal kam Complication mit Lymphangoitis vor. Sämmtliche Kranken mit Ausnahme eines einzigen wurden geheilt. Der letztere betraf einen 62jährigen Pharmaceuten, bei dem nach Typhus eine ausgedehnte Verjauchung des Unterhautzellgewebes am linken Oberschenkel sich entwickelt hatte. Patient ging bereits 6 Tage nach seiner Aufnahme marastisch zu Grunde.

Panaritien oder acute traumatische Sehnenscheidenvereiterungen — eine Trennung beider Affectionen liess sich nicht mit Sicherheit durchführen — wurden bei 73 Kranken beobachtet (44 Männern und 29 Frauen), und zwar fast sämmtlich in dem ambulatorischen Poliklinicum. Eine nicht unerhebliche Zahl derselben kamen in so vernachlässigtem Zustande mit ausgedehnter Necrose der Phalangen, Zerstörung der Gelenke, Sehnennecrose in Behandlung, dass nichts als die Amputation der betreffenden Finger übrig blieb. Leider ist die Zahl dieser kleinen Operationen nicht notirt worden und kann ich nur sagen, dass sämmtliche Kranke geheilt wurden.

Nicht gerechnet bei diesen 73 Fällen sind 2 traumatische Sehnenscheideneiterungen der Finger und ein sog. Panaritium tendinosum, welche secundär zur acuten Vereiterung der Handwurzel sowie des Handgelenks führten, und sind die bezüglichen, in mancher Beziehung nicht uninteressanten Beobachtungen bereits in dem Abschnitte über die Gelenkentzündungen mitgetheilt worden.

Elf Fälle von »eingewachsenem Nagel« an der grossen Zehe kamen sämmtlich bei Individuen vor, die das 20. Lebensjahr noch nicht überschritten hatten. Bei zweien von ihnen hatte sich das Uebel während eines mehrmonatlichen Krankenlagers im Bett und an den unbekleideten Füssen entwickelt, eine Beobachtung, die ich schon öfters gemacht habe. Der Einfluss zu enger und unpassender Fussbekleidung darf demnach nicht überschätzt werden.

Onychia: 3 Fälle. Entfernung des Nagels; starke Aetzungen. Geheilt.

Kalte Abscesse: 4 Fälle, sämmtlich mit Incision unter Spray und sorgfältigem antiseptischem Verbande behandelt, heilten rasch ganz, oder bis auf einen zurückbleibenden Fistelgang*):

*) Die Behandlung kalter und Congestionsabscesse mittels Incision und antiseptischer Methode ist bereits auf pag. 20 ausführlich besprochen worden.

1. Wilh. Ebert, 27 Jahr alt. Seit 7 Monaten bestehender kalter Abscess an der Rückseite des linken Femur, dicht über der Kniekehle. Doppelincision und Drainage, Lister'scher Compressivverband. Primäre totale Verklebung des Abscesses bis auf den durch das Drainrohr unterhaltenen Gang, der noch 3 Wochen lang sehr wenig secernirt. Ohne Fieber geheilt.

2. Johanna März, 45 Jahr. Kalter Abscess von Faustgrösse, dicht über der rechten Ellenbeuge, angeblich seit Jahren bestehend, in der letzten Zeit rasch wachsend. Breite Incision unter Spray. Nach zwei Lister'schen Verbänden totale Verklebung. Nach 8 Tagen mit schmalem, gut granulirendem Wundstreif entlassen. Kein Fieber. Dauernd geheilt.

3. K. L., 24jährige Frau. Kalter Abscess von der Grösse einer doppelten Mannesfaust von der linken Scapula bis auf die Schulter reichend. Doppelincision unter Spray; Drainage, Lister'scher Verband. Anscheinend vollständige Verklebung bis auf den Draingang. Kein Fieber. Nach 10 Tagen Bildung eines neuen Abscesses in dem untersten Ende des hier also doch nicht vollständig obliterirten Abscesses. Breite Incision. Mit kaum secernirender Fistel entlassen nach sieben Wochen.

4. 33jähriger Arbeiter, sehr grosser kalter Abscess am Uebergange von dem rechten Femur zu den Nates, angeblich nach Typhus entstanden. Doppelincision und Drainage. Kein Fieber, rasche Heilung bis auf den wenig secernirenden Fistelgang. Am 21. Tage entlassen. Angaben nicht ganz zuverlässig. Notizen fehlen.

Scrophulöse Abscessė der Haut oder der Lymphdrüsen: 9 Fälle (8 M., 1 W.), sämmtlich mit Abtragung der unterminirten Hauträuder und Ausschabung mittels des scharfen Löffels behandelt, zu einem Theile ausserordentlich schwer. Ein Kranker mit Vereiterung der verkästen Achseldrüsen und weitgehenden Senkungen am Oberarm mit noch bestehender Fistel entlassen. Die übrigen Fälle geheilt.

Acute Vereiterungen der Lymphdrüsen wurden in 13 Fällen beobachtet (9 M., 4 W.), davon achtmal bei Kindern unter 10 Jahren. Die Achseldrüsen waren 10mal, die Cubitaldrüsen 2mal, die Inguinaldrüsen 1mal Sitz der Vereiterung. Geheilt.

Lymphangoitis, ohne bekannte Ursache und sonstige Entzündung oder Eiterung: zwei Fälle, beide den linken Vorderarm betreffend. Geheilt.

Sog. spontanes Erysipel: 3 Fälle (2 M., 1 W.). Alle drei am Fuss und Unterschenkel, zwei im März, der dritte Fall im Mai 73 poliklinisch in der Stadt behandelt. Dauer nicht über 8 Tage; in keinem Falle erstreckte sich das Erysipel bis auf den Stamm. Geheilt.

Hautkrankheiten katexochen: 138 Fälle. Sie sind in den Krankenjournalen unter folgenden Bezeichnungen eingetragen:

Eczem	68	Fälle
Prurigo	8	„
Psoriasis	7	„
Herpes	4	„
Ecthyma	2	„
Furunkel	24	„
Rhypia	4	„
Pemphygus	1	„
Rhagaden	3	„
Erythem	1	„
Purpura	1	„
Ichthyosis congenita	1	„
Scabies	14	„
	138	Fälle.

Unterschenkelgeschwüre: 69 Fälle 33 M., 36 W.). Ein Fall von ringförmigem

Unterschenkelgeschwür, der zu totaler Gangrän des Beins geführt hatte, und wo die Amputation des Unterschenkels mit Erfolg vorgenommen wurde, ist nachstehend referirt.

Varicen der unteren Extremitäten sind nur mit 9 Fällen (4 M., 5 W.) aufgeführt, wo die Patienten ausschliesslich wegen der Venenectasie und der durch sie direct hervorgerufenen Störungen und Beschwerden und nicht wegen gleichzeitig vorhandener Fussgeschwüre, Unterschenkeleczeme etc. klinische Hülfe in Anspruch nahmen. In vier von diesen neun Fällen handelte es sich um heftige Blutungen infolge der Berstung eines Varix.

Von besonderem Interesse war nur ein, wie es schien, einen einzigen grossen Sack bildender Varix über der Fossa ovalis des rechten Oberschenkels bei einem 54jährigen Mann. Die durch leichten Druck anscheinend reponirbare Geschwulst war für eine Hernia cruralis gehalten worden und hatte das Volumen eines starken Apfels. Bei sorgfältiger Untersuchung gelang es leicht Fluctuation nachzuweisen. Die Vena saphena magna war stärker ausgedehnt wie normal und bildete dicht über dem Kniegelenk noch einen zweiten kirschgrossen Varix. Entleerte man den grossen Tumor unter der Weiche durch raschen Druck, während man gleichzeitig die andere Hand auf den kleinen Varix an der inneren Seite des Kniegelenkes legte, so fühlte man hier die zurückgeschleuderte Blutwelle mit ausserordentlicher Deutlichkeit anschlagen.

Thrombose der Vena cruralis aus unbekannter Ursache: 7 Fälle (5 M., 2 W.).

Elephantiasis der unteren Extremität: 3 Fälle (1 M., 2 W.) Zwei leichtere Fälle von Elephantiasis cruris, wo die Erkrankung sich nicht über das Kniegelenk hinaus erstreckte, wurden durch forcirte Bindeneinwickelungen und kalte Douche wesentlich gebessert. Eine ausserordentlich schwere Erkrankung hingegen der ganzen rechten Unterextremität von der Hüftbeuge bis zu den Zehen wider Erwarten so gut wie vollständig geheilt. Ich habe noch nie ein derartiges Resultat erlebt, und da die Affection relativ acut entstanden war, so ist anzunehmen, dass hier besondere ätiologische Verhältnisse vorlagen. Anamnese und Untersuchung ergaben jedoch in Betreff dieses Punktes keine Anhaltspunkte. Wahrscheinlich handelte es sich um wiederbeseitigte Lymphgefässthrombosen.

Emilie Rupsch, Dienstmädchen aus Teuchern, 24 Jahr alt, aufgen. 27. März 73, entl. 25. Juni 73, will den ersten Beginn der jetzt bestehenden Erkrankung erst vor einem halben Jahre bemerkt haben, was kaum glaublich, und soll die Schwellung anfangs einen ödematösen Charakter gehabt haben. Jedenfalls ist dies jetzt nicht mehr der Fall. Die ganze rechte Unterextremität ist monströs verdickt, zeigt das exquisite Verhalten der Elephantiasis, am Knie und über den Knöcheln derbe, herabhängende Hautwülste mit feinwarziger Oberfläche. In der Tiefe der Falten ist die Haut wund und lässt eine lymphoide Flüssigkeit aussickern. Die Untersuchung des Abdomens und die Exploration der Vagina lassen keine Abnormitäten entdecken. Keine Venenthrombose.

Die Maasse der Unterextremitäten betragen

	rechts:		links:	
Mitte des Oberschenkels	66	Cent.	47	Cent.
Dicht über dem Knie	56	,,	35	,,
Knöchelgegend	33	,,	22	,,
Spann	39,5	,,	31,0	,,

Bei stark erhöhter Lage des Fusses, forcirten Einwickelungen, Abreibungen mit Höllenstein nimmt die Geschwulst zusehends ab. Nach drei Monaten wird die Kranke fast vollständig geheilt entlassen. Differenz des Umfanges beider Extremitäten sehr unbedeutend, Haut überall in Falten zu erheben, was früher nirgends möglich; Bewegungen ganz frei. Trotz wiederholter brieflicher Anfragen keine Nachricht.

Gangrän der Glieder: 2 Fälle, eine senile Gangrän bei einem nur 54jährigen Manne, die nach vergeblicher Amputatio metatarsea zum Tode führte, und eine Strangulationsgangrän des Fusses, herbeigeführt durch die Narbe eines ringförmigen Unterschenkelgeschwürs bei einer 64 Jahre alten Frau, die durch die Amputation des Unterschenkels geheilt wurde:

1. Gangraena senilis, Amputatio metatarsea. Tod. Friedrich Bolze, Fuhrmann aus Halle, 54 Jahr. Aufgen. 19. Sept. 73. Gest. 27. Sept. 73. Sehr heruntergekommener Potator, Gangrän des Hallux und der zweiten Zehe sowie eines beträchtlichen Stückes der Haut des Dorsum pedis.

Sieben Fälle congenitaler Hüftgelenksluxationen, die vielleicht besser hierhergestellt werden könnten, sind bereits bei den Luxationen verrechnet.

Lähmung der die Schulterblätter tragenden Muskeln, Dislocation der Scapulae, eigenthümliche Deformation der Schultern. (Progressive Muskelatrophie (?)).

Carl Günther, 20 Jahr alt, Tischler, wird Mitte November 73 wegen einer sehr eigenthümlichen Deformation der Schultern und Dislocation der Scapulae in Behandlung genommen. Die noch wenig erhebliche Affection; welche Patient merkwürdigerweise selbst völlig übersehen hatte, ward zuerst im Frühjahr 73 bei Gelegenheit der »Stellung« von einem Militärarzte bemerkt und Patient auf sie aufmerksam gemacht. Erst im August jedoch trat eine merkliche Abnahme in der Muskelkraft der Arme ein, und begann Patient über spannende Schmerzen im Nacken und zu beiden Seiten des Halses zu klagen, Symptome, die stetig zunahmen, so dass Patient, der bis dahin sehr angestrengt seiner Profession obgelegen, dieselbe aufgeben musste.

Bei der Untersuchung zeigen sich die Schultern tief nach vorn und abwärts gesunken, so dass die Weichtheile beiderseits über der Brustwarze eine tiefe Falte bilden. Die Scapulae sind ganz auf die laterale Fläche des Thorax dislocirt und liegen fast in einer sagittalen Ebene. Die acromialen Enden der Claviculae stehen um mehr als zwei Zoll zu tief, von den herabgesunkenen Schulterblättern und den lastenden Armen abwärts gezogen. Die schon im höchsten Grade auffallende Deformität steigert sich noch erheblich, wenn man den Kranken beide Arme bis zur Horizontalen abduciren lässt.

Betrachtet man den Kranken vom Rücken, so sieht man, dass die Scapulae nicht bloss sich um circa $3^1/_2$ Zoll zu weit von einander entfernt, sondern auch gleichzeitig eine leichte Drehung erfahren haben, indem ihr spinaler Rand abnorm schief verläuft, die oberen Winkel der Scapulae weiter von einander entfernt sind als die unteren. Der Rücken erscheint infolge der Verschiebung der Schulterblätter abnorm stark gewölbt, die Brust umgekehrt wie eingesunken. In der That ist die Dislocation der Schultern nach vorn und innen eine so bedeutende, dass die vorderen Wölbungen der Schultern das Niveau des Sternums um ein sehr beträchtliches überragen. Die Arme sind muskulös, Fingerdruck kräftig.

Es gelingt sehr leicht die Deformität vollständig zum Verschwinden zu bringen, wenn man bei flectirten Ellenbogen die Schultern in die Höhe und etwas nach rückwärts schiebt und dann die Ellenbogen, wenn auch nur leicht, unterstützt. Fig. 1 und 2, Taf. I, zeigen den Kranken das einemal mit der Deformität, das anderemal nach Beseitigung derselben durch Unterstützung der Arme.

Als Ursache ergiebt sich, bei der durch Herrn Dr. *Seeligmüller* gütigst vorgenommenen elektrischen Prüfung, eine vollständige Atrophie und Lähmung der beiderseitigen M. M. cucullares und rhomboidei. Auch von den M. M. sternocleidomastoideis sind nur noch dünne Stränge vorhanden, während die Pectorales ihrem Volumen nach wenigstens in keiner Weise der sehr kräftigen Ausbildung der Armmuskulatur entsprechen. Auch giebt Patient an, in der letzten Zeit vielfach über dyspnoëtische Beschwerden geklagt zu haben. Die M. M. serrati antici hingegen reagiren prompt und kräftig auf faradische Erregung. Fibrilläre Zuckungen sind nicht vorhanden; trotzdem kann die Störung wohl kaum anders, als progressive Muskelatrophie aufgefasst werden. Dass gerade die M. M. cucullares und rhomboidei von der Atrophie befallen sind, dürfte sich daraus erklären, dass Patient beim Hobeln, womit er von früh bis zum Abend beschäftigt war, gerade diese Muskeln übermässig anstrengte.

Durch zwei Monate lang fortgesetzte, täglich zweimal wiederholte Faradisation der atrophischen Muskeln wurden nur die Schmerzen und die Kurzathmigkeit beseitigt, und scheint die Atrophie jetzt auf die Muskulatur des rechten Armes fortschreiten zu wollen.

Ueber die Reiskörperchen enthaltenden Hygrome und eine analoge Erkrankung der Gelenke sowie des Muskelfleisches. (Hierzu Taf. X) *).

Sechs Beobachtungen von Hygromen mit Reiskörpern, die in dem Berichtsjahre zur Beobachtung kamen, brachten uns sowohl in praktischer, als in pathologisch-anatomischer Beziehung

*) Die diesem Abschnitte zu Grunde liegenden anatomischen Untersuchungen sind in Verbindung mit Herrn *Carl Friedländer* angestellt. Im Fall No. 5 ist die ebenso mühsame als sorgfältige Durchforschung des gesammten Cadavers von Herrn Dr. *Buch*, der den bezüglichen Fall in seiner inaugur. Dissertation beschrieben hat, ohne jedoch damals schon in den Stand gesetzt zu sein, ihn richtig zu deuten, ausgeführt worden.

mancherlei neue Erfahrungen, so dass ich eine ausführlichere Besprechung dieser Fälle nicht umgehen darf, zumal ich in der Lage bin, ihnen zwei sehr eigenthümliche Beobachtungen analoger Erkrankungen der Gelenke zur Seite zu stellen. In dem einen dieser beiden Fälle hatten sich ausserdem noch den Reiskörpern identische, zum Theil colossale Bildungen auch im Muskelfleische entwickelt.

In den sechs Fällen von Sehnenscheidenhygrom handelte es sich fünfmal um die bekannte Zwerchsackgeschwulst der gemeinschaftlichen Schleimscheide der Fingerflexoren, während der sechste eine gleiche und zwar sehr voluminöse Bildung an der Strecksehne des rechten Mittelfingers betrifft.

Ich habe mich vor Benutzung der antiseptischen Verbandmethode sehr ungern an diese Sehnenscheidenhygrome gemacht und die freie Incision nie gewagt. Meine Resultate bei der Behandlung dieser Geschwülste waren daher auch nichts weniger wie glänzend. In leichteren Fällen wurden Compressivverbände versucht, durch die ich jedoch kaum mehr erreichte, als dass die Patienten beschäftigt wurden, und dass sich die Geschwulst vorübergehend durch Verminderung des flüssigen Inhaltes verkleinerte. Die freien Körper, die zuweilen fast allein den Inhalt des Hygroms ausmachen, so dass neben ihnen nur so viel Synovia vorhanden ist, um ihnen einen schlüpfrigen Ueberzug zu verleihen, können natürlich dadurch nicht zum Verschwinden gebracht werden. In schweren, mit Contractur der Finger verbundenen Fällen und bei grossen Geschwülsten stiess ich vom Vorderarm aus einen starken Troicart ein und trieb die freien Körper durch forcirten Druck heraus. Obwohl die Körper oft so weit compressibel sind, dass sie, ähnlich wie Echinococcusblasen, durch die Canüle herausgedrückt werden können, auch wenn sie ein etwas grösseres Kaliber haben wie diese, so gelingt doch die Entleerung meist nur unvollständig und hat auch abgesehen davon natürlich nur eine palliative Bedeutung. In zwei Fällen liess ich der Entleerung durch die Punction die Jodinjection folgen, was jedoch einmal bei einer kräftigen Schmiedefrau zur Eiterung des Sackes und zum Aufbruch führte. Gerade diese Kranke wurde ohne zurückbleibende Fingersteifigkeit dauernd geheilt, während es mir in dem zweiten Falle nicht bekannt ist, ob ein Recidiv eintrat oder nicht. Auch die etwas breitere Punction mit dem Tenotom führte einmal zur Eiterung, und zwar in einem Falle, wo ich die nicht spontan austretenden Reiskörper mit dem kahnförmigen scharfen Löffel herausbefördert hatte. Da auch dieser Kranke nach einer Gegenöffnung in der Palma ohne die gefürchtete Fingersteifigkeit davon kam, so bedurfte es nur noch der glücklichen von *Lücke* mittels der freien Incision gewonnenen Resultate, um mich die Punction ganz aufgeben zu lassen. Immerhin würde ich diese freie, absichtlich die Eiterung des Sackes herbeiführende Incision, selbst in der Privatpraxis und unter sonst günstigen Chancen, nicht ohne den Schutz des Lister'schen Verbandes wagen, wie ja auch *Lücke* in seinen Fällen die ältere Lister'sche Methode des Operirens unter dem »Phenyllappen« und der Phenylpaste benutzt hat. Dass derselbe in seinem dritten Falle, trotz anfangs sehr günstigen Verlaufs, doch Eitersenkungen nach dem Vorderarm und Mortification der Sackwandungen eintreten sah, ist wohl mit Sicherheit auf die damals noch sehr unvollkommene Ausbildung des antiseptischen Verfahrens zu beziehen.

Von meinen sechs neuen Fällen wurden nur drei mittelst der Incision, zwei, in den ersten Monaten des Jahres, noch mit der Punction behandelt. Von den letzteren hat bereits der eine ein »Recidiv« und dürfte bald zu neuer, erfolgreicherer Behandlung kommen.

Lücke hat sich bei seinen drei Operirten mit der einfachen Incision begnügt; ich habe es vorgezogen, die Doppelincision an den beiden Enden des Sackes vorzunehmen und eine Drainageröhre durchzuführen. Bei dem gewöhnlichen volaren Zwerchsackhygrom, welches zweimal auf diese Weise in Angriff genommen wurde, fiel demnach die eine Incision in die Palma, die zweite

auf den Vorderarm dicht über dem Handgelenk. Die Incisionen wurden beiläufig $^3/_4$ bis 1 Zoll gross gemacht.

Die Doppelincision hat den Vortheil der besseren Entleerung des Secrets während der Nachbehandlung und besonders auch einer leichteren Entfernung der Reisskörper. Die ganz freien Körper werden allerdings bei hinreichend klaffender Wunde leicht herausgetrieben, bei den der Sackwand, sei es nun wirklich durch Stiele adhärirenden oder einfach anklebenden, ist dies jedoch nicht der Fall, und erfordert ihre gründliche Entfernung eine besondere Manipulation. Am besten benutzt man zur quasi Ausbürstung des Sackes das hindurchgezogene Drainrohr, welches nur ein nicht zu schwaches Caliber haben darf. Spannt man dasselbe, je ein Ende mit einer Hand erfassend, stark an, es parallel der Längsachse des Hygroms stellend, so springen die seitlichen Oeffnungen scharfeckig hervor und reissen beim raschen Hin- und Herziehen die festgebacknen oder gestielten Körper heraus. Nach scheinbar vollständiger Entleerung des Sackes fliegen sie noch in unerwartet grosser Menge aus beiden Incisionsöffnungen heraus; und, wie man beim Sammeln derselben sieht, so sind es besonders die grössten und unregelmässigsten, mehr klumpigen Bildungen, die zuletzt noch auf diese Weise herausgeschafft werden. Der zuvor noch sehr dick sich anfassende Sack erscheint danach viel dünner und weicher.

Die Eröffnung, sowie die Entleerung und Ausbürstung wurde im Carbolsäure-Nebel ausgeführt, das Drainrohr durchgeführt, welches später durch zwei kurze, an Ligaturfäden angeschleifte Stücke ersetzt wurde, und der in den Lister'schen Verband gehüllte Arm auf einem Handbrete fixirt. Die Eiterung blieb in allen drei Fällen dünn-serös, sehr gering und ausschliesslich auf die parietale Fläche des Sackes beschränkt. Die Heilung erfolgte in wenigen Wochen. In keinem Falle folgte irgend eine nennenswerthe allgemeine oder örtliche Reaction, oder wurden Eitersenkungen oder etwas Aehnliches beobachtet.

1. Zwerchsackhygrom der Flexoren, Doppelincision, Ausbürstung, Drainage, Heilung. Marie Kühn, Bergmanns Tochter, 10 Jahr alt. Ungewöhnlich hart und derb sich anfühlende Doppelgeschwulst der linken Hand, seit einem Jahre bestehend. Eigentliche Fluctuation nicht nachweisbar; doch wird abwechselnd die obere oder untere Abtheilung der Geschwulst praller, wenn man auf die andere einen starken Druck ausübt; geringe Crepitation. Finger in allen Gelenken mässig flectirt, volle Extension unmöglich, Flexion kraftlos. Reissende Schmerzen im kleinen Finger und Anästhesie im Bereich der Endäste des Ulnaris.

Am 15. Oct. 73 wird die Doppelincision gemacht. Der Sack enthält nur Reisskörper und keine tropfbare Menge Synovia. Nach der Entleerung der Körper kommen bei sehr starkem Druck, sowie bei der nachfolgenden Ausbürstung, bröcklige und klumpige, unregelmässige Belagmassen von der Innenwand des Sackes heraus und wird der nach der Entleerung sich fast ebenso hart wie zuvor noch anfühlende Balg weicher. Dicke Drainröhre liegen gelassen, Lister'scher Verband. Ambulatorische Behandlung.

16. Oct. Beim Verbandwechsel zeigt es sich, dass die Drainröhre durch Blutcoagula verstopft ist und muss dieselbe herausgenommen werden. Das Kind ist so ungewöhnlich ungeberdig, dass die Wiedereinführung der Drainröhre unterbleibt: auch scheint ein sehr grosser Theil des Sackes primär verklebt.

19. Oct. Geringe Eiterung aus der Tiefe des Canals, in dem die Drainröhren gelegen; der Sack ist wirklich grösstentheils primär verklebt. Keine Reaction.

1. Nov. Das Kind kommt nur alle drei bis vier Tage zum Verbandwechsel in die Klinik, das Protectiv zeigt sich stets eben nur von Eiter feucht; aus der Tiefe lässt sich nur tropfenweis seröser Eiter ausdrücken. Die fistulösen Incisionsöffnungen granuliren und vernarben vom Rande.

6. Nov. Statt des typischen Lister'schen Verbandes Carbolöl.

1. Dec. Wunden völlig verheilt. Die Finger stehen noch in leichter Flexion wie vor der Operation und wird mit passiven Bewegungen begonnen. Die Hand ist zu jeder Verrichtung tauglich.

Auch in der nächstfolgenden Beobachtung war der Verlauf ein afebriler und konnte der Kranke bis zur Heilung ambulatorisch behandelt werden:

2. Zwerchsackhygrom der Fingerflexoren. Doppelincision, Drainage, Heilung. Friedrich Pfannenschmidt, 51 Jahr, Arbeiter aus Unterfarnstedt. Aufgen. 21. Nov. 73. Entl. 14. Dec. 73. Ungewöhnlich grosses Zwerchsackhygrom am linken Handgelenk, angeblich seit einem Jahre bestehend. Die in der Vola liegende Abtheilung der Geschwulst stark hühnereigross, bucklig-lappig. Finger in allen drei Gelenken stark flectirt, Extension unmöglich; der vierte Finger am stärksten flectirt.

Am 21. Nov. 73 werden zwei $^3/_4$ Zoll lange Incisionen, die eine in der Vola, die andere am Vorderarm gemacht und eine grosse Masse rundlich ovaler, glattpolirter Corpuscula oryzoidea, sowie mässige Mengen einer dickflüssigen Synovia entleert, dann bei der Ausbürstung des Sackes noch sehr viele grössere, ganz unregelmässige, wie feste Fibrinklumpen aussehende Körper herausbefördert. Während die zuerst herausgetretenen Bildungen die Grösse von Pfefferkörnern und Apfelsinenkernen kaum überschreiten, finden sich hier kuchenförmige, abgeplattete Bildungen bis zur Grösse von 1 und selbst $1^1/_2$ Centimeter Durchmesser. (Siehe Taf. X, Fig. 1, wo bei *a, a* eine Anzahl der kleineren und glatten freien Körper und bei *b, b* grössere und unregelmässige mehr kuchenförmige, der Sackwand adhärente Bildungen dargestellt sind). Die Gesammtmasse der gesammelten Körper — eine erbebliche Zahl derselben ging bei der Ausbürstung verloren — betrug 70 Grammes.

Drainage; Verband wie oben angegeben. Mässige febrile Reaction; seröse Eiterung.

28. Nov. Die durchgehende Drainröhre durch zwei kurze, angeschleifte Stücke ersetzt, die in je eine Incisionsöffnung geschoben werden.

29. Nov. Leichte Eiterverhaltung mit Andeutung von Zersetzung. Ausspritzung mit Chlorzink (8 %). Gegen die Eiterverhaltung eine zwischen den Verband geschobene mit Carbolsäure imprägnirte Wattecompresse.

8. Dec. Drainageröhren entfernt.

11. Dec. Palmare Incision fast geschlossen, die obere nur minimal secernirend. Lister'scher Verband weggelassen. Carbolöl.

13. Dec. Patient entlassen.

Der Kranke hat sich seitdem öfters völlig geheilt vorgestellt; die Bewegungen der Finger waren bereits Ende Januar erheblich freier als vor der Operation.

3. Sehr voluminöses Hygrom der Extensorsehne des rechten Mittelfingers, weit auf den Vorderarm hinaufreichend. Doppelincision. Pinselförmige Auffaserung der in ihrer Continuität völlig unterbrochenen Sehne. Excision der Sehne, sowie eines Theiles des Balges. Heilung mit erhaltener Beweglichkeit des Fingers. August Büschel, Malergehülfe, 22 Jahr alt aus Halle, bemerkte schon vor fünf Jahren, als er noch Lehrling war, eine kleine Geschwulst an der Strecksehne des rechten Mittelfingers, nahe am Metacarpo-phalangealgelenke, welche die Bewegung des Fingers in nicht unerheblichem Grade beeinträchtigte. Sie liess sich leicht wegdrücken, kehrte jedoch stets bald wieder zurück. Nach ein bis zwei Jahren hatte sich die Geschwulst bis an das Handgelenk ausgedehnt und eine wurstförmige, leicht bucklige Gestalt angenommen. Die Bewegungen, und zwar besonders die im Handgelenke, wurden jetzt schwierig; doch war Patient im Stande seine Profession fortzusetzen, selbst als bei weiterem Wachsthum der Geschwulst, die Flexion im Handgelenk wegen heftiger spannender Schmerzen fast ganz unmöglich wurde. Sehr rasch trat jedoch nun die Geschwulst unter dem Lig. carpi dorsale hindurch und verbreitete sich auf den Vorderarm, worauf die Bewegungen wieder frei wurden.

Am 12. Juni 73 stellt sich Patient in der Poliklinik vor: und zwar zunächst nur deshalb, weil ihm ein sehr eigenthümlicher Zufall passirt ist. Das in der letzten Zeit immer noch grösser gewordene Hygrom hat ja in der letzten Zeit den Gebrauch der Hand etwas erschwert, indess war doch jede Fingerbewegung möglich. Am gestrigen Tage jedoch, beim Rockzuknöpfen, fühlte Patient plötzlich einen leichten, schmerzhaften Ruck im Mittelfinger und steht derselbe seitdem in starker Flexion und kann im Sinne der Streckbewegung nicht activ bewegt werden. Patient ist daher nicht im Stande, sein Malergewerbe fortzusetzen. Passiv kann der Finger ohne die geringste Schwierigkeit dorsalflectirt werden. Es ist daher kaum möglich an etwas anderes als an eine Sehnenzerreissung zu denken, wie sie sich denn auch bei der noch an demselben Tage vorgenommenen Incision des Sackes ergiebt.

Was nun das Hygrom selbst anbelangt, so besteht dasselbe aus drei verschiedenen Abtheilungen, von denen die eine wurstförmige, 5—7 Centimeter breite, die Länge des ganzen Handrückens einnimmt, um nach einer starken, durch das Lig. carpi dorsale veranlassten Einschnürung in eine zweite, ovale, eigrosse Geschwulst überzugehen, die dicht über dem Handgelenke anfängt, und von der aus wieder eine dritte

Abtheilung 5 Zoll hoch am Vorderarm hinaufreicht. Diese letzte Abtheilung liegt tief zwischen den Muskeln und ist nur deutlich zu palpiren, wenn man auf die beiden unteren Abtheilungen des Hygroms einen starken Druck ausübt, so dass jene sich füllt. Starkes crepitirendes Geräusch beim Hin- und Hertreiben des Inhaltes.

Es werden unter Spray zunächst zwei zollgrosse Incisionen gemacht, die eine am Handrücken, die andere am Vorderarm, zwei Zoll über dem Gelenk, und 90 Grammes eirunder, glatt polirter, sehr fester Corpuscula oryzoidea und wenig Synovia entleert. Der Balg ist sehr stark verdickt, an seiner Innenfläche mit grossen klumpigen, scharfrandigen Körpern belegt, die theils leicht mit der Pincette abgenommen, theils abgerissen werden. Die darunter liegende freie Fläche des Sackes erscheint unregelmässig gittrig, wie zerfasert, oder auch zottig. Nachdem aus der dorsalen Fläche des Sackes ein grosses Stück excidirt und die Incisionsöffnung auf dem Handrücken, behufs weiterer Entfernung der adhärenten Reisskörper, durch scharfe Haken auseinander gezogen ist, sieht man in der unteren (phalangealen) Abtheilung des Sackes das peripherische Ende der Sehne liegen, die völlig getrennt und zu einem zolllangen, dicken Pinsel aufgefasert ist. Die feinen Fäden des Pinsels flottiren zierlich in der Carbolsäurelösung, mit der der Sack ausgespült wird. Die so plötzlich am Tage zuvor eingetretene Unmöglichkeit, den Finger zu extendiren, erklärt sich nun leicht. Im Moment, wo der Kranke den Versuch machte, sich den Rock zuzuknöpfen, und infolge stärkerer Flexionsstellung des Fingers die Sehne passiv anspannte, zerrissen die letzten dünnen Verbindungsfäden.

Es schien nicht räthlich, dieses grosse Büschel von Sehnenfasern in dem der Eiterung auszusetzenden Sack zurückzulassen, und wurde demnach das Sehnenende vorgezogen und in toto abgeschnitten. Um dieselbe Procedur an dem in gleicher Weise aufgefaserten, etwas retrahirten, centralen Sehnenstumpfe zu ermöglichen, wurde es nothwendig, die Incisionsöffnung auf dem Handrücken noch ein Stück zu erweitern.

Lister'scher Verband mit Wattecompressen auf den Vorderarm nach Durchziehung einer starken Drainröhre. Volare Handschiene.

Es folgt auf diesen Eingriff weder eine allgemeine, noch eine örtliche Reaction. Patient kommt täglich in die Klinik und wird dort verbunden. Grosse Abschnitte des Sackes, namentlich der zwischen der Vorderarmmuskulatur gelegene, aus dem die adhärenten Körper mit dem scharfen Löffel hatten herausgeschabt werden müssen, verkleben immediat. Das Secret bleibt dünn serös. Im weiteren Verlauf bildet sich einmal eine kleine Eiterretention in dem mittleren, nicht incidirten Abschnitte der Geschwulst, über dem die Haut sehr verdünnt war. Eine frühzeitige, kleine Incision beseitigt auch dieses leichte Hinderniss der Heilung. Nach etwa vier Wochen Weglassung des Lister'schen Verbandes. Die Wunden granuliren oberflächlich. Am 25. Juli wird Patient geheilt entlassen. Längere Zeit blieb auf dem Handrücken eine verdickte, dem geschrumpften Sack entsprechende Stelle zurück.

Bei einer neuen Vorstellung des Kranken in der Klinik am 18. Febr. 74 ist auch diese so weit verschwunden, dass man äusserlich keine Abweichungen in der Form der Hand sieht. Bei der Palpation fühlt man einen wenig deutlich sich markirenden Strang an Stelle der exstirpirten Sehne. Die Verbindung zwischen den beiden Sehnenstümpfen ist durch diesen, aus dem geschrumpften Hygromsacke gebildeten Strang so vollständig wiederhergestellt, dass eine functionelle Störung des Fingers hinsichtlich der Extensität der Bewegungen nur durch eine genaue Untersuchung zu ermitteln ist. Patient gebraucht scheinbar den betreffenden Finger genau wie jeden anderen. Indess ist ihm die Extension bis zu 180° nur möglich, wenn er dabei die Hand im Handgelenke in mässigem Grade flectirt. Der verbindende Strang ist also etwas zu lang. Ausserdem wird die Extension mit geringerer Kraft ausgeführt. Die Narben der Incisionswunden werden bei diesen Bewegungen etwas eingezogen. Patient ist beim Malen nicht behindert.

Die Untersuchung der in diesen drei Fällen durch die Incision, so wie in den zwei weiteren durch die Punction gewonnenen »Körper« ergab stets dasselbe Resultat, welches auch *Lücke**, so wie ich selbst** bereits früher gefunden: sie stellten einfache Gerinnungsprodukte, nicht organisirte Bildungen, dar. Einen Fall, der genau der *Virchow*'schen Auffassungsweise nach als Hygroma proliferum zu bezeichnen, und wo die freien Körperchen pure als hyperplastische, abgefallene Zotten zu deuten gewesen wären, habe ich überhaupt nicht gesehen. Die *Virchow*'sche Darstellung bedarf demnach mindestens einer starken Einschränkung, oder, wie später

---

*) Deutsche Zeitschr. f. Chir. I. pag. 466 u. folgd.

**) Krankh. d. Bewegungsorgane pag. 827 Note.

sich erweisen wird, Modification. Dass wirklich organisirte, selbst aus Knorpelgewebe bestehende, Körper völlig frei in den Sehnenscheiden vorkommen, ist ja gar nicht zu leugnen, und habe ich selbst in meiner Bearbeitung der Erkrankungen der Bewegungsorgane für die *Pitha-Billroth'sche* Chirurgie einen sehr merkwürdigen derartigen Fall beschrieben und abgebildet. Die Gerinnsel- und Concrementbildung ist jedoch offenbar sehr viel häufiger.

In den sämmtlichen theils von *C. Friedländer*, theils von mir selbst untersuchten Fällen bestanden die völlig freien, sofort aus der Incisionsöffnung hervortretenden oder durch die Punction gewonnenen, weissen, mit glattpolirter Oberfläche versehenen Körper aus einem geronnenen Albuminat, welches meist nur eine feine Granulirung, seltener, und besonders an der Oberfläche der Körper, eine feine Schichtung darbot, und gelegentlich feine Fetttröpfchen einschloss. Im Innern enthielten die Körper öfters einen mit Flüssigkeit gefüllten Hohlraum, so dass manche von ihnen förmliche Blasen waren, wie dies ja bereits von den früheren Beobachtern beschrieben ist. Die äusserste Schicht der Körper erschien hingegen meist besonders — und zuweilen förmlich membranartig — erhärtet. Die nach ihrer geringeren Consistenz und sonstigen Beschaffenheit präsumtiv jüngeren Bildungen enthielten nicht selten noch einzelne, meist in Fettmetamorphose begriffene lymphoide Elemente eingeschlossen. Mikroskopisch sah man sonst in den Körpern öfters eine Neigung zur Dehiscenz und Höhlenbildungen. Die chemische Untersuchung liess die Anwesenheit von Leim oder ähnlichen Körpern ausschliessen.

Eine etwas abweichende Beschaffenheit boten hingegen diejenigen Körper dar, die nicht sofort frei austraten, sondern nach beendeter Entleerung noch gewaltsam herausgedrückt oder gebürstet wurden, oder die ich in der dritten Beobachtung noch in situ der verdickten Balgwand anklebend fand.

Sie stellten immer sehr viel unregelmässigere, klumpige Gebilde von plattgedrückter, biconvexer Form und meist scharfen Rändern dar, deren Oberfläche ungleichmässig muschlig war und der feinen Politur entbehrte, welche die im Sack sich frei bewegenden Körper gemeiniglich darzubieten pflegen. Auch war ihre Grösse, wenigstens in den Flächendimensionen, meist eine viel erheblichere, so dass sie in dem merkwürdigen Falle, der die dritte Beobachtung ausmacht und der für das Verständniss unserer Affection von der einschneidendsten Bedeutung wurde, kuchenförmige Bildungen von 1, ja von $1^1/_2$ Centim. Durchmesser bildeten.

Bei der in dem angezogenen Falle durch die sehr breite Incision ermöglichten Betrachtung dieser Körper in situ lagen sie der schwieligen Balgwand fest an, jedoch so, dass sie öfter mit einem Theile ihrer breiten Fläche als mit dem Rande, oder gar gestielt, aufsassen. Einzelne Körper waren auch an den beiden Endpunkten befestigt. Von der Balgwand liessen sie sich mehr abschälen als abreissen.

Bei der histiologischen Untersuchung erwiesen sich auch diese Körper entweder ganz und gar, oder doch ihrer Hauptmasse nach als Concremente, und bestanden nicht aus Bindegewebe oder Knorpel, sondern ebenfalls aus einem geronnenen Albuminat. Jedoch fand sich in einzelnen von ihnen deutlich ein kleiner, aufgequollener Bindegewebsstrang, den die Gerinnungsmasse knopfförmig umgab. Der Absatz der Gerinnungsschichten hatte um einen in die Gelenkhöhle hineinragenden zottigen Vorsprung der Sehnenscheide, wenn auch nicht gerade nachweisbar um eine eigentliche Synovialzotte, stattgefunden.

Hätte über diese Deutung noch irgend ein Zweifel bestehen können, so wurde sie im Weiteren durch das Verhalten der exstirpirten, so eigenthümlich aufgefaserten beiden Sehnenenden, sowie des ebenfalls hinweggenommenen Stückes Sackwandung, zur völligen Gewissheit erhoben.

Wie ich oben beschrieb, so bildete die in ihrer Continuität völlig unterbrochene Extensorsehne des Mittelfingers an ihren beiden Enden zwei dicke, zolllange Pinsel, deren Fäden frei in dem Sacke flottirten. (Taf. X. Fig. 2.)

Ich betrachte diese Auffaserung als eine dem Malum senile, resp. der deformirenden Entzündung, der Gelenke nahe verwandten Vorgang, wie dies auch von *Hyrtl* in dem einzigen, wenn schon sehr viel weniger exquisiten Falle von Sehnenzerfaserung bei einem Hygrom geschehen ist, und bemerke, dass die Usur, Zerfaserung und völlige Durchreibung der Bicepssehne bei Arthritis deformans des Schultergelenks ziemlich häufig beschrieben wurde.

Besichtigte man nun die aufgefaserten Sehnenfäden unter Wasser genauer, so unterschieden sich schon dem blossen Auge sehr deutlich gewisse Partien der Faserbüschel in der auffälligsten Weise von den anderen. (Vergl. die Zeichnung, wo die Differenz freilich nicht so scharf hervortritt als wünschenswerth wäre). Während nämlich der eine Theil sich einfach zottig ausnimmt, eben wie aufgefasertes Bindegewebe, die einzelnen Fasern rauh und zottig aussehen, zeigt der andere drehrunde und glatte, fein verästelte und an ihren Enden mit feinen kolbigen Anhängen versehene Fäden. Fig. 3 giebt das höchst sonderbare Bild dieser Formen bei Loupenvergrösserung. Die Fäden, die mit dem einen Ende noch in continuirlichem Zusammenhange mit der Sehne standen, sehen infolge einer Menge ihnen seitlich aufsitzender, sehr regelmässiger kolbiger oder blattförmiger Anhängsel in der zierlichsten Weise cacteenartig aus.

Die Untersuchung bei mittleren und stärkeren Vergrösserungen zeigte an diesen Bildungen ein Verhalten, welches am besten mit in flüssigen und dann erhärteten Stearin getauchten Leinenfäden verglichen werden kann: in der Achse ein feinerer oder gröberer, meist stark welliger Bindegewebsstrang, umschlossen von einer das Licht stark brechenden strukturlosen Masse, die alle Unebenheiten der äusseren Fläche ausgleicht, und an den Enden der Stränge, oder wo einzelne Fäserchen seitlich über die Contour des Stranges hinausragten, sich tropfenartig anhäuft. Die Dicke der aufgelagerten geronnenen Albumen- oder Faserstoffschicht ist sehr verschieden. Im Allgemeinen ist sie an dem näher der Sehneninsertion gelegenen Ende der Fäden dünner, nimmt dann aber in gleichem Maasse als der Sehnenfaden selbst durch weitere Auffaserung und Theilung schmäler wird, zu. Uebrigens ist das Hineinragen eines bindegewebigen Endes in den blattförmigen Anhängseln nur ausnahmsweise zu erkennen; meist sind sie völlig strukturlos. Auch an vielen der langen Fäden selbst ist schon ziemlich weit vom freien Ende, und obschon sie im weiteren Verlauf noch zahlreich mit blattartigen Anhängseln besetzt sind, selbst bei stärkeren Vergrösserungen, kein organisirter centraler Achsentheil zu erkennen, während andere Male sich sehr verwischte Reste desselben unzweifelhaft nachweisen lassen. Die feinen Bindegewebsbündel der aufgefaserten Sehne sind stellenweis durch das nicht blos auf sie, sondern auch zwischen ihre Fibrillen eingelagerte Albuminat so aufgequollen und von demselben so durchtränkt, dass man sie nur mit Schwierigkeit noch erkennen kann. Fig. 4 giebt von diesen Verhältnissen ein anschauliches Bild.

Im wesentlichen durchaus gleich verhielt sich die exstirpirte Balgmembran. Obwohl ich nicht leugnen will, dass sie, vor der Abscheidung von Fibrinschichten auf ihre freie Fläche, vielleicht auch bereits hier und da eine Wucherung der Zotten erfahren hatte, so dass auch diese durch Imprägnation mit und Auflagerung von Gerinnungsmassen später zu gestielten »Körpern« wurden, so hat doch, wie ich glaube, auch an ihr ein Process Platz gegriffen, der mehr in einer Usur und Auffaserung bestand. Auf die Rauhigkeiten die hier entstanden hat sich später der aus der Synovia abgeschiedene Eiweisskörper abgesetzt, und sind dieselben an einzelnen Stellen bis zu grossen

klumpigen, breitgedrückten Massen angewachsen. Ohne Zweifel hat jedoch gleichzeitig eine Durchtränkung der innersten Schichten des verdickten Balges mit gerinnenden Albuminaten stattgefunden, wie Fig. 5 klar zu machen sucht. Die einzelnen derben Bindegewebszüge der Kapsel sind oft durch feingranulirte, gar keine Organisation zeigende Schichten weit auseinander geschoben, und das aufgequollene Gewebe ist von denselben Massen so durchtränkt, dass die Struktur fast ganz verschwindet. In den amorphen Gerinnungsschichten haben sich vielfach mit Flüssigkeit gefüllte Risse und Spalten gebildet.

Nach alledem bin ich geneigt für die reisskörperchenhaltigen Hygrome im Wesentlichen auf die Anschauungen *Heinrich Meckel's**) zurückzugehen. Ein Theil der freien Körper sind reine Concremente, ein anderer, und namentlich die gestielten, durch äussere Gerinnungsschichten vergrösserte und durch eingelagerte Albuminate aufgequollene Zotten, Bindegewebsfasern, Sehnenbündel und dergl. Die von *Virchow* besonders urgirte Verwandtschaft mit dem deformirenden Processe der Gelenke bleibt in eingeschränkterem Sinne bestehen; der Name Hygroma proliferum aber erscheint für diese Formen kaum mehr bezeichnend.

Wie ich schon im Eingange dieser Auseinandersetzungen bemerkt habe, so ist mir die Gelegenheit geworden im Laufe des Jahres 1873 zwei Fälle analoger Erkrankungen der Gelenke und selbst des Muskelfleisches zu beobachten. Es sind dies die einzigen derartigen Fälle, die ich überhaupt gesehen, und sind dieselben offenbar als ausserordentlich seltene Vorkommnisse zu betrachten. Die eine Beobachtung dürfte in der gesammten Literatur bis jetzt als Unicum dastehen. Die erste derselben betrifft einen Fall von sehr reichlichen freien Reisskörpern im Kniegelenk, die zweite eine zur Zeit überhaupt noch nicht gekannte, indess dem Hydrops tendinum fibrinosus zweifelsohne nahe sich anschliessende albuminoide oder fibrinöse Infiltration der Kapseln verschiedener grosser Gelenke und eine gleiche, mit der Bildung von Höhlen und grossen freien Körpern combinirte Erkrankung der Muskeln.

4. Reisskörper im Kniegelenk.

August Heinicke, 18 Jahr alt, ein kräftiger Knecht aus Höhnstedt bei Halle, aufgen. 1. Mai 73, entl. 23. Mai 73, bietet am rechten Kniegelenk die Erscheinungen eines chronischen Hydarthros mit beträchtlichem Ergusse dar. Das Leiden soll seit einem Jahre bestehen, ohne irgend welche Symptome entstanden sein, und mehr und mehr sich gesteigert haben. Irgend eine traumatische Einwirkung auf das Kniegelenk wird in Abrede gestellt.

Bei der Aufnahme des Kranken finden sich am Körper desselben sonst keine Alterationen. Das rechte Kniegelenk, zumal die Bursa extensorum, stark ausgedehnt, schwappend, Patella emporgehoben; bei Druck auf die Gelenkspalte geringe Schmerzhaftigkeit; keine Infiltration der periarticulären Gewebe oder Verdickung der Kapsel. Bewegungen passiv und activ bis auf spitzwinklige Flexion des Knies, die wegen zu starker Spannung nicht ausführbar ist, frei und schmerzlos. Doch fühlt man dabei ein starkes schnurrendes Geräusch im Gelenk, welches sich auch bemerklich macht, wenn man bei der Palpation in gestreckter Stellung den Gelenkinhalt in rasche Bewegung setzt. Das schnurrende Geräusch, oder besser Gefühl, hat mit der Crepitation der Gelenkflächen bei Knorpeldefecten wenig Aehnlichkeit, erinnert vielmehr an das sog. Schneeballknirschen alter Blutextravasate, und es wird demnach als wahrscheinlich angenommen, dass der Ausgangspunkt der Störung doch irgend eine Contusion oder Distorsion des Knies und ein dadurch bedingter Haemarthros gewesen sei, zu dem sich im weitern Verlauf die seröse Exsudation hinzugesellt habe.

Da schon eine leichte Dehnung der Gelenkbänder nachweisbar ist, insofern im Gelenk in gestreckter Stellung, wenngleich nur leichte, seitliche Bewegungen erzeugt werden können, so erscheint die evacuatorische Punction des Gelenks um so indicirter. Dieselbe wird am Tage nach der Aufnahme mit einem mittelstarken, vorsichtig desinficirten Troikart und unter Hautfaltenbildung vorgenommen, und werden

*) H. v. *Meckel*, Microgeologie. Berlin 1856, pag. 241 flgd.

130 Cubikcentimetern Synovia mit 35 Cubikcentimeter Reiskörpern entleert. Die Troikartcanüle verstopft sich oft, doch gelingt es immer wieder durch starken Druck auf das Kniegelenk die obturirenden grösseren Reiskörper herauszutreiben. Indessen bleiben doch nach vollständigem Abfluss des flüssigen Theiles des Gelenkinhaltes sicher noch eine nicht ganz unerhebliche Anzahl zurück, die höchstens durch wiederholte Injectionen ins Gelenk und auf sie folgende Auspressungen vollständig zu entfernen sein würden. Es wird jedoch von einer solchen, gewiss nicht ganz ungefährlichen Manipulation Abstand genommen, und nur ein immobilisirender Compressivverband angelegt. —

Die entleerte Synovia ist von weingelber Farbe, leicht getrübt, viscide, von 1033 spec. Gewicht. Bei Zusatz von Salpetersäure, Essigsäure, Alcohol, Chloroform, sowie beim Kochen gerinnt dieselbe zu einer steifen, weissen Gallerte. Die durch Essigsäure gewonnene Fällung wird durch einen Ueberschuss zugesetzter Essigsäure wieder aufgelöst.

Mikroskopisch zeigt sie eine mässige Beimischung lymphoider Elemente.

Die, ihrer Masse nach, wie schon erwähnt, einem Volumen von 35 Cubikcent. entsprechenden Corpuscula oryzoidea sind von weisser Farbe, aber etwas lockrerem Gefüge als die meisten von mir untersuchten, aus Sehnenscheiden stammenden Körper. Ihre Grösse variirt von der eines Stecknadelkopfes bis zu der sehr beträchtlichen von $1^1/_2$ Ctm. Länge, 1 Ctm. Breite und $^1/_2$—$^2/_3$ Ctmt. Dicke. Die Form ist durchschnittlich eine linsenförmige, biconvexe mit scharf zugeschnittenem Rand. Der Rand selbst ist dabei oft leicht gekerbt, zuweilen mit einem stielartigen, jedoch nicht abgerissenen, sondern regelmässig abgerundeten Fortsatze versehen (siehe Taf. X, Fig. 6). Einzelne Körper besitzen auch zwei bis fünf solcher Fortsätze und erscheinen dadurch lappig, blattartig. Einige wenige sind hohl, im Centrum mit Synovia gefüllt.

Bei der histiologischen Untersuchung bestehen die Körperchen ausschliesslich aus einem geronnenen, amorphen Albuminate, noch ohne jede Spur von Schichtung, und enthalten dieselben entsprechend ihrem, schon aus der minder festen Consistenz gemuthmassten jüngerem Alter, spärlich lymphoide Elemente eingeschlossen, die jedoch bereits der regressiven Metamorphose verfallen sind. Essigsäureniederschläge der Synovia bieten fast absolut genau das gleiche Bild.

Anlangend das chemische Verhalten der Körperchen, so quellen sie in einer Salzsäurelösung von 1 : 1000 zu einer klaren Gallerte auf. Alkohol macht sie intensiv weiss. Bei Essigsäurezusatz trüben sie sich anfangs, um sich bald wieder aufzuhellen. Ebenso werden sie durch $^3/_4$ procentige Kochsalzlösung getrübt; die Salztrübung verschwindet jedoch wieder bei Essigsäurezusatz. Auch die getrockneten Körperchen hellen sich in Essigsäure vollständig wieder auf. (Untersuch. v. den Herren *Nasse* u. *Friedländer*).

Im Verlauf von acht Tagen hatte sich wieder ein sehr beträchtlicher Erguss angesammelt, und wurde, in der Hoffnung, den Rest der zurückgebliebenen Reiskörper noch herauszuschwemmen eine abermalige Punction des Gelenkes vorgenommen. Es entleerten sich 67 Cubikcent. Flüssigkeit mit nur $3^1/_2$ Ctm. Körperchen. Die Synovia war diesmal deutlich dünnflüssiger und offenbar erschienen daher die Körperchen aufgequollen, auch ihre Oberfläche minder glatt. Von den bei Gelegenheit der ersten Punction ins Gelenk gelangten Bluttropfen hatten sie den Farbstoff an sich gerissen.

Das Gelenk schien nach der zweiten Punction völlig entleert, wandständige Körperchen waren offenbar überhaupt nicht vorhanden; auch liess sich nicht die geringste Verdickung der Kapsel nachweisen.

Am 23. Mai wurde Patient auf seinen Wunsch in einem festen Verbande entlassen, und liess nichts wieder von sich hören, bis ich ihn am 26. Februar 74 zufällig im hiesigen Diaconissenhause wiederfand. Der Zustand ist ziemlich der alte. Im Gelenk ein beträchtlicher Erguss. Doch auch auf dem Capitulum fibulae und zwischen diesem und dem Condyl. ext. tibiae ein halbhühnereigrosser fluctuirender Buckel, der sich wie ein Sehnenscheidenhygrom ausnimmt, und dessen Inhalt mit dem Gelenk jedenfalls nicht communicirt. Reiskörper sind jedoch weder im Kniegelenk noch in dieser separaten Tasche zu fühlen und jedenfalls in beträchtlicherer Menge nicht vorhanden. Dagegen fangen die Gelenkbänder an mehr nachzugeben und das Gelenk wacklig zu werden, und es scheint fast, als wenn sich an den Epiphysen eine leichte wulstige Verdickung (beginnende Arthritis deformans) entwickelte. Ich habe eine Jodinjection ins Gelenk vorgeschlagen. —

So häufig die als Corpuscula oryzoidea bezeichneten Concrementbildungen in den Sehnenscheiden und Schleimbeuteln gefunden werden, so ungemein selten sind sie in den Gelenken. Genauer untersucht, und daher absolut sicher, ist eigentlich nur eine einzige Beobachtung von *H. Meckel*. Ausserdem sind wahrscheinlich noch zwei oder drei ältere Beobachtungen von *Monro*, *Velpeau* und *Bidder* hierher zu beziehen, die bei *Meckel* l. c. nachzusehen sind; doch fehlt die genauere Untersuchung. Alle diese Fälle betreffen das Kniegelenk. Keinmal wurden die Körper auch nur annähernd in solcher Menge gefunden, wie bei unserem Kranken.

5. Albuminöse Infiltration der Gelenkkapseln und Muskeln zu unorganisirten, bis zollstarken Schwarten; Höhlenbildung mit freien Körpern in und zwischen den Muskeln.

Der Fall, den ich im Folgenden ausführlicher mittheile, wurde bei Lebzeiten leider von mir nicht beobachtet, sondern bildet einen zufälligen Leichenbefund. Bei Gelegenheit des Operationscursus entdeckte ich im Sommer 1873 an der Leiche eines vom hiesigen Zuchthause an das anatomische Institut abgelieferten Sträflings Störungen an der Schulter und den Hüftgelenken, die gleichzeitig so grossartig und so vollkommen neu und unverständlich erschienen, dass ich das Cadaver nach dem pathologischen Institute schaffen liess. Herr *C. Friedländer* hat sich dann dort auf meinen Wunsch der sorgfältigsten Untersuchung dieser sonderbaren Veränderungen unterzogen und sind die Resultate zunächst in einer Dissertation*) veröffentlicht worden. Das richtige Verständniss des Falles ging mir jedoch erst später durch weitere Einsicht in die Natur der Vorgänge bei den reisskörperchenhaltigen Hygromen und besonders durch den Fall des Patienten »Büschel« (Beob. No. 3) auf. Schon aus diesem Grunde ist es nothwendig, hier noch einmal auf diese Angelegenheit zurückzukommen.

Ich lasse nun Krankengeschichte und Sectionsbefund der innern Organe — soweit sie noch nachträglich festgestellt werden konnten — sowie die Ergebnisse der Untersuchung der Gelenke und Muskeln ordnungsmässig folgen:

Baumbach, Zuchthaussträfling, früher Maurergeselle, 64 Jahr alt, hat schon früher 15 Zuchthausstrafen abgebüsst, und war gegenwärtig wieder seit acht Jahren im hiesigen Zuchthause internirt, wo er am 4. Mai 73 starb. Bei der Reception als gesund befunden, trat er am 6. Novbr. 72 in das Lazareth der Anstalt ein. Er klagte über das Gefühl von Lähmung in den unteren Extremitäten nnd fiel durch ein ungemein anämisches Aussehen und schlaffe, gebückte Körperhaltung auf. Die »rheumatische Affection« verbreitete sich allmählich von den Unterextremitäten über den ganzen Körper. Patient wurde bald ganz bettlägerig und lag in halbsitzender Stellung mit flectirten Armen und Beinen ziemlich unbeweglich da. Zuletzt wurde er so steif, dass er die letzten 4—6 Wochen seines Lebens gefüttert werden musste. Schon mehrere Monate vor dem Tode war Albuminurie eingetreten; es bildeten sich eigenthümliche Geschwüre auf der Zunge und nachdem noch Decubitus hinzugetreten, erfolgte der Tod sechs Monate nach der Aufnahme in das Lazareth an Marasmus. Bei der Autopsie fanden sich diffuse parenchymatöse Entzündung und amyloide Degeneration der Nieren, und die Zunge fast auf ihrer ganzen Oberfläche von festen Narben der geheilten Geschwüre bedeckt. (Bericht der Herren DDr. *Dellbrück* und *Risel*).

Was nun die Gelenke anbelangt, so zeigten sich die der Schulter sowie der Hüfte am intensivsten erkrankt.

Das linke Schultergelenk ist mit einer derben, schwieligen, wie fester Hammeltalg aussehenden, glänzenden — und etwa auch nicht viel schwerer wie dieser und durchaus nicht wie fibroides Gewebe sich durchschneidenlassenden — Masse umhüllt, die eine Mächtigkeit bis zu 4 Ctm. erreicht. Sie ersetzt nach innen die Gelenkkapsel, die in ihr vollständig zu Grunde gegangen ist, und geht peripherisch diffus in die das Gelenk umgebenden Muskeln und Weichtheile über. Die Sehnen der sich in der unmittelbaren Umgebung des Gelenks ansetzenden Muskel verschwinden vollständig in dieser Masse, resp. sind durch dieselbe ersetzt und verdrängt und lassen sich anatomisch nicht mehr darstellen (M. M. coracobrachialis, biceps, supra- und infrascapularis, pectoralis minor und selbst cucullaris). Diese Umhüllungsmasse des Gelenks bildet drei deutlich abgegrenzte Partien, von denen jede eine vollständig glatte, kugelförmige Oberfläche darbietet. Die eine derselben entspricht der Rundung des Gelenkkopfes und liegt nach vorn und aussen, die

*) *Hermann Buch*: Ein Fall von multipler primärer Sarcomatose des Knochenmarks und eine eigenthümliche Affection der vier grossen Gelenke. Diss. inaug. Halle 1873.

zweite ist fast genau nach innen, hinter dem Collum scapulae gelegen, die dritte befindet sich mehr hinten.

Das Gelenk ist so vollständig fixirt, dass es nach Entfernung sämmtlicher Weichtheile mit Ausnahme eben der dasselbe umhüllenden talgartigen Massen, die ich der Kürze halber als Schwarten bezeichnen will, höchstens Bewegungen um 5—10 Grade gestattet. Die Gelenkhöhle ist absolut trocken, enthält nicht einen Tropfen Synovia. Ihre innere Fläche ist nicht im geringsten schlüpfrig, fühlt sich vielmehr wie trockene, etwas fettige Epidermis an. Die Gelenkknorpel sind intact.

Auf dem Durchschnitt zeigen sich die das Gelenk umgebenden Schwarten von einer grossen Zahl unregelmässiger, mit polirten Wänden versehener Hohlräume unterbrochen, die sich fast ebensoweit wie die Schwarten selbst erstrecken. Diese Höhlen enthalten mehrere 2—6 Centimeter lange und ungefähr ebenso breite, weissliche, mit scharfen Rändern versehene etwa mandelförmige Körper, welche ihrer Consistenz nach an weichen Knorpel erinnern. Die Oberfläche derselben ist glatt, wie polirt, und liegen sie in den betreffenden Höhlungen theils frei, theils sind sie mit ihren Rändern adhärent.

Genau die gleichen Veränderungen finden sich am rechten Schultergelenk. Dasselbe ist ebenfalls so fixirt, dass schon im Operationscursus beim Versuch den Arm zu erheben, das Collum chirurgicum durchbrach. Die Schwarten stossen hier unmittelbar an die Knochenoberflächen des Acromion und der Portio acromialis claviculae. Im Uebrigen Höhlenbildung mit freien oder adhärenten Körpern wie links.

An dem unteren Winkel beider Scapulae sind die Insertionen der M. M. teres maj. in eine derbe, harte Masse, von annähernd sehniger Beschaffenheit umgewandelt, die allmählich in das Muskelgewebe übergeht. Sie sitzt fest dem Knochen an, und hat bei einer Flächenausdehnung von einer Kinderhand eine Dicke von 2—3 Centim. Gleiche Veränderungen finden sich an den oberen äusseren Winkeln beider Scapulae. Sodann kamen unterhalb des Angulus inf. des rechten Schulterblattes bei der Präparation der M. M. latissimus dorsi und serratus postic. inf. zwei freibewegliche Körper zum Vorschein, welche in einem dünnen, sehnig glänzenden Sack eingeschlossen waren, der den genannten Muskeln auflag. Der Sack hat etwa das Aussehn eines Schleimbeutels, zeigt jedoch eine völlig trockne Innenfläche. Die dem Thorax zugewandte Fläche des Sackes ist derber, schwieliger. Beide freien Körper sind von ziemlich gleicher Grösse, 3 Centim. lang, 2 Centim. breit, scharfrandig, in der Mitte dicker werdend, knorpelhart, leicht gelblich gefärbt. Der untere von ihnen zeigt einen 3 Centim. langen, 6—8 Millim. breiten Stiel, mit dem er an der Sackwandung lose befestigt ist. Beim Präpariren weiter nach oben gehend finden sich noch zwei grosse, jedoch nicht freie und in einer neu gebildeten Höhle, sondern mitten in der Muskulatur eingelagerte, übrigens ähnliche Körper. Der obere, handtellergross und fingerdick, liegt mitten in der Substanz des M. subscapularis, der untere kleinere im M. serratus anticus major. Auf dem Durchschnitt zeigt der letztere an seiner den Rippen aufsitzenden Seite grosse, platte Hohlräume, deren Flächen ohne Inhalt sich berühren. Aehnliche platte Hohlräume zeigt der obere Körper, und liegen in diesen wieder einige vollkommen gelöste, knorpelähnliche freie Körper, die bis zu 3 Centim. lang, 1—2 Centim. breit und 1 Centim. dick sind. Ihre Ränder sind auch hier wieder zugeschärft.

Unter der linken Scapula liegen wiederum platte, gelbliche Körper von knorpelartiger Beschaffenheit, kinderhandgross, scharfrandig, in einer sehnigen Hülle abgeschlossen. Sie sehen zum Theil unter dem Angulus inferior scapulae hervor und bewegen sich bei Druck frei in ihrer Hülle. Ausserdem fand sich in dem hinter dem Schulterblatte gelegenen Theile des

M. serratus antic. maj. eine 9 Centim. lange, 8 Centim. breite und 2—3 Centim. dicke, also handtellergrosse, schwielige Geschwulst mitten in die Züge der Muskelfasern eingelagert. Beim Durchschneiden derselben treten zwei grosse Hohlräume zu Tage, welche die ganze Geschwulst durchsetzen und durch dünnwandige glatte Scheidewände, zum Theil auch durch dickere Lagen, von einander getrennt sind. Neben diesen grösseren Höhlen sind noch drei kleinere von gleicher Beschaffenheit vorhanden, die zum Theil kleine, freie, talgartige Körper enthalten.

Wie die Schultergelenke in harte Schwielen eingemauert sind, so findet das Gleiche, nur noch in bedeutenderem Maasse, auch an den Hüftgelenken statt. Die Gelenkkapsel ist auch hier nicht mehr von den Schwielen zu unterscheiden, die sich vorzüglich unten und innen um das Collum femoris und oben und aussen um das Acetabulum herum in einer Mächtigkeit von 3—4 Centim. entwickelt haben. Sie setzen dem Messer stärkeren Widerstand entgegen. Die Innenfläche der Gelenkhöhle ist, wie in den Schultergelenken, vollständig trocken. Selbst auf dem Gelenkkopfe hat sich eine wie Fett aussehende Gerinnungsschicht niedergeschlagen, die von dem unveränderten Knorpel mit dem Nagel abgeschabt werden kann. Die Pfanne zeigt eine ähnliche Incrustation, besonders mächtig um die Insertion des Lig. teres herum und hier bis zu mehreren Linien dick. Ein Gleiches gilt von dem um das Doppelte verdickten, knorpelartigen, aber dabei brüchigen Lig. teres selbst.

Bei der Durchschneidung der die Hüftgelenke umgebenden Schwarten wird auf der einen Seite in der Regio pubica eine 8 Centim. lange, 2 Centim. breite Höhle eröffnet. Auch an verschiedenen anderen Stellen finden sich derartige Höhlungen von Haselnuss- bis Wallnussgrösse mit $^3/_4$—1 Centim. mächtiger Wand und vollständig von ovalen oder runden Körpern ausgefüllt, die stellenweis der Wand fest adhäriren, stellenweis aber auch völlig lose sind und bei der Eröffnung der Höhlen herausfallen. Ihre Consistenz ist die eines festen Talges.

Am rechten Tuber ossis ischii Schwartenbildung mit Höhlen und festsitzenden Körpern. Das linke Tuber normal.

In beiden Kniegelenken schwartige Auflagerungen von mässiger Stärke an den Insertionen des M. quadriceps fem. an die Patella. Fussgelenke frei. In den übrigen Gelenken, so weit sie noch zur Untersuchung vorlagen, ebenfalls keine Veränderungen oder wenigstens nur Andeutungen des Processes.

Bei der histiologischen Untersuchung erweisen sich ebensowohl die die Gelenke umgebenden, als die isolirt in den Muskeln entwickelten Schwarten, und ebenso die frei oder adhärent in Höhlen liegenden Körper als vollständig amorph und unorganisirt. Es findet sich nur eine körnige Masse, die nur selten einige kleine Fetttröpfchen einschliesst. Die amorphe Substanz nimmt die Carminfärbung sehr lebhaft an, Essigsäure verändert sie nicht. An denjenigen Stellen, wo die Schwarten in die normale Muskulatur übergehen, also an den präsumtiv jüngsten Partien, findet sich zwischen die auseinandergedrängten Muskelfasern theils eine amorphe Masse, theils eine mehr faserige Substanz eingelagert.

Was die weiteren chemischen Reactionen anbelangt, so färbt Jod Schnitte der Schwarten intensiv dunkelgelb; bei Schwefelsäurezusatz tritt keine Bläuung ein. Salpetersäure bedingt eine hellgelbe Färbung. Kleinere Stücke der Schwarten quellen bei stundenlangem Kochen wenig auf und geben keinen Leim.

Endlich muss ich noch hervorheben, dass diese abenteuerliche Erkrankung noch mit einer multiplen Sarcomatose des Knochenmarks fast des gesammten Skeletes complicirt war. Mit der Bildung jener Schwarten und freien Körper standen diese Eruptionen sicher in keiner causalen Ver-

bindung: graurothe, weiche, markige Neubildungen, vom Markgewebe ausgehend, von der Grösse miliarer Körner bis zu der einer Bohne und selbst eines Taubeneies. Besonders schwer erkrankt sind die Rippen, deren Continuität stellenweis schon unterbrochen ist, das Sternum, wo das Markgewebe so von Sarcommasse ersetzt ist, dass kaum Spuren von ihm aufgefunden werden; die Humeri, Claviculae, Scapulae, Femora, Wirbelkörper, ja selbst der Unterkiefer. Die Neubildung zeigt das Gewebe des kleinzelligen Rundzellensarcoms, mit einer sehr geringen, feinkörnigen, zum Theil fasrigen Intercellularsubstanz. — Eine Geschwulst, die als die primäre betrachtet werden könnte, wird nicht gefunden, so dass es den Anschein hat, als ob es sich um eine primär multiple Sarcomatose handle.

Abstrahiren wir von dieser, wie ich glaube, zufälligen Complication, so ist es nicht zu verkennen, dass sich hier — freilich ins Colossale übersetzt — die Verhältnisse wiederholen, welche wir oben an der exstirpirten Balgwand jenes Sehnenscheidenhygroms gefunden. Das fibrinöse Exsudat war dort keineswegs ausschliesslich in die Höhle des Sackes und auf dessen freie Fläche abgesetzt, sondern es war zugleich ein interstitielles und parenchymatöses. Die Balgwand war damit infiltrirt, ihre Bindegewebsbündel durch dasselbe auseinandergeschoben, damit getränkt. Ein Gleiches hat hier an den Gelenkkapseln und Muskeln stattgefunden, zwischen deren histiologische Elemente die gerinnende Substanz in solchen Massen abgesetzt ist, dass das organische Gewebe in weiter Ausdehnung durch sie substituirt ist. Die zum Theil colossalen innerhalb dieser Substanz befindlichen Höhlen finden ihr Analogon in der Neigung zur Dehiscenz und Spaltbildung der Gerinnungsschichten auch bei jenem Hygrom, sowie in der Umwandlung der freien Körper in blasige, mit einem centralen Hohlraum versehene Gebilde. Und selbst die Formen der monströsen freien oder adhärenten, jedoch wegen der Trockenheit der Taschen sicher weniger beweglichen Körper zeigen vielfach in vergrössertem Maassstabe dieselben Eigenthümlichkeiten, wie wir sie theils für die freien, theils für die der Balgwand anhaftenden Formen der Corpuscula oryzoidea geschildert haben. —

Ueber einige seltenere Arten von Muskelcontracturen.

Es darf wohl als festgestellt betrachtet werden, dass mindestens ein grosser Theil der Fälle von sog. angeborenem Caput obstipum auf traumatischen Störungen beruht, welche der Muskel inter partum erleidet, und dass es sich bei dieser Deformität zunächst um eine, im weitesten Sinne des Worts, cicatricielle Contractur des Muskels handelt. Später mag diese Contractur noch dadurch vermehrt werden, dass der von Narbengewebe durchsetzte, in seiner Ernährung gestörte, schwächer functionirende Muskel, dessen Insertionen einander dauernd genähert sind, nicht in entsprechendem Grade wächst.

Dies zugegeben, und von der Psoitis abstrahirt, die eher dazu gedient hat, die in Betracht kommende Frage zu verwirren, als zu lösen, ist es in hohem Grade auffallend, dass über das Vorkommen von entzündlichen Muskelcontracturen, mögen sie nun auf traumatischen Anlässen beruhen oder nicht, an anderen Körperstellen so gut wie gar nichts bekannt ist.

Es ist selbstverständlich, dass, wenn es sich darum handelt, ob und inwieweit eine entzündliche Muskelcontractur zuzulassen ist, zunächst die sehr viel häufigeren Fälle auszuschliessen sind, wo das aus irgend einem anderen Grunde in eine bestimmte Stellung geführte Glied, in dieser durch entzündliche, im oder am Muskel ablaufende Processe fixirt wird; wo die Muskeln einfach unnachgiebig geworden, oder mit einander oder den benachbarten Theilen, z. B. Knochen verwachsen sind. Die Franzosen haben vor längerer Zeit einmal versucht, das in Betracht kommende doppelte Verhalten durch die beiden Worte Contractur und Retraction zu unterscheiden,

wobei das letztere die einfache Fixation, den Verlust der Dehnbarkeit bezeichnen sollte, ohne dass es ihnen jedoch gelungen wäre mit ihrer Nomenclatur durchzudringen.

Die Frage ist also die: können infolge eines entzündlichen Processes, sei es nun durch bindegewebige Schrumpfung, oder durch eine massenhafte Resorption der contractilen Substanz und dergleichen, Muskeln sich so verkürzen, dass dadurch allein perverse Gliedstellungen herbeigeführt werden?

Dass derartige Contracturen selten sind, unterliegt keinem Zweifel. Nach den so überaus häufigen intermuskulären Phlegmonen ebensowohl als nach schweren Traumen, wo die Muskeln gequetscht und zerrissen wurden, sehen wir in der unendlichen Mehrzahl der Fälle nichts, was uns zur Annahme solcher Vorgänge berechtigte. So entwickeln sich die nach lange eiternden complicirten Fracturen des Unterschenkels, besonders wenn sie nicht mit der gehörigen Aufmerksamkeit behandelt wurden, so leicht eintretenden Fixationen des Fusses immer in der Richtung der Wirkungen der Scheere. Obwohl die an der vorderen Seite des Gliedes gelegenen Muskeln meist die verletzten sind, so entsteht doch immer ein Pes equinus, der mit einer leichten Supinationsstellung combinirt ist. Niemals habe ich es erlebt, dass etwa die bei dem Trauma geschädigte Tibialis anticus- und Extensorengruppe den Fuss während der Verheilung in die äusserste Dorsalflexion gezogen hätte.

Trotzdem bin ich überzeugt, dass entzündliche und cicatricielle Muskelcontracturen vorkommen, und seit der Zeit, wo ich auf die einschlagenden Verhältnisse genauer zu achten begonnen habe, sehe ich in jedem Jahre einen oder ein paar Fälle von Contracturen, die ich auf die angegebene Weise deuten zu müssen glaube.

Eine grosse Vorsicht in der Deutung ist gewiss nöthig, und es wird nothwendig sein alle anderen Möglichkeiten auszuschliessen, ehe man sich zur Annahme einer solchen Contractur entschliesst. So wird man also z. B. nicht übersehen dürfen, dass bei Kindern durch das Knochenwachsthum allein, eine wirklich bewegende Kraft ausgelöst werden kann. Wenn sich zwei in einem Gelenk beweglich verbundene Knochenhebel in den Abschnitten verlängern, wo über sie ein rigider, von Narben durchsetzter, weder gehörig mitwachsender, noch durch Dehnung nachgebender Muskel hinweggespannt ist, so wird allmählich eine Winkelstellung des Gelenks entstehen. Solche Contracturen werden sich nur äusserst langsam entwickeln können.

Wie mir scheint, so kennzeichnet sich die entzündliche oder cicatricielle Contractur durch die Rapidität mit der sie sich entwickelt, durch die Grösse der mechanischen Effecte, die durch sie ausgelöst werden, und durch die ausserordentlichen Widerstände, welche sie der Beseitigung der Deformität, fast unmittelbar nach ihrer Entstehung schon, entgegensetzt. Manche nach Verletzungen entstehende und bisher für »nervöser« Natur gehaltene Contracturen beruhen wahrscheinlich ebenfalls auf entzündlichen, von Schrumpfung gefolgten Processen im Muskelfleisch. Bereits an einem anderen Orte habe ich die Frage aufgeworfen, ob die schweren Contracturen der Hand und der Finger, wie man sie zuweilen infolge der Anlegung zu fester Verbände bei Vorderarmbrüchen, oder Brüchen am Ellenbogengelenk entstehen sieht, nicht ebenfalls hierher gehören. »Bekanntlich geben diese traurigen Fälle sog. Greifenklaue eine fast absolut schlechte Prognose. Die Flexionscontractur der Finger und des Handgelenkes bleibt, trotz aller Bemühungen mit Elektricität, passiven Bewegungen und forcirten Streckungen in der Chloroformnarcose, so bedeutend, dass zuletzt selbst noch amputirt wird. Völlige Heilung oder selbst nur sehr wesentliche Besserung habe ich nie gesehen, nur einmal, nach unsäglicher Mühe und sehr lange fortgesetzter Behandlung eine mässige Milderung der Contractur und eine etwas gebesserte Beweglichkeit. Die Contractur tritt hier stets äusserst rapid auf und erreicht in wenigen Wochen die höchsten Grade, die bis zur

geschwürigen Einbohrung der Fingernägel in das Fleisch der Palma gehen können. Bei paralytischen Zuständen wird nie eine auch nur annähernd acute Bildung der Contractur beobachtet. Trotzdem werden gerade in diesen Fällen, durch den Arzt, der das Unglück hatte den zu festen Verband anzulegen, meist schon sehr früh allerhand passive Bewegungs- und Dehnungsversuche, Aufbinden auf eine Schiene und dergl. versucht. Bei Lähmungen infolge unterbrochener Nervenleitung genügen derartige Manipulationen, früh unternommen, stets um die Bildung einer Contractur zu verhindern.«*)

Es sind im Jahre 1874 vier Fälle von Muskelcontracturen vorgekommen, die ich als entzündliche oder cicatricielle ansehe. Zwei betrafen die Fingerflexoren, einer die Wadenmuskulatur und einer endlich die Muskeln der Wirbelsäule. Dieser letztere ist, dem Plane dieses Werkes entsprechend, bei den Krankheiten der Wirbelsäule verrechnet; die Krankengeschichte ziehe ich jedoch vor hier mitzutheilen, um nicht Zusammengehöriges zu sehr auseinander zu reissen.

1. Pes equinus höchsten Grades nach Phlegmone der Wade, der bei spitzwinklig flectirtem Knie sich mit der grössten Leichtigkeit reponiren lässt, während er bei extendirtem Knie dem mit äusserster Gewaltanwendung versuchten Brisement forcé widersteht. Tenotomie; Heilung.

Emilie Kaiser, 16 Jahr alt, aus Heiligenthal, aufgen. 19. Febr. 73, zog sich in ihrem siebenten Lebensjahre durch Fall von einer Treppe eine mit Hautabschürfung verbundene Contusion der linken Ferse zu, die sie vernachlässigte, worauf eine Lymphangoitis entstand, die unter heftigem Fieber zu einer Abscedirung der Wade führte. Sowohl am Unterschenkel, etwas unterhalb des Capitulum fibulae, als am Oberschenkel, dicht über der Kniekehle, erfolgte Aufbruch, beträchtliche Eitermengen entleerten sich, und Patientin lag mehrere Wochen zu Bett. Als sie den ersten Versuch machte aufzustehen, bemerkte sie, dass der Fuss den Boden nur mit der Zehenspitze berührte.

Bei der Aufnahme erweist sich Patientin als ein gesundes, kräftiges Bauermädchen. An den erwähnten Aufbruchsstellen finden sich glatte, wenig bemerkliche, nicht eingezogene Narben, und ist die Haut an den betreffenden Stellen leicht gegen die tieferen Theile verschieblich. Die Muskulatur der Wade ist stark abgemagert. Der Fuss befindet sich bei gestreckter Stellung des Knies in äusserster Plantarflexion, so dass er mit dem Unterschenkel eine gerade Linie bildet, ja vielleicht bereits um einige Grade über 180° hinaus steht. Dabei fühlen sich die Wadenmuskeln brethart an, und ist der Kranken die volle Streckung des Knies wegen der durch dieselbe bedingten schmerzhaften Spannung in der Gegend des Sprunggelenkes sehr unangenehm. Bringt man das Knie in spitzwinklige Flexion, so lässt sich der Fuss im Sprunggelenke ohne die allergeringste Mühe bis zu einem rechten Winkel dorsalflectiren. Beim Gehen setzt Patientin den Fuss nur mit den Köpfchen der Metatarsalknochen auf, und hat der Gang demnach etwas stark hüpfendes. Noch ist zu erwähnen, dass bei gestreckter Stellung des Kniegelenkes der alsdann hervortretende schwere Pes equinus eine Spur von Varus-Beimischung zeigt. Die innere Fusskante ist um ein Minimum erhoben. Im übrigen ist eine Deformität an dem Fusse nicht vorhanden, namentlich fehlt jede Zehencontractur oder abnorme Aushöhlung der Planta.

Das überraschende Phänomen, dass nach neunjährigem Bestehen und innerhalb der Zeit des stärksten Körperwachsthums (7. bis 16. Jahr) diese hochgradige Verkürzung der Wadenmuskeln und die durch sie bedingte abnorme Fussstellung gar keinen umgestaltenden Einfluss auf die Form der Gelenkflächen sowohl der Talusrolle als der Gelenkfläche des Unterschenkels gehabt, forderte uns dringend dazu auf, die Patientin genau nach den Stellungen zu befragen, die sie der leidenden Extremität zu geben gewohnt war, und so erfuhren wir denn, was sich a priori erwarten liess, da sie das Knie meist stark flectirt gehalten und namentlich nachts stets in äusserste Flexion gebracht habe. Sie habe stets völlig zusammengeknäuelt geschlafen. Nach längerer Beobachtung in der Klinik wird Patientin am 5. März 73 chloroformirt und zunächst der Versuch gemacht, die verkürzten Wadenmuskeln mit Gewalt zu dehnen. Es gelingt jedoch bei äusserster Kraftentfaltung kaum die Stellung um einige Grade zu bessern, gleichgültig, ob man die Gewalt bei gestrecktem Knie auf den Fuss, oder bei dorsalflectirtem, fixirtem Fuss auf das spitzwinklig gebeugte Knie einwirken lässt. Die verkürzten Muskeln setzen den äussersten Widerstand entgegen. Es wird daher die Tenotomie der Achillessehne gemacht, worauf die Sehnenenden weit klaffend auseinander fahren. Es gelingt jetzt ohne Gewalt den Fuss im Sprunggelenke

*) Bewegungsorgane pag. 846, Note.

spitzwinklig dorsal zu flectiren, zum Beweis, dass sich trotz des neunjährigen Bestandes der Deformität weder die Talusrolle verbreitert, noch der Gelenksattel des Unterschenkels verengert hat. Die Contractur ist demnach eine so rein muskuläre, wie man es wohl selten beobachtet.

Vier Tage nach der Durchschneidung der Achillessehne wird bei rechtwinklig zum Unterschenkel gestelltem Fuss und gestrecktem Kniegelenk ein Gypsverband angelegt, und Patientin am 11. März 73 provisorisch aus dem überfüllten Hause entlassen. Sie liess dann, der Verabredung entgegen, nichts wieder von sich hören, nahm sich vielmehr den Gypsverband selbst ab und machte Gehversuche. Erst Ende Februar 74, also fast ein Jahr später, hatte ich Gelegenheit nach vielfachen Requisitionen Patientin zu untersuchen und mich zu überzeugen, dass der Fuss beim Gehen mit der vollen Planta aufgesetzt wird und bis zum rechten Winkel activ dorsal flectirt werden kann. Die Wade ist noch etwas magerer, doch geht Patientin ohne zu hinken.

Hier handelte es sich also um eine cicatricielle Contractur des M. triceps surae, dessen leicht supinirende Wirkung deutlich hervortritt. Nach der Durchschneidung der Achillessehne verschwand sofort auch die Erhebung der inneren Fusskante, wie dies übrigens auch vorher schon der Fall war, wenn das Knie stark gebeugt wurde.

2. Acuter retroperitonealer Abscess der rechten Lumbalgegend. Durchbruch durch die Rückenmuskulatur. Consecutive Contractur des M. sacrolumbalis, und Entstehung einer schweren Scoliosis lumbalis. Tenotomie der Rückenmuskeln, fast vollständige Heilung.

Wilhelm Helwig, 4 Jahr alt, aus Calbe, aufgen. 9. Nov. 72, entl. 20. Dec. 72, dann auf's Neue aufgen. 3. Febr. 73, ist von mir selbst vor ziemlich genau zwei Jahren privatim behandelt worden und kann ich nur aus dem Gedächtnisse referiren, dass der Knabe damals ohne jede bekannte Ursache, sowie ohne jeden nachweisbaren Zusammenhang mit einem Leiden des Darms oder der Niere einen acuten retroperitonealen Abscess der rechten Lumbalgegend bekam. Er hatte längere Zeit sehr heftiges Fieber und Zeichen starker Peritoneal-Reizung. Nachdem er sich einige Tage in meiner Behandlung befunden, wurde in der rechten Nierengegend, dicht neben der Wirbelsäule, Fluctuation nachweisbar und nach einer Incision durch die oberflächlichen Muskellagen eine grosse Menge Eiters entleert, worauf rascher Fieberabfall folgte. Man konnte durch die Incisionsöffnung an der rechten Niere vorbei um die Wirbelsäule greifen und fühlte die Aorta deutlich pulsiren. Der sehr heruntergekommene Knabe erholte sich langsam, und die Fistel schloss sich erst nach zwei bis drei Monaten.

Bald nach vollendeter Reconvalescenz bemerkte der Vater, dass das Kind sich beim Gehen und Sitzen sehr schief hielt und constatirte bei Besichtigung des entblössten Rückens, dass die linke Lumbal- und untere Rückenwirbelgegend abnorm gewölbt, die entgegengesetzten, correspondirenden Partien hingegen abnorm eingesunken seien. Seiner Angabe nach war, als sie damals zuerst bemerkt wurde, die Deformität bereits eine sehr beträchtliche. Gleichwohl nahm er an, dass dieselbe als eine Folge der eben überstandenen schweren Krankheit sich von selbst wieder ausgleichen werde, und brachte er das Kind erst etwa zwei Jahre nach jener acuten Abscedirung, und nachdem er sich überzeugt, dass die Deformität noch fortwährend wuchs, in die chirurgische Klinik.

Bei der Aufnahme am 9. Dec. 72 ist der Knabe kräftig genährt, von der seinem Alter entsprechenden Grösse, und finden sich an ihm keine Anzeichen noch bestehender oder überwundener Rachitis. An der Wirbelsäule zeigt sich eine sehr beträchtliche und mit starker Achsendrehung verbundene Scoliose der Lenden- sowie der unteren Hälfte der Rückenwirbelsäule, deren Scheitel nach links gewandt ist. (Vergl. Taf. II, Fig. 1.) Rückenmuskulatur und Rippen prominiren hier sehr stark, während auf der rechten Seite die betreffenden Theile tief unter das normale Niveau der Rückenfläche zurückgetreten sind. Der ganze obere Theil des Stammes gegen das Becken stark nach links geschoben. Rechte Schulter erheblich tiefer stehend.

Die etwa zwei Finger breit über dem linken Darmbeinkamm, hart neben der Wirbelsäule gelegene frühere Incisions- und Fistelöffnung stellt sich als eine breite, tief eingezogene und nicht bloss mit dem unter ihr gelegenen M. sacrolumbalis fest verwachsene, sondern auch deutlich in diesen selbst sich fortsetzende Narbe dar. Ergreift man den Knaben beim Kopf, diesen letzteren auf die linke Seite neigend, und inflectirt man die Wirbelsäule mit Gewalt nach rechts, also in der der Verkrümmung entgegengesetzten Richtung, so gelingt es, die Scoliose vollständig zum Verschwinden zu bringen und nicht bloss die Wirbelsäule gerade zu stellen, sondern auch die Achsendrehung so gut wie ganz zu beseitigen. Dabei zieht sich die Narbe in der rechten Lumbalgegend stärker ein, und ein zwei Finger breiter, etwa einen Finger dicker Strang des M. sacrolumbalis springt als eine harte Masse, ein scharfes Relief bildend, dicht

neben der Lendenwirbelsäule hervor, während nach aussen von diesem Strange die Weichtheile durch den Luftdruck in Form einer grossen, flachen Grube eingezogen werden. (Taf. II, Fig. 2.)

Nach diesem Befund konnte es keinem Zweifel unterliegen, dass die Verkrümmung der Wirbelsäule, durch den verkürzten und mit Narben durchsetzten M. sacrolumbalis — durch dessen Fleisch sich seiner Zeit der acute retroperitoneale Abscess seinen Weg gebahnt — bedingt werde, und wurde die Tenotomie des straff sich ausspannenden Muskelstranges beschlossen.

Am 25. Nov. wird dieselbe einen starken Querfinger breit oberhalb der Narbe ausgeführt. Die durchschnittenen Enden des Muskelstranges weichen klaffend auseinander. Die Lücke im Muskel ist $^3/_4$ Zoll breit.

27. Nov. Tenotomiewunde verheilt. Es wird eine orthopädische Nachbehandlung instituirt, deren Idee *Mayor* entnommen ist und die sich äusserst wirksam erweist: Rückenlage; Distraction in der Längsachse des Körpers durch Gewichte, vom Kopf aus mit der Glisson'schen Schlinge (Abbildung siehe in »Bewegungsorgane etc.« pag. 752), von den Füssen aus mit Heftpflasteransis, die bis dicht unter den grossen Trochanter hinaufreichen. Darauf wird ein breites, gepolstertes Tuch (später ebenfalls ein sehr breiter Heftpflasterstreifen) schleifenförmig um die untere Hälfte des Stammes geführt, so dass beide Enden in die Verlängerung der rechten Axillarlinie kommen, und mit einem starken Gewicht die Wirbelsäule nach rechts verzogen. Wie man sich in der Bauchlage des Kranken überzeugen kann, ist die Wirkung eine vollständige; die Wirbelsäule bildet statt der Scoliose nach links einen leichten nach rechts gewandten Bogen.

Der Erfolg dieser vier Wochen lang fortgesetzten Behandlung war ein unerwartet günstiger, so dass Patient am 20. Dec. 72, unter der Weisung, sich bald wieder vorzustellen, mit einem zweckentsprechenden Hossard'schen Gürtel (Beckengurt, rechtseitige Achselkrücke, linkseitiger Gummizug) entlassen werden konnte.

Er ist dann später poliklinisch weiter behandelt und nicht aus dem Gesicht verloren worden. Eine vor wenigen Tagen (10. Febr. 74) angefertigte Photographie (Tafel II, Fig. 3) zeigt, dass die Besserung Bestand gehabt hat, und dass nur geringe Residuen der früher so erheblichen Deformität zurückgeblieben sind. In der That ist das gewonnene Resultat vielleicht das Beste, was ich je bei der Behandlung einer Scoliose erzielt; doch handelte es sich eben um so exceptionelle Verhältnisse, dass mir ein analoger Fall aus unserer gesammten Literatur nicht bekannt ist.

In einem Falle so rein myogener Scoliose konnte auch die sonst mit Recht verworfene Myotomie der Rückenmuskeln zur Geltung kommen. Offenbar handelte es sich hauptsächlich um die Durchschneidung eines einzelnen festen Narbenstranges im Muskelfleisch. —

Die beiden folgenden Beobachtungen betreffen starke Flexionscontracturen der Finger, die unter unseren Augen nach intermuskulären Eiterungen am Vorderarm entstanden, und deren Beseitigung, resp. Besserung, die äusserste Mühe verursachte.

3. Otto Friedrich, 17 Jahr, Fabrikarbeiter aus Giebichenstein, aufgen. 18. März 73, zog sich vier Tage vor seiner Aufnahme eine relativ leichte Verletzung der Spitze des linken kleinen Fingers zu, zu der sich bereits am vierten Tage eine Lymphangoitis der Hand und des Vorderarmes gesellte. Ein kleiner Abscess am ulnaren Rande der Palma wurde geöffnet und die Störung schien vorüber, als sich eine tiefe Abscedirung in der Muskulatur der Fingerbeuger, dicht unter dem Ellenbogengelenke, entwickelte. Man fühlt in der Tiefe des gemeinschaftlichen Bauches dieser Muskeln eine pralle Fluctuation. Fieber und starke Geschwulst. Am 24. März wird durch eine zwei Zoll lange Incision am ulnaren Rande des Vorderarms, nahe dem Ellenbogen, der Abscess geöffnet. $1^1/_2$ Zoll dicke Muskelschichten müssen getrennt werden, bis der Abscess, der fast auf dem Knochen liegt, eröffnet ist. Drainröhre.

Langsame Heilung. Gegen Ende April, während die Wundhöhle bereits ausgefüllt ist und nur noch oberflächlich granulirt, beginnen die Finger sich rasch in Flexion zu stellen. In wenigen Tagen ist die, wenn schon hinsichtlich ihres Grades nur mässige Contractur, bereits so fest, dass man selbst unter Anwendung beträchtlicher Kraft die Finger nicht mehr in Extension bringen kann; auch erzeugt der Versuch heftigen Schmerz in der Vorderarmmuskulatur. Patient wurde nun mit einer dorsalen Fingerschiene, gegen welche die Finger mit Heftpflaster angezogen wurden, behandelt und allmählich nicht nur die Contractur beseitigt, sondern, wie dies in derartigen Fällen stets geschehen muss, wenn eine völlige Heilung erzielt werden soll, allmählich, durch untergeschobene Watterollen, eine Hyperextensionsstellung der Finger sowohl als des Handgelenkes herbeigeführt. Am 10. Mai wird einmal 24 Stunden lang die Hand von der Schiene gelassen, doch hat sich bereits am nächsten Tage die Contractur wieder gebildet. Am 29. Mai wird die Schiene weggelassen und werden statt ihrer passive Bewegungen vorgenommen. Völlig geheilt.

4. Die vierte Beobachtung betrifft die bereits bei Gelegenheit der Verletzungen der Extremitäten, pag. 123, Beob. 8, mitgetheilte Zerreissung der Vorderarmmuskulatur bei der 16jährigen Wilhelmine

Bramann, bei der sich, obwohl es zu einer intermuskulären Eiterung nicht kam, doch sehr früh eine heftige Flexionscontractur der Finger ausbildete. Die l. c. gegebene Krankengeschichte ist leider in Betreff der hier in Betracht kommenden Verhältnisse mehr wie dürftig. Ich kann daher nur sagen, dass die Schnelligkeit, mit der sich hier die Contractur ausbildete, und die Hartnäckigkeit, mit der sie nach der Streckung jedesmal recidivirte, unser Interesse damals in hohem Grade in Anspruch nahmen; auch dürfte die Contractur schwerlich dauernd beseitigt sein. —

Zur Therapie des Pes valgus congenitus.

Ich hatte bisher im Ganzen kaum zehn Fälle von wirklich angeborenem Pes valgus gesehen. Um so wunderbarer ist es, dass zu ihnen in diesem einen Jahre fünf weitere Beobachtungen hinzugekommen sind. Für die ätiologischen Verhältnisse, über die ich mich anderwärts bereits ausführlich ausgesprochen, habe ich ihnen nichts neues entnehmen können; aber sie bestätigten auch meine Ansicht, dass es durchaus nothwendig ist die Terapie dieser meist sehr schweren Deformitäten möglichst früh, d. h. fast unmittelbar nach der Geburt des Kindes, in Angriff zu nehmen. Die Formveränderungen der Gelenkflächen und Knochen, und die Verkürzungen der Muskeln sind so bedeutend, dass die Schwierigkeiten für eine wirklich erfolgreiche orthopädische Behandlung mit jedem Monate unüberwindlicher werden.

Nach mancherlei Versuchen bin ich für die Behandlung dieser und ähnlicher Deformitäten bei ganz kleinen Kindern jetzt bei der Benutzung federnder Guttaperchaschienen stehen geblieben, die genau nach dem in eine möglichst correcte Lage gebrachten Gliede geformt werden.

Das Glied wird zunächst mit einer in Wasser getauchten Binde so genau eingewickelt, dass die charakteristische Form erhalten bleibt, und darüber der in heissem Wasser erweichte Guttaperchastreif, dessen äusserste Schicht durch momentanes Eintauchen in kaltes Wasser soweit erhärtet ist, dass das Material nicht mehr an den Finger klebt, angelegt. Er bildet eine einzige Schiene, die am Unterschenkel etwas mehr wie die Hälfte, am Fuss Dreiviertel der Circumferenz umfasst. Die Elasticität, der immerhin 2—4 Linien starken, Guttapercha gestattet trotzdem das Abnehmen und wieder Anlegen des Verbandes nach der Erhärtung. Für den Pes valgus congenitus legen wir die Schiene so, dass sie — während der Fuss in möglichster Adduction und Supination gehalten wird — auf der Mitte des Dorsum pedis oder selbst noch etwas näher dem innern Fussrande beginnt, dann über den Fussrücken und um die äussere Kante des Fusses herum breit über die ganze Planta greift, und endlich an der innern Seite des Unterschenkels bis zum Knie hinaufgeht. Ist dies geschehen, so wird die Extremität mit einer in Wasser getauchten Binde sehr fest und sorgfältig eingewickelt, damit die Guttapercha sich genau nach dem Gliede formt, und nun mit breiten Händen der Fuss 10 Minuten bis eine Viertelstunde unverändert in der gewünschten Stellung erhalten. Während dieser Zeit wird die Erhärtung der Guttapercha durch Uebergiessen von kaltem Wasser möglichst befördert. Nach Ablauf derselben wird die oberste Binde entfernt und die Guttaperchaschiene, die immer noch etwas weich ist, mit grosser Vorsicht abgenommen. Ueberflüssige, oder durch den Druck der Binde zu breit gewordene Partien der Schiene werden jetzt mit der Scheere entfernt, auch die Ränder überall sorgfältig abgerundet, und die Schiene darauf noch auf einige Stunden in kaltes Wasser gelegt um sie völlig zu erhärten.

Bei der Benutzung wird später das Glied mit einer ganz dünnen Lage feiner Watte umgeben, der den Fuss umfassende Theil der Schiene niedergebogen, der Fuss in reducirter Stellung hineingebracht, und nun Fuss und Unterschenkeltheil der Schiene mit einer Binde befestigt. Um die Verschiebung der letztern zu verhindern und den Verband gleichzeitig noch undurchdringlich für den Urin zu machen, umgiebt man zuletzt die Extremität noch vollständig mit circulären, überall sich deckenden Heftpflasterstreifen. Dass dieselben bis über die Guttaperchaschiene hinauf-

reichen müssen, braucht kaum gesagt zu werden. Der Verband liegt, je nach Umständen, sechs, acht, vierzehn Tage, und haben wir Decubitus bei seiner Anwendung stets vermieden. Gelang die vollständige Reduction der Deformität, wie sehr häufig, nicht bei der Formung der ersten Schiene, so muss, wenn die Theile nachgiebiger geworden sind, und die Stellung noch weiter gebessert werden kann, eine neue Schiene angefertigt werden.

Wir können die Resultate, die wir mittelst dieses Verfahrens erzielt haben als geradezu vorzügliche bezeichnen, doch bedarf es bis zur völligen Umformung des Fusses zu physiologischer Function und Gestaltung bei schweren Fällen des angeborenen Plattfusses doch einer ununterbrochenen 6 Monate bis $^3/_4$ Jahr dauernden Kur. Begnügt man sich mit einem »leidlichen« Resultate, so treten, wie beim angeborenen Klumpfuss, rasch Recidive ein.

Ich bin nicht abgeneigt, diese Art der Behandlung demnächst auch auf diesen letztern zu übertragen, um zu sehen, ob man nicht mehr erreicht, wenn man die Kur bereits nach Ablauf der ersten drei oder vier Monate beginnt, statt sie, wie gewöhnlich, bis zum Ende des ersten oder bis zum Beginn des zweiten Jahres zu verschieben. Meine bisherigen Resultate lassen, wie ich mich erst vor Kurzem wieder durch die Controle einiger vor längeren Jahren mit grosser Energie behandelten Fälle überzeugt habe, doch immer noch mancherlei zu wünschen übrig. Der Fuss bleibt doch gewöhnlich breiter, die Planta zu stark ausgehöhlt und der Gang ist unschön; von den zu rasch abgebrochenen Kuren, wo die Patienten zwar auf die Planta auftreten, aber die Fussspitzen zu stark einwärts wenden, gar nicht zu reden.

Jammerschade, dass man bei kleinen Kindern die *Busch-Parow*'schen vortrefflichen Bewegungsmaschienen nicht benutzen kann. Man erreicht mit denselben, wenn sie nach Beendigung der Hauptkur nur mit hinreichender Ausdauer und lange genug angewandt werden, bei Halbwüchsigen oder Erwachsenen überraschend günstige Resultate und empfehle ich sie dringend zur Nachbehandlung für die schwersten Fälle des statischen Plattfusses.

Ueber Osteotomie und Osteoclase.

Den Schluss unseres Referates über die Krankheiten der Muskeln und Sehnen, sowie über die Deformitäten katexochen, mögen einige Notizen über Osteotomie und Osteoclase bei Knochenverkrümmungen und Gelenkcontracturen bilden.

Was zunächst die Osteoclase anbelangt, so wird dieselbe, wie ich glaube, im Allgemeinen weniger häufig ausgeführt, als sie es verdient. Nach mir selbst zu urtheilen, mag es Manchem nicht recht gelingen über das unangenehme Gefühl hinwegzukommen, das diese gewaltsame Procedur bei jedem hervorruft, der sie zum erstenmale ins Werk setzt. Es hat bei mir lange gedauert, ehe ich es völlig überwunden. Der Gedanke, Jemandem lebendigen Leibes die Knochen zu zerbrechen, hat ja auch etwas so rohes und schauriges, dass die älteren Chirurgen die Operation nicht für recht anständig hielten, und, wo sie deren Zweckmässigkeit und Nothwendigkeit anerkannten, lieber von Leuten ausführen liessen, die ausserhalb des Metiers standen.

Man könnte fast sagen, dass die Erfindung des Chloroform, die dem Eingriffe jedweden Schrecken nimmt, daran nicht so sehr viel geändert habe, obschon sich Jedermann leicht zum Brisement forcé der Gelenke entschliesst. Und doch ist dieses letztere oft ein viel grösserer und complicirterer, namentlich aber in seinen Folgen wie in seinen Resultaten viel weniger zu berechnender Gewaltact. Mit der schweren Ueberwindung des persönlichen Unbehagens bei Ausführung der Osteoclase hängen, glaube ich, wieder die Klagen über vergebliche Versuche und das gewöhnliche Nichtgelingen des Zerbrechens zusammen, die mir mündlich von einzelnen Collegen gemacht worden sind.

Man geht, wenn ich auch hier wieder nach eigenen Erlebnissen urtheile, infolge dieses Missbehagens bei Ausführung der Osteoclase mit Hülfe der Hände und ohne Maschinenunterstützung nicht bis zur äussersten Ausnutzung der eigenen disponiblen Muskelkraft, und erwirbt sich nicht die gehörige Technik, die auch hier keineswegs zu entbehren ist. Nach vielen frühern Misserfolgen schlägt mir seit den letzten sechs Jahren die Osteoclase bei jüngeren Kindern nicht oft allzu fehl, und ist dies der Grund, weshalb ich Osteotomien bei ihnen selten*) ausführe. Dagegen beläuft sich die Zahl der innerhalb der letzten etwa sechs Jahre von mir ausgeführten Osteoclasen auf ziemlich genau funfzig. Von allen diesen Fällen ist nur einer der ersten tödtlich verlaufen, und zwar bei einem jungen Mädchen mit Spontanfractur des Femur nach Osteomyelitis, die in stark winkliger Stellung consolidirt war. Indess hätte die Operation hier besser ganz unterbleiben, respective verschoben und später eventuell durch die Osteotomie ersetzt werden sollen, da zur Zeit, als ich sie unternahm noch Fisteln bestanden. Es folgte auf die Operation eine stärkere Eiterung und das Mädchen ging an Albuminurie zu Grunde. In allen übrigen Fällen ist nie die geringste Störung untergelaufen, nie eine Verletzung der Weichtheile durch die Fragmente geschehn, nie eine erhebliche Reaction erfolgt, nie Eiterung entstanden, und die Fractur stets in der nach der Osteoclase dem Gliede gegebenen verbesserten Stellung consolidirt.

In dem Berichtsjahre wurde die Osteoclase 14mal in Anwendung gebracht, und zwar 7mal wegen rachitischer Curvaturen des Unterschenkels, einmal absichtslos am Femur, dicht über den Condylen, bei der Streckung einer Ankylose, (ich rechne diesen Fall trotzdem hierher, weil die Continuitätstrennung zur Besserung der Gliedstellung verwerthet werden konnte), zweimal wegen irreponibler, mit schweren Contracturen verbundener Luxationen des Hüftgelenks bei Kindern, und viermal endlich bei deform geheilten Knochenbrüchen. Ueber die letzten Fälle habe ich schon auf pag. 87 berichtet.

In sämmtlichen 14 Fällen wurde der Zweck der Operation ohne intercurrente Störungen erreicht. Diesen 14 Fällen zu Stande gebrachter Osteoclase steht aus dem Jahre 1873 ein einziger Fall gegenüber, wo die intendirte Zerbrechung nicht gelang und statt dessen die Osteotomie gemacht wurde.

In den sieben Fällen von Osteoclase wegen rachitischer Curvaturen, wurden 6mal beide Unterschenkel, einmal nur der eine gebrochen:

1. Minna Schmeisser aus Hettstedt, $2^1/_4$ Jahr. Schwere rachitische Infractionen der Unterschenkel, dicht über den Sprunggelenken. Winkel nach aussen gerichtet; Gang auf den äusseren Fusskanten. Osteoclase beider Unterschenkel; Gypsverbände. Heilung mit geraden Füssen.

2. Anna Mentschke, $2^1/_2$ Jahr, aus Halle; dieselbe Deformität etwas leichter. Doppelseitige Osteoclase. Heilung mit geraden Füssen.

3. Marie Sandring, $2^1/_4$ Jahr, aus Halle. Dieselbe Deformität ausserordentlich schwer, Taf. VI. Fig. 1 sich nähernd. Gang ganz auf den äussersten Fusskanten. Sehr schwierige Osteoclase beider Unterschenkel. Geheilt mit geraden Füssen.

4. Anna Dathe aus Merseburg, 3 Jahr. Gewöhnliche Form rachitischer Infractionen, d. h. höher oben wie in den vorhergehenden Fällen, etwa an der Grenze von mittlerem und unterem Drittel. Sehr schwere Deformation. Osteoclase beider Unterschenkel. Heilung mit geraden Füssen.

5. Hermann Lüttich, $4^1/_2$ Jahr alt, aus Apolda. Rachitische Infractionen beider Unterschenkel dicht über den Knöchelgelenken, jedoch mit gerade nach vorn gerichtetem Winkel. Tibiae plattgedrückt, degenscheidenförmig, hochgradige Osteosclerose. Sehr schwierige Osteoclase beider Unterschenkel; beiderseitige Tenotomie der Achillessehne; grosse Reductionsschwierigkeiten. Heilung mit fast vollständig beseitigter Deformität. Eine leichte Biegung nach vorn bleibt.

---

*) Neuerdings habe ich mich auch bei kleineren Kindern häufiger zu derartigen Operationen entschlossen, weil ich den Eingriff bei antiseptischer Nachbehandlung für einen völlig ungefährlichen halte (siehe unten).

6. Carl Ratsch aus Merseburg, $2^1/_4$ Jahr alt; die gleiche Deformität etwas weniger schwer. Osteoclase beider Unterschenkel. Heilung mit geraden Füssen.

7. Marie Reibnitz aus Sangerhausen, fast 3 Jahr alt. Bogenförmige Verkrümmung der rechten Tibia an der Grenze des oberen und mittleren Drittels. Scheitel des Winkels gerade nach hinten gerichtet; Grösse desselben 120°, so dass ein das Gehen fast unmöglich machendes Genu recurvatum entsteht. Gleichzeitig Genu valgum mittleren Grades mit starker Bänderdehnung; Gelenk wacklig. Osteoclase an der Grenze von mittlerem und oberem Drittel unter sehr beträchtlicher Kraftentfaltung. Gypsverband, Heilung. Beseitigung des Genu valgum durch Gyps- und später Schienenverbände.

Die Deformität war bei diesen Kindern stets eine so beträchtliche, dass das Gehen in hohem Grade erschwert wurde, und nur in der unbeholfensten Weise von Statten ging. Nur einmal handelte es sich um eine hochgradige bogenförmige Krümmung der Knochen des einen Unterschenkels, hervorgerufen durch die abnorme Belastung, welche dieselben infolge eines sich entwickelnden Genu valgum erfahren hatten. Hier waren die Knochen stark säbelförmig nach hinten gekrümmt und steigerten die durch das Genu valgum bereits bestehende Deformation zur fast völligen Unbrauchbarkeit des Gliedes. Bei den übrigen 6 Kindern war die Verkrümmung eine prononcirt winklige; doch sass dieselbe nur einmal an der gewöhnlich beschriebenen Stelle (Beob. 4), nämlich etwa an der Grenze zwischen mittlerem und untern Drittel, befand sich vielmehr fünfmal sehr dicht, ja unmittelbar über dem Knöchelgelenke, während der Rest der Tibia relativ gerade verlief. Diese Fälle scharf winkliger Knickungen dicht über dem Fussgelenk sind es vorwiegend, wo ich mich zur Osteoclase *) entschliesse, und die wegen des störenden Einflusses, den sie auf die Stellung des Fusses und die Form der Fusswurzelknochen gewinnen, jedenfalls eine besondere Berücksichtigung verdienen. Bei unserem sehr grossen Proletariat und der dichten Arbeiterbevölkerung sehe ich sie relativ häufig. An anderen Orten mögen sie seltener sein. Ueber die geographische Verbreitung der Rachitis in Deutschland und an dessen Grenzen ist mir nichts genaueres bekannt. *Socin* sagte mir z. B., dass in Basel die Rachitis selten sei, und dass er die schweren Deformationen so gut wie gar nicht zu Gesicht bekomme.

Am häufigsten ist bei diesen Knickungen dicht über dem Sprunggelenke der Scheitel des Winkels ganz oder vorwiegend nach aussen gestellt, so dass die Kinder mit der äussern Fusskante, in den allerschwersten Fällen selbst mit der lateralen Fläche des Malleolus externus auftreten. Seltener ist der Winkel rein nach vorn gerichtet, so dass die Hacke stark nach hinten verschoben erscheint, und die verlängerte Unterschenkelachse auf die Mitte des Fussrückens fällt. Solche Kinder gehen dann mit spitzwinklig dorsalflectirtem Fuss, und ich habe die Deformität einigemale einen solchen Grad erreichen sehen, dass beim aufrechten Stehen der unterste Abschnitt der Vorderfläche des Unterschenkels mit dem Fussrücken in Contact trat. Die Osteoclase stösst bei dieser Form, wie ich alsbald auseinandersetzen werde, leicht auf besondere Schwierigkeiten.

Ausserordentlich viel seltener sind Verkrümmungen, wo der Scheitel des Winkels nach innen gewandt ist, und das Kind auf den inneren Fussrand oder gar auf die innere Fläche der unteren Tibiaepiphyse sich stützt. Die wenigen Fälle dieser Art waren leicht, so dass sie der Correctur durch das Knochenwachsthum überlassen werden durften. Nur ein einziger erreichte einen so hohen Grad, dass ein Eingriff unvermeidlich war, der bei dem vorgerückten Alter des Kindes und der starken Sclerose der Knochen nur in der Osteotomia cuneiformis bestehen konnte. Ich hoffe, dass der seltne Fall und das recht günstige Operationsresultat das Interesse der Leser so weit für sich gewinnen werden, dass sie es übersehen, wenn ich hier über den Zaun schlage, und eine Abbildung gebe, die sich auf einen Patienten eines früheren Jahrganges bezieht. Der schwer rachitische Knabe, ein exquisiter Dolichocephale, ist auf Taf. V, Fig. 1 und 2 abgebildet.

*) respect. Osteotomie.

Die zweite Photographie, die ihn nach der Heilung darstellt, konnte erst kürzlich gewonnen werden, so dass beide Abbildungen einer Alterszunahme von etwa 2 Jahren entsprechen. Bei genauerem Vergleich wird man nicht verkennen, dass in diesen zwei Jahren das ebenfalls verbogene linke Femur sich spontan bereits beträchtlich gestreckt hat.

Leider habe ich es im verflossenen Jahre versäumt, von einzelnen der betreffenden Kinder vor der Osteoclase und nach der Consolidation Photographien aufnehmen zu lassen, und doch ist es mir wünschenswerth, zu zeigen, wie schwer diese Deformationen sein können, und wie brillant die Resultate sind, die man durch die Osteoclase gewinnt. So füge ich denn auch hier eine Abbildung bei, die ein nicht in diesem Jahre zur Behandlung gekommenes, vierjähriges Kind betrifft. Taf. VI, Fig. 1, zeigt den Zustand vor, Fig. 2 nach der Operation; und zwar ist Fig. 2 unmittelbar nach Abnahme des Gypsverbandes aufgenommen. Die auf der Abbildung (Fig. 2) noch zu erkennende leichte Krümmung, zumal der linken Tibia, ist seitdem bei fortschreitendem Knochenwachsthum völlig verschwunden. Ich bemerke übrigens, dass unter den im Jahre 1873 behandelten Kindern sich kein so schwerer Fall befand wie dieser, wo das Auftreten nur mit Hülfe der lateralen Fläche des Malleolus externus möglich war.

Die im Berichtsjahre wegen rachitischer Curvaturen der Osteoclase unterworfenen Kinder befanden sich mit Ausnahme eines, (Beob. 5), sämmtlich erst im dritten Lebensjahre, in welches wohl überhaupt die meisten Operationen dieser Art fallen, die ich gemacht habe. Weit über das vierte Lebensjahr hinaus habe ich keine Osteoclase wegen rachitischer Curvaturen mehr zu Stande gebracht. Allein schon die im dritten Lebensjahre stehenden Kinder erfordern, wenn die Fracturirung gelingen soll, wenigstens für mich, in der Mehrzahl der Fälle, die Aufbietung aller mir zu Gebote stehenden Muskelkraft und die Benutzung allerhand kleiner Vortheile durch zweckmässige Fixation der eigenen Arme u. s. w. Nur ausnahmsweise fand ich die Knochen in diesem Alter noch biegsam und mit relativ geringer Kraft einknickbar. Trotzdem wurden niemals ruckweis erfolgende Stösse zu Hülfe genommen, stets der Knochen durch einfache Biegung gebrochen. Selten gab er dabei auf den ersten Angriff nach, sehr gewöhnlich erst auf den vierten, fünften, sechsten, oder erst nach noch häufigeren Versuchen, und zwar zuletzt dann oft bei entschieden geringerer Kraftentfaltung, als sie bei den ersten vergeblichen Versuchen in Anwendung gekommen war. Der Knochen bricht nicht auf einmal; bei den ersten Biegungen erfolgen eine Anzahl, sit venia verbo, fasciculärer Zerreissungen; einzelne Lamellensysteme und Knochenbälkchen geben nach, bis zuletzt die vollständige Continuitätstrennung, zuweilen eben relativ leicht, erfolgt. Ist der rachitische Knochen noch weicher und nicht zu stark sclerosirt, so erfolgt dabei keine vollständige Fractur, sondern der Knochen wird entweder überhaupt nur eingeknickt, oder es bleibt wenigstens die eine oder die andere Wand desselben stehen, und eine Beweglichkeit der Fragmente an der Trennungsstelle kann nicht nachgewiesen werden.

Da dieses Verhalten als ein durchaus erwünschtes zu bezeichnen ist, so suche ich die Fractur, wenn irgend möglich, durch Ausgleichung und nicht durch Steigerung des Krümmungswinkels zu effectuiren. Bei dem letzteren Verfahren führt die auf die Fracturirung folgende, oft noch eine neue, recht gewaltsame Biegung erfordernde Geraderichtung nachträglich meist noch zur völligen Fractur.

Ist der Knochen bereits sclerotisch, so erfolgt stets ein vollständiger Bruch, und zerreisst wohl sicher auch das Periost wenigstens theilweise, wenn bei der Geraderichtung die nicht mehr eindrückbaren (in einander einkeilbaren) Bruchflächen auf der Seite der Cavität zum entsprechenden Klaffen gebracht werden. In der grossen Mehrzahl der Fälle fand ich aber schon in der ersten Hälfte des dritten Lebensjahres die Knochen so fest, dass der Bruch unter lautem, hellem Klange

erfolgte. Dass die Verkrümmungen mit ausschliesslich oder vorwiegend nach vorn gerichtetem Winkel der Streckung erhebliche Schwierigkeiten entgegensetzen können, habe ich schon oben erwähnt. In einer Anzahl von Fällen ist schon die, infolge der Verschiebung der Hacke entstandene Verkürzung der Wadenmuskeln eine so beträchtliche, dass auf die Osteoclase noch die Tenotomie der Achillessehne folgen muss. Sodann ist bei schwerer Rachitis die Tibia häufig stark seitlich abgeplattet, degenscheidenförmig; und wenn man sich dann auch hütet, die Osteoclase durch Biegung des Knochens »auf die Kante« erzeugen zu wollen, was nimmermehr gelingen wird, sondern den letzteren durch seitlich einwirkende Gewalt zerbricht, so macht doch die nach erzeugter Continuitätstrennung nothwendige Streckung eben diese »Biegung auf die Kante« immer noch nothwendig, und die Widerstände bleiben, selbst bei nach mehrfachen hin und her Biegungen beweglich gewordenen Fragmenten noch so gross, dass man mit einer relativen Geradestellung zufrieden sein muss.

Nach welcher Seite jedoch auch der Scheitel des Winkels gelegen und von welcher Art die Verbiegung sein mag, so ist doch bei erheblicheren Deformitäten nichts gewöhnlicher, als dass auch nach der Osteoclase noch eine gewisse Kraft nothwendig ist, um das Glied in der richtigen Stellung zu erhalten. Wir haben es daher bei der jener unmittelbar folgenden Anlegung des Gypsverbandes oft am bequemsten gefunden, so zu verfahren, dass das Glied ohne ängstliche Rücksicht auf seine Stellung sehr rasch mit Gypsbinden umwickelt, und dann erst genau in die erwünschte Lage gebracht wird, in der man es so lange festhält, bis der Verband erstarrt ist. Ich kann das Verfahren empfehlen. —

So sehr ich nun auch dafür stimme, dass man der Osteoclase bei rachitischen Curvaturen ein grösseres Feld einräume, und dass man nicht etwa statt ihrer unnöthige Osteotomien mache, von denen doch einmal eine unglücklich ablaufen könnte*), so bin ich doch weit entfernt davon, etwa die gewöhnlichen Säbelbeine, auch wenn sie schon recht erheblich sind, jedesmal zerbrechen zu wollen. Die meisten, selbst schweren, rachitischen Verkrümmungen verschwinden während des Skeletwachsthums ganz, oder bessern sich wenigstens im erheblichsten Grade. Dass von der Deformität so viel zurückbliebe, dass daraus irgend welche functionelle Störungen resultirten, ist ganz ausserordentlich selten. Auf die, wenigstens in unseren Gegenden, ungemein grosse Zahl auf der Strasse herumwackelnder, krummbeiniger Kinder kommt nur eine sehr geringe Zahl erheblich krummbeiniger Erwachsener; und zwar verschwinden die krummen Beine schon in den Schulklassen der 7- und 8jährigen Kinder so gut wie ganz. Die spontane Streckung geht meist sehr schnell vor sich. Was man von krummen Beinen bei Erwachsenen noch sieht, sind in der grossen Mehrzahl der Fälle nur leichtere Formen, die, so gerechte Bedenken sie vom Standpunkte der Antike auch zulassen, ihrem Träger doch die erfolgreichste und angestrengteste Benutzung gestatten. Es sind unter meinen Augen nachgerade eine so grosse Zahl abscheulich krummbeiniger Bürschchen zu den schlankbeinigsten Jünglingen herangewachsen, dass ich, zumal in Anbetracht der Rapidität, mit der die Streckung oft erfolgt, diese Vorgänge als den unumstösslichsten Beweis für das Vorhandensein eines interstitiellen Knochenwachsthums betrachte, wennschon natürlich für ein interstitielles Längenwachsthum dadurch absolut nichts bewiesen wird. Ich bin aber der Ansicht, dass selbst jene Knickungen der Unterschenkel dicht über den Sprunggelenken, die ich so häufig mittels der Osteoclase behandle, sich selbst überlassen in der grossen Mehrzahl der Fälle bis zur Beendigung des Knochenwachsthums spontan grösstentheils verschwinden, und dass nur geringe Residua der früheren Deformität, gewisse Formen sehr unschöner Füsse und namentlich compensatorische Valgi danach zurückbleiben. Es wäre fast undenkbar, dass ich

*) Siehe dagegen die folgende Seite, sowie pag. 31, Note. Anmerk. während der Correct.

unter jährlich etwa 3—4000 chirurgischen Kranken noch keinen einzigen schweren Fall bei einem Erwachsenen aufgefunden hätte. Wenn ich trotzdem die Osteoclase vornehme, so geschieht dies, weil der Eingriff ein so leichter ist, dass er selbst zur Beseitigung eines vorübergehenden störenden Zustandes und zur Verhütung einer zurückbleibenden hässlichen Fussform gestattet erscheint. Die Osteotomie habe ich bei rachitischen Curvaturen der Knochen bis ganz vor kurzem nur in den schwersten Ausnahmefällen für gerechtfertigt gehalten. Seitdem ich in der Handhabung des antiseptischen Verbandes eine von Tag zu Tag zunehmende Sicherheit gewonnen, habe ich mich jedoch auch zu derartigen Operationen sehr viel leichter entschliessen dürfen wie zuvor. Bei der Osteoclase ist es dagegen wohl nicht einmal nothwendig, die Aeltern des Kindes zu fragen, ob sie den Eingriff gestatten. Die Operation wird hier unter der Firma: »Gypsverband« gemacht, über dessen zauberhafte Wirkungen die Aeltern sehr erfreut zu sein pflegen. Sehr gewöhnlich empfinden die Kinder unter dem sofort angelegten erhärtenden Verbande überhaupt keinen oder nur sehr vorübergehenden Schmerz. Die Consolidation selbst vollzieht sich ausserordentlich rasch. Nachträgliche neue Verbiegungen habe ich nicht beobachtet.

Bei Curvaturen, die den Gang nicht wesentlich beeinträchtigen, benutzen wir, sobald die Grösse der Krümmung den Aeltern des Kindes lebhaftere Sorge zu machen beginnt, die überall gebrauchten articulirten Schienenapparate. Dass dieselben im Stande sind das weitere Wachsthum der Verkrümmungen zu verhindern, ist wohl nicht zu bezweifeln. Ob sie hingegen wirklich etwas für die Verminderung der Deformität leisten, ist zum allermindesten fraglich, und bei der Regelmässigkeit, mit der mit zunehmendem Alter des Kindes die Krümmung sich spontan bessert oder völlig ausgleicht, jedenfalls nicht zu beweisen. Der angenommene Nutzen dieser Apparate tritt doch nur dann hervor, wenn man sie längere Zeit hindurch tragen lässt. —

Beim Genu valgum rachiticum ist die orthopädische Behandlung durch Gypsverbände, Schienenapparate u. s. w. viel nothwendiger, weil die Belastung des Knies durch das Körpergewicht der spontanen Correctur der Störung durch das Knochenwachsthum grössere Schwierigkeiten entgegensetzt, als bei den gewöhnlichen sog. Säbelbeinen. Und doch kann man nicht umhin anzunehmen, dass diese spontane Correctur auch hier viel häufiger und in viel grösserem Umfange eintritt, als gemeinhin angenommen wird. Die Fälle von schwerem Genu valgum, die man bei Erwachsenen sieht, sind fast immer in den Pubertätsjahren acquirirt und nur ausnahmsweise auf Rachitis zurückzuführen. Trotzdem ist das rachitische Genu valgum, selbst wenn man die leichteren Fälle ausser Rechnung lässt, sehr viel häufiger als die statische (früher als atonisch bezeichnete) Form, wie sie sich bei Lehrlingen, Kellnern und dergleichen im 14. bis 17. Jahre entwickelt*). Wer genau auf diese Verhältnisse achtet, wird nicht umhin können, die Grösse der Kraft zu bewundern, mit welcher der Organismus, nach Ueberwindung der rachitischen Störung, die alterirten typischen Gelenkflächen- und Knochenformen wieder herzustellen vermag. Ich empfehle das Studium dieser bis jetzt überhaupt noch nicht berücksichtigten Vorgänge allen denjenigen, die sich für die immer noch offene Frage des Knochenwachsthums interessiren. —

Obschon ich mich von unserem Thema schon sehr viel weiter habe führen lassen, als ich ursprünglich beabsichtigt, so möchte ich doch zum Schluss noch den Versuch machen, dafür den Grund aufzufinden, wesshalb die rachitischen Curvaturen der Unterextremitäten sich fast immer nur in der Richtung des sog. Genu varum entwickeln, der Scheitel des Winkels fast ausnahmslos nach aussen, oder nach aussen und vorn, höchstens einmal gerade nach vorn, fast nie nach innen und nach hinten gewandt ist. Denn bei der Belastung des aufrechten Stehens trifft die Schwer-

*) Wie die oben gegebene Tabelle zeigt, kamen im Jahre 1873 in der Klinik auf 16 Fälle der ersten Form nur 8 der zweiten.

linie die Unterextremität in Winkeln, welche Verkrümmungen der biegsamen Knochen in entgegengesetzter Richtung erklärlich machen würden; und beim rachitischen Genu valgum macht sich die Wirkung der Körperschwere in diesem entgegengesetzten Sinne nicht bloss an den Gelenkflächen, sondern in einzelnen Fällen auch sehr deutlich an der sich verbiegenden Tibia geltend. In der Beobachtung No. 7 sehen wir auf diese Weise eine säbelförmig nach hinten verkrümmte Tibia entstehen. Ich glaube nun, dass sich die gewöhnlichen Formen von rachitischen Curvaturen der Unterextremität sehr einfach durch den theils stark schwankenden, theils vornüberfallenden, stauchenden Gang, wie er kleinen Kindern eigenthümlich ist, erklären lassen. Die seitlichen Excursionen des Körpers werden, namentlich beim Laufen — und kleine Kinder laufen viel mehr als sie gehen — meist so bedeutend, dass die Schwerlinie das den Körper momentan unterstützende Bein von der inneren Seite her, und zwar in einem relativ grossen Winkel, trifft. Dasselbe muss daher im Sinne des »Genu varum« ausgebogen werden. Die stauchende, vornüberfallende Fortbewegung hingegen macht die Fälle verständlich, wo der Biegungswinkel mehr nach vorn gerichtet ist. Dazu kommt, dass bei rachitischen Kindern, auch abgesehen von der Erkrankung der Knochen, der Gang wegen der fast immer vorhandenen Muskelschwäche ein besonders unbeholfener zu sein pflegt, daher ja auch Dehnungen von Gelenkbändern bei ihnen ausserordentlich häufig vorkommen.

Der einzige Fall, in dem im Berichtsjahre wegen rachitischer Curvaturen der Unterschenkel eine (beiderseitige) Osteotomie zur Ausführung kam, ist folgender:

Emma Jaehnichen, $4^1/_2$ Jahr aus Zschakau bei Torgau. Schwere rachitische Infractionen beider Unterschenkel an der Grenze von mittlerem und unterem Drittel. Der Gang ist höchst unbeholfen und streift dabei die Spitze der Malleoli externi den Boden. (Taf. VI, Fig. 1 zeigt das Kind vor der Operation. Die Deformität, so erheblich sie sich auch darstellt, erscheint in der Zeichnung noch etwas geringer, als sie wirklich ist, weil das Kind etwas schief steht, und man die Krümmung nicht ganz im Profil sieht. Man sieht den rechten Unterschenkel etwas zu sehr von der äussern, den linken etwas zu sehr von der innern Fläche.) Da die mit äusserster Gewaltanwendung versuchte Osteoclase nicht gelingt, wird am 26. März 73 beiderseits die Osteotomie mit dem Meissel vorgenommen. Knochen mässig seitlich abgeplattet, sehr fest. Gypsverbände. Lister. Consolidation in sechs Wochen; während derselben keine Störung durch Eitersenkungen oder dergleichen. Taf. VI, Fig. 2 zeigt das Kind nach der Heilung.

Osteotomia (und Osteoclasis) subtrochanterica.

In einer vorläufigen Mittheilung vom 4. April 74, die in der ersten Nummer des Centralblattes für Chirurgie publicirt worden ist, habe ich bereits versucht die Vortheile zu schildern, welche mir das in der Ueberschrift erwähnte Verfahren gegenüber der *Rhea-Barton*'schen Operationsmethode, sowie gegenüber dem mit erheblicher Gewalt ausgeführten Brisement forcé zu bieten scheint. Ich komme heute ausführlicher auf das gleiche Thema zurück, indem ich namentlich die Krankengeschichten und Photographien der betreffenden Patienten vorlege. Sie werden, wie ich hoffe, es dem Leser ermöglichen sich ein bestimmteres Urtheil über die von mir gewonnenen Resultate zu bilden.

Die Schwierigkeiten, welche veraltete Contracturen und Ankylosen der Reduction gerade am Hüftgelenke entgegensetzen, sind ernsthafter als an irgend einem anderen Orte. In den schlimmsten Fällen wird von den namhaftesten Chirurgen oft jeder Versuch eines operativen Eingriffes abgelehnt. Es handelt sich hier vor allen Dingen um die höheren Grade veralteter Flexions- und Adductionsstellungen, wie sie nach gar nicht, oder nach unzweckmässig behandelten, chronischen Hüftgelenksvereiterungen häufig zurückbleiben. Die Extremität ist verkürzt, atrophisch, im Wachsthum zurückgeblieben; die Umgebung des Hüftgelenks von Narben durchsetzt, von festen Schwielen

umlagert; die Haut stellenweis mit dem Knochen verwachsen; die Locomotion im höchsten Grade erschwert, unbeholfen, nur mit Hülfe von Stöcken, erhöhten Sohlen, besondern Prothesen, in den schlimmsten Fällen nur mit Hülfe der Krücken möglich.

Da, wo bei solchen Kranken der Gelenkkopf das Acetabulum verlassen hat, und die zerstörten Gelenkflächen ausser Contact traten, findet man bei späteren, lange Zeit nach Ablauf des entzündlichen Processes und nach Verheilung der letzten Fisteln angestellten Untersuchungen oft noch etwelche Spuren activer oder passiver Beweglichkeit zwischen Becken und Femur. Die zwischen die cariösen Knochen interponirten Weichtheile hinderten die Entstehung einer knöchernen Verschmelzung. Diese Fälle sind es, die, wenn die Deformität gleichzeitig eine erhebliche ist, lebhaft zum Brisement forcé aufzufordern scheinen. Ich habe dasselbe mit und ohne Durchschneidung der M. M. adductores nahe an ihren Beckeninsertionen ziemlich oft ausgeführt — so namentlich auch wiederholt bei jungen Mädchen, wenn die Adductionsstellung eine so beträchtliche war, dass die Vulva durch das unbeweglich festgestellte Femur völlig verdeckt wurde, und der Coitus unmöglich schien — und darf mich einer Anzahl guter, ja vortrefflicher Resultate rühmen. Und doch kann ich, wenn ich auf meine Gesammterfahrungen zurückblicke, nicht umhin zuzugeben, dass das Brisement forcé am Hüftgelenk in seinen momentanen sowohl wie bleibenden Erfolgen unsicher und dabei entschieden gefährlicher ist, als die gleiche Manipulation am Knie.

Sehr ausgedehnte Narbenbildungen, Verwachsungen des verdickten Trochanters mit der papierdünnen Haut, habe ich stets als Contraindicationen jedweder gewaltsamen Correctur der Stellung betrachtet und daher derartige Kranke leider früher immer zurückweisen müssen. Aber selbst bei sorgfältiger Auswahl der Fälle und mässiger Gewaltanwendung sah ich nach dem Brisement forcé des Hüftgelenkes oft grosse subcutane Blutergüsse entstehen, die auf ausgedehnte Gewebszerreissungen hinwiesen. Zwei Kranke gingen mir infolge der Verjauchung solcher Blutergüsse an Septicämie zu Grunde. Oft genug sah ich wenigstens sehr heftige allgemeine und örtliche Reactionen entstehen, so. dass ich mich wegen meiner Kranken mehrere Tage hindurch in ernstlicher Sorge befand; auch waren die Schmerzen oft ausserordentlich heftig. Einmal, bei einem fünfzehnjährigen Knaben riss mir — ich darf sagen trotz der grössten Vorsicht — eine Narbe bis ins Hüftgelenk hinein auf, indem nach mehrfachen vergeblichen Versuchen das Reductionshinderniss plötzlich und in unerwartetem Maasse nachgab. Die Wunde wurde sofort desinficirt und antiseptisch verbunden und so hatte der Zufall glücklicherweise keine Folgen. Das Blutgerinsel in der klaffenden Narbenspalte organisirte sich und es trat keine Zersetzung der mit demselben zusammenhängenden ausgedehnten Blutsuffusionen ein, die sich bald nach der Operation am Abdomen und am Oberschenkel des Patienten bildeten.

Ueberhaupt sind die mechanischen Verhältnisse für die gewaltsame Reduction von Contracturen am Hüftgelenk unendlich ungünstiger als am Knie. In schlimmen Fällen ist die Reduction oft nur möglich — oder würde nur möglich sein — unter der Voraussetzung subcutaner Gewebszerreissungen, die am Knie nichts ihnen gleiches fänden. Es gilt dies besonders für hochgradige Adductionsstellungen mit Luxation des Gelenkkopfes auf's Darmbein oder irgend einer der aequivalenten Verschiebungen des Femur nach hinten, infolge von Zerstörungen des Kopfes oder der Pfanne, oder von Ablösung des ersteren vom Schenkelhalse. Und doch wäre gerade die Beseitigung schwerer Adductionsstellungen des Femur eine ganz besonders dankenswerthe Aufgabe, weil die functionelle Behinderung und die Erschwerung des Ganges bei ihnen eine ausserordentlich grosse ist, und mit der Geraderichtung des Beines die Verkürzung der Extremität, die ja hier so bedeutende Grade erreicht, ganz oder grösstentheils verschwinden würde. Doch man sehe sich die anatomischen Verhältnisse bei solchen Adductionsstellungen

mit Verschiebung des Femur über die Nélaton'sche Linie hinaus am Skelet an; bedenke, dass die stark adducirte Lage des Beines hier gerade dadurch erhalten wird, dass die nicht zerstörten und bei der Ausheilung noch schrumpfenden Theile der Gelenkkapsel das Femur desto fester nach einwärts gegen die Pfanne verziehen und desto mehr hier fixiren, je mehr sich der Gelenkkopf auf der schiefen Ebene des Beckens von der Medianebene nach aussen bewegt: und man wird sofort zu der Einsicht gelangen, dass die gewaltsame Einstellung einer solchen Extremität in eine der Längsachse des Körpers parallele Lage ohne eine totale Zerreissung der Gelenkkapsel und der sie verstärkenden Narbenmassen, ja ohne ein breites Aufklaffen derselben gar nicht denkbar ist. Aber man wird sich auch überzeugen, dass durch eine Continuitätstrennung im Schenkelhalse nach *Rhea-Barton* — ganz abgesehen davon, dass eventuell vielleicht gar kein Schenkelhals mehr vorhanden ist — oft nicht so sehr viel gewonnen werden wird, alles hingegen durch eine solche im Trochanter selbst oder etwas unterhalb desselben.

Indess, in einer grossen Zahl der schweren Fälle ist der Widerstand der in dem Raume zwischen medialem Rande des Schenkelhalses und kleinem Trochanter einerseits, und der Pfanne andererseits gelegenen Kapsel- und Narbenmassen nicht zu überwinden, ebenso wie die enorm feste, geschrumpfte vordere Kapselwand — das sog. Lig. ileo-femorale — die Beseitigung der vorhandenen Flexionsstellung nicht zulässt, und dies führt uns zu der zweiten Schattenseite der gewaltsamen Streckung an der Hüfte, die eben darin besteht, dass es entweder trotz sehr bedeutender Kraftentfaltung von vornherein nicht, oder nur bis zu einem gewissen Punkte, gelingt dem Gliede die gewünschte Position zu geben, oder dass später Recidive eintreten.

Nach dem Brisement forcé des Kniegelenkes ist man in Betreff der Erhaltung des einmal gewonnenen Resultates sehr viel besser daran. Die Gypsverbände fixiren mit vollständiger Sicherheit, gestatten sogar bald das Umhergehen. Articulirte, portative Schienenapparate sind durch Schraubenvorrichtung sehr leicht so einzurichten, dass sie nicht bloss die beiden Knochenhebel in der gewünschten Stellung erhalten, sondern auch noch den letzten Rest der Winkelstellung beseitigen. Am Hüftgelenk stösst die Erhaltung der mit grosser Mühe, und vielleicht selbst mit Lebensgefahr, gewonnenen Resultate hinterdrein oft auf die grössten Schwierigkeiten. Wiederholt habe ich Kranke, die ich nach dem Brisement forcé der Hüfte mit vortrefflich stehendem Oberschenkel und sehr hübsch gehend entlassen, später fast im alten Zustande wieder zu mir kommen sehen. Mehrfach habe ich dann das Brisement forcé wiederholt. Einmal bei einem tapferen jungen Mädchen dreimal. Das letzte Mal wurde beschlossen, den Fuss nicht bloss in die Längsachse des Körpers einzustellen, sondern stark zu abduciren, damit, wenn auch ein Theil des Resultates später verloren ginge, doch wenigstens keine starke Adductionsstellung sich wieder erzeuge. Und wirklich erfolgte nach der dritten gewaltsamen Reduction kein Recidiv; aber es unterlag keinem Zweifel, dass diesmal eine Fractur erfolgt war, deren Sitz zwar nicht genauer bestimmt werden konnte, die jedoch wegen der vorhandenen starken Knochencrepitation in der Gegend des Hüftgelenkes mit Sicherheit angenommen werden musste. In den letzten Jahren, wo ich solche Kranke, wenigstens die Nacht hindurch, noch Monate und selbst Jahre lang die Gewichtsextension mit langen, bis zur Weiche hinaufgehenden Gamaschen habe anwenden lassen, mögen wenigstens rasche Recidive seltener geworden sein. In allen Fällen aber, wo die Reduction ein breites Aufklaffen der zerrissenen, das Gelenk umgebenden fibrösen Theile und Narbenlager hervorrief, sind sie gewiss sehr schwer, oft gar nicht, zu vermeiden.

Nur mit zwei Zeilen will ich hier noch der Störungen gedenken, welche die Folgen traumatischer nicht reponirter und veralteter Hüftgelenksluxationen sind. Der Grad der Deformität und der functionellen Behinderung ist hier in verschiedenen Fällen und bei den verschiedenen

Luxationsformen ausserordentlich verschieden, so dass manche Individuen bald sehr gut und nur leicht hinkend gehen lernen, andere nur höchst mühsam mit Stöcken und Krücken sich fortschleppen. Bei sehr ungünstigen Winkelstellungen des Femur wäre es dringend wünschenswerth für diese Kranken etwas zu thun; aber die gewaltsame Correctur der abnormen Lage des Beins wird hier meist gar nicht oder nur in sehr unvollkommener Weise erreicht, es sei denn, dass man das Glück habe eine Fractur des Femur dicht am Hüftgelenke zu erzeugen, was wiederum bei Erwachsenen mit Knochen von normaler Festigkeit sich nur sehr ausnahmsweise ereignen dürfte. Selbst bei Anwendung bedeutender Gewalt gelingt es nicht die gespannten, das Femur in der abnormen Stellung erhaltenden Kapseltheile zu sprengen.

Fasst man Alles dies zusammen, so wird man es erklärlich finden, dass ich das Brisement forcé der Hüfte in schweren, seit langer Zeit abgelaufenen Fällen von Jahr zu Jahr mit grösserer Unlust gemacht und immer seltener ausgeführt habe, und dass es mir nahe liegen musste, zuletzt wieder zu irgend einer Form der Knochenoperationen zurückzugreifen.

Das zunächst in Betracht kommende Verfahren von *Rhea-Barton*, die Durchschneidung des Schenkelhalses mit oder ohne Wegnahme eines Knochenkeiles, bot mancherlei Bedenken, von denen vielleicht die hohe Mortalität von ziemlich genau 50 %, welche die bis jetzt ausgeführten derartigen Operationen ergeben haben, insofern noch am wenigsten ins Gewicht fällt, als erwartet werden darf, dass eine correct durchgeführte antiseptische Wundbehandlung die Gefahren wesentlich herabsetzen wird. Viel wichtiger erscheinen folgende Einwände:

1. Dass die Operation nach *Rhea-Barton* nicht gemacht werden darf, wenn das Hüftgelenk nicht völlig obliterirt ist, und das Vorhandensein einer Synostose ausgeschlossen werden kann:

2. Dass, wenn während der Operation der Gelenkkopf doch partiell beweglich, die Gelenkspalte noch ganz oder zum Theil offen gefunden würde, nichts übrig bliebe, als die Resection des Gelenks zu substituiren, d. h. den Gelenkkopf zu exstirpiren, und mit den functionell wenig sichern Chancen dieser Operation und der auf dieselbe folgenden Verkürzung des Gliedes vorlieb zu nehmen:

3. Dass, falls man diese Indicationsstellung zugiebt — was mir durchaus nothwendig erscheint — die Operation mit einem kleinen, den Schenkelhals nur zum Theil blosslegenden Schnitte, wie er für die gegenwärtige Technik der Durchmeisselung ausreicht, in allen denjenigen Fällen gewagt erscheint, wo man eben nicht einer synostotischen Verbindung sicher ist, während es andernfalls wünschenswerth wäre, mit einem grossen Schnitte zu operiren, um volle Einsicht in die Art der Verbindung zwischen Schenkelkopf und Becken zu gewinnen*):

4. Dass bei dem *Rhea-Barton*'schen Verfahren, oder der eventuell substituirten Hüftresection, die Hindernisse, welche die geschrumpfte Gelenkkapsel und die Narben in der Umgebung des Gelenks der Reduction bereiten, nur zu einem gewissen Theile oder auch gar nicht beseitigt werden, und dass daher, wie schon mehrfach vorgekommen, auch nach gemachter Durchschneidung des Schenkelhalses die Reduction der Extremität in die gewünschte Stellung noch auf die grössten Schwierigkeiten stossen kann:

5. Dass endlich, falls die knöcherne Vereinigung des durchsägten Schenkelhalses ausbleibt, und ebenso nach der Resection des Gelenks, zuweilen schwer zu beseitigende Adductionsstellungen nach der Operation sich ausbilden werden.

---

*) Die Einwürfe 1—3 würden bei antiseptischer Behandlung wegfallen. Die zufällige Eröffnung des Hüftgelenkes bei der Durchmeisselung des Schenkelhalses würde hier keine Gefahren involviren.

Allen diesen Missständen entginge man, wenn man die Trennung des Knochens dicht unter der Spitze des grossen Trochanters vornähme. Es wäre alsdann völlig gleichgültig, in welchem Zustande das Hüftgelenk sich befände; selbst bei sehr beweglichem Gelenkkopf könnte man die Operation wagen. Die Trennung erfolgte sicher unterhalb sämmtlicher Reductionshindernisse, möchten sie nun von den Knochen oder den Weichtheilen ausgehen, und, was besonders wichtig erscheint, die Festigkeit der bestehenden Verbindung zwischen Femur und Becken würde nicht alterirt. Eine knöcherne Consolidation des an einer so breiten Stelle durchmeisselten Knochens wäre mit grosser Sicherheit in jedem Falle zu erwarten. Neben der Beseitigung der Deformität auch die Gewinnung einer beweglichen Verbindung anstreben zu wollen, in Fällen, wo eine solche seit Jahren nicht mehr besteht und das Gelenk vollständig zerstört und ankylosirt ist, dazu scheint mir die chirurgische Technik zur Zeit noch nicht weit genug vorgeschritten zu sein. Alles kommt darauf an, dass die Verbindung zwischen Extremität und Becken, die man behufs Beseitigung der Deformität in irgend einem Punkte lockert oder aufhebt, wiederum eine so feste werde, dass sie im Stande ist, das Gewicht des Körpers beim Gehen und Stehen auszuhalten. Auf Kosten der Festigkeit, Kraft und Ausdauer gewonnene Beweglichkeit ist kein Gewinn. Ich finde es daher gerathener eine Methode zu wählen, welche die, bei dem betreffenden Kranken bestehenden, functionellen Beziehungen zwischen Becken und Femur überhaupt nicht alterirt, jedoch eine etwa vorhandene, geringe, für den Kranken gewiss sehr schätzbare, Beweglichkeit conservirt.

Von diesen Gesichtspunkten aus wurde die Osteotomia subtrochanterica beschlossen. Die ersten beiden für dieselbe geeigneten Kranken verweigerten leider die Operation; doch das Glück begünstigte uns nach anderer Richtung hin. Bei zwei Kranken, Knaben von $7^1/_2$ bis 13 Jahren, welche an Hüftgelenkscontracturen, der eine infolge einer Polyarthritis scarlatinosa mit Spontanluxation der Hüfte, der zweite infolge einer nicht reponirten traumatischen Luxation litten, brach bei dem Versuche, das Bein à tout prix zu redressiren, beide Male das Femur dicht unterhalb der Spitze des grossen Trochanters, und konnte nun bei beiden Kranken sowohl die Flexions- als die Adductionsstellung des Femur mit Leichtigkeit durch Bewegungen des Femur in der Bruchstelle beseitigt werden. Die Consolidation erfolgte rasch und das Schlussresultat war ein vorzügliches.

Ehe ich jedoch die beiden durch Photographien illustrirten Krankengeschichten vorlege, ist es wünschenswerth, sich noch in einigen weiteren Punkten betreffs der Ziele zu einigen, die man sich bei einer derartigen Behandlung von Hüftgelenkscontracturen zu stecken hat.

Die nächste Aufgabe ist selbstverständlicher Weise die, das wieder für sich, und ohne Mitschleppung von Becken und Wirbelsäule, durch irgend welchen Eingriff beweglich gemachte Glied aus der abnormen und unbequemen Position, die es einnahm, in diejenige Stellung zurückzuführen, die es beim aufrechten Stehen oder in der ruhigen Rückenlage einnimmt, und es in dieser Lage zu erhalten, bis die Consolidation eingetreten ist. Geschieht dies, so verschwinden damit auch von selbst die compensatorischen Verbiegungen der Wirbelsäule und Beckenverschiebungen, von denen die durch die Flexionsstellung des Beins hervorgerufene Lordose mit der so überaus hässlichen Retroprominenz der Steissgegend, und die durch die Adductionsstellung erzeugten Verkürzungen des Beins als die weitaus wichtigsten zunächst in Betracht kommen.

Diese Aufgabe wird ebensowohl nach der Durchmeisselung als nach der Osteoclase unterhalb des grossen Trochanters leicht gelöst. Die Beweglichkeit des Gliedes wird eine so beträchtliche, dass die Reduction sich mit Leichtigkeit effectuiren lässt, und die Consolidation des Knochens

in der dem Bein gegebenen Stellung macht Recidive unmöglich. In sämmtlichen vier*) von mir bisher auf diese Weise behandelten Fällen wurde die durch die Verschiebung des Beckens bedingte Verkürzung des Beins mit Leichtigkeit vollkommen ausgeglichen. Allein ich bin, wie von mir schon in jener vorläufigen Publication mitgetheilt wurde, noch einen Schritt weiter gegangen, und auch diesen bei allen vier Kranken mit Erfolg, indem ich den meist geringeren Antheil der Gesammtverkürzung des Gliedes, welcher neben der Beckenverschiebung (sog. scheinbare Verkürzung) noch auf eine vorhandene Luxation, auf cariöse Defecte, auf das Zurückbleiben des Gliedes im Wachsthum oder dergl. fiel, (wirkliche Verkürzung), durch eine absichtlich erzeugte, von dem Kranken nicht wieder abzuändernde Beckensenkung ausglich. Und zwar wurde eine solche Beckensenkung in der einfachsten Weise dadurch erreicht, dass bei in gleicher Höhe stehenden Spinis das Bein noch um ein entsprechendes abducirt wurde. Bei der einen Kranken, einem fast sechzehnjährigen Mädchen, das infolge einer nach Hüftgelenksvereiterung zurückgebliebenen Flexions- und Adductionscontractur seit ihrem vierten Lebensjahre sich nur an Krücken fortbewegt hatte, und das nach der Osteotomie jetzt ohne jede Unterstützung vortrefflich geht, wurde auf diese Weise eine bleibende Beckensenkung von 2 Zoll erreicht, und der verkürzte Fuss, der schon durch die Beseitigung der Beckenhebung (Adduction) um ein sehr Erhebliches verlängert worden war, dadurch noch um zwei weitere Zolle dem Boden genähert.

Die Durchmeisselung des Femur wurde in den beiden mittels der Osteotomie behandelten Fällen etwa einen Zoll unter der Spitze des Trochanters vorgenommen. Und zwar hielt ich es für besser mich nicht mit der Osteotomia simplex zu begnügen, sondern einen Keil herauszunehmen, dessen Basis wegen der gleichzeitig zu beseitigenden Flexion und Adduction nach hinten und aussen verlegt wurde. Bei Kindern dürfte die Osteotomia simplex ausreichen; bei Erwachsenen, mit denen ich beide Male zu thun hatte, fürchtete ich nach ihr ein zu starkes Klaffen der Trennungsspalte im Knochen, auf der vor der Streckung offenen Seite des Winkels, und eine dadurch erschwerte Consolidation, zumal da, wo es sich um einen Knochen von so starkem Querschnitt handelt, wie das Femur dicht unter der Trochanterspitze ist. Bei antiseptischer Nachbehandlung ist auch die Osteotomia cuneiformis ein sehr leichter Eingriff.

Die Operation selbst wurde auf die Weise ausgeführt, dass ich den Trochanter mittels eines grossen, an dessen hinterer und äusserer Seite herabgeführten Längsschnittes blosslegte, das Periost an den vorderen äusseren, und hinteren äusseren zwei Dritteln seiner Circumferenz mit dem Raspatorium abhob und den Knochenkeil dann mit dem Meissel entfernte. Die gröbere Arbeit wurde mit dem Hohlmeissel, die letzte feine Glättung mit einem flachen, relativ breiten Meissel gemacht, der Knochen nicht vollständig getrennt, sondern die innen stehen gebliebene Wand zuletzt fracturirt. Lister'scher Verband mit stark comprimirenden Schwämmen zu beiden Seiten der Wundspalte. Gypsverband mit Beckengurt mit Hülfe des Flaschenzuges.

In dem einen Falle erfolgte die Heilung ohne einen Tropfen Eiter und ohne dass die Temperatur auch nur ein einziges Mal über 37,5 hinausgegangen wäre; in dem anderen bestand ein viertägiges sehr geringes Fieber. (höchste Temperatur 38,2), und kurze, ausserordentlich geringe, schleimig-eitrige Secretion.

Es folgen jetzt die Krankengeschichten zunächst der beiden mittels der Osteoclase, sodann der zwei mittels der Osteotomie behandelten Patienten:

---

*) Neuerdings fünf, da noch eine dritte glücklich verlaufene Osteot. subtrochant. hinzugekommen ist. Anm. während der Correctur.

1. Veraltete traumatische Luxatio iliaca. Fracturirung des Femur dicht unter der Trochanterspitze. Heilung in abducirter Stellung des Beins. Deformität ganz behoben; Verkürzung durch Beckensenkung ausgeglichen.

Ernst Götze, 13 Jahr alt, aus Rehmsdorf bei Zeitz, wurde Mitte Januar 73 in einer Sandgrube verschüttet und erlitt dabei eine Luxation des linken Hüftgelenkes, deren Reposition den dortigen Aerzten nicht gelang. Dreizehn Wochen nach dem Unfalle wurde er in die Klinik aufgenommen. Luxatio iliaca, Verkürzung 2 Zoll, Flexion mässig, Einwärtsrollung der Fussspitze stark, Gelenkkopf sehr beweglich. Doch gelingt auch uns, trotz oft wiederholter Versuche und Anwendung der verschiedensten Methoden, es auf keine Weise den, wie schon erwähnt, sehr beweglichen Kopf in das Acetabulum zurückzubringen. Da der Knabe sehr schlecht geht, wird zuletzt beschlossen, die Stellung des Beines à tout prix durch Brisement forcé zu bessern und dann einen Gypsverband anzulegen. Es wird daher (28. Apr. 73) der Oberschenkel dicht unter dem Poupart'schen Bande umfasst und mit äusserster Gewalt aus der Adductions- und Flexionsstellung nach aussen und hinten gedrängt. Unter heftigem, fühlbaren und hörbaren Ruck erfolgt hierbei nach mehrfachen vergeblichen Anstrengungen ein Bruch des Femur $1^1/_2$ Zoll unter der Spitze des grossen Trochanters, an welcher Stelle Crepitation und abnorme Beweglichkeit constatirt werden. Das Bein wird nun jenseits der Fracturstelle nach aussen gerollt, abducirt und extendirt und mit Hülfe des Flaschenzugs, und unter Anlegung eines breiten Beckengurtes, in dieser Stellung eingegypst.

Am 8. Juni erst wird der Verband abgenommen. Die Fractur ist consolidirt. Sehr deutlich fühlt man $1^1/_2$ Zoll unter der Spitze des Trochanters eine kleine Einsenkung. Das Femur bildet hier einen nach aussen offenen, mit dem Scheitel nach einwärts gerichteten Winkel, indem eben die durch die Luxation bedingte Adductionsstellung auf Kosten der erzeugten Fractur nicht blos corrigirt, sondern selbst in eine mässige Abductionsstellung übergeführt worden ist. Die Folge davon ist, dass Patient, der vor der Osteoclase nur mit der Fussspitze den Boden berührte, jetzt mit der vollen Sohle auftreten kann. Die artificiell erzeugte Abductionsstellung wird durch eine Beckensenkung auf der leidenden Seite compensirt. Die Spina ossis ilei anterior superior steht links 2,5 Centim. tiefer als rechts. Um ebensoviel zeigt sich der Oberschenkel bei Messungen von der Spina herab zur Spitze der Patella oder zum Capitulum fibulae verkürzt. Infolge der Consolidation der Fractur in Abductionsknickung ist also eine scheinbare Verlängerung der Extremität um 2,5 Centim. erzielt. Das Femur steht in voller Extension; keine Lendenlordose. Der Gelenkkopf ist noch auf dem Darmbein leicht zu fühlen, steht jedoch jetzt noch etwas höher, und weiter über die Nélaton'sche Linie hinausgeschoben, als es bei der Aufnahme des Knaben der Fall war, offenbar eine Folge der mit äusserster Gewalt ausgeführten Streckung, und ist momentan wenig beweglich. Die Fussspitze ist eher etwas zu weit nach aussen gedreht.

Patient lernt bald rasch, und fast ohne eine Spur von Hinken, zu gehen. Der Gelenkkopf wird wieder sehr beweglich, so dass ziemlich ausgedehnte Flexionsbewegungen vorgenommen werden können und namentlich auch das Sitzen sehr wohl möglich ist.

Taf. VII, Fig. 1, 2 und 3 zeigen den Kranken bei der Aufnahme und kurz vor der Entlassung. Die künstlich erzeugte Beckensenkung ist auf Fig. 2, die Abductionsknickung des Femur auf Fig. 3 an dem Schatten dicht unter der Trochanterspitze leicht zu erkennen.

2. Scarlatina mit polyarticulären Gelenkaffectionen; Spontanluxation der Hüfte. Osteoclasis subtrochanterica. Fast vollständige Beseitigung der Deformität.

Gustav Irmer, Cigarrenmachers Sohn aus Rosslau, $7^1/_2$ Jahr alt, überstand im März 70 ein schweres Scharlachfieber. 14 Tage nach Beginn desselben stellten sich Entzündungen der verschiedensten Gelenke ein, die zunächst den Charakter der Polyarthritis rheumatica hatten, bald jedoch im rechten Ellenbogen und rechten Hüftgelenk, sowie im linken Knie sich fixirten. Fünfviertel Jahr später — Sommer 1871* — wurde er im traurigsten Zustande in die Klinik aufgenommen. Am Ellenbogen und am Hüftgelenk der rechten Seite ist der entzündliche Process allerdings erloschen, doch ist eine Luxation des Radius nach aussen zurückgeblieben, welche die Brauchbarkeit des Armes sehr beeinträchtigt, und am Hüftgelenk zeigt sich eine Luxatio ischiadica. Das rechte Femur steht fast rechtwinklig flectirt, ist wenig nach innen rotirt und wenig adducirt. Gelenkkopf beweglich und leicht fühlbar. Druck gegen das Gelenk an allen Stellen schmerzlos. Keine Geschwulst und Infiltration, nirgends Zeichen dagewesener oder noch

*) Die Operation, derentwegen dieser Fall hier mitgetheilt wird, fällt schon in das Jahr 1871. Die Behandlung zog sich, wie man sehen wird, bis in das Berichtsjahr fort.

vorhandener Eiterung. Das linke Kniegelenk »fungös«, aufgetrieben, schmerzhaft, im rechten Winkel unbeweglich fixirt.

Der wiederholt angestellte Versuch, das luxirte rechte Hüftgelenk zu reponiren, misslang. Gleichwohl schien es durchaus nothwendig, die Deformität zu beseitigen und dem vollständig verkrüppelten Knaben wenigstens die Möglichkeit zu verschaffen, sich mit Krücken fortzubewegen. Es wurde daher auch hier beschlossen, die Extremität unter jeder Bedingung zu strecken, und genau so verfahren, wie es in der vorhergehenden Beobachtung beschrieben wurde. Bei starker Gewaltanwendung brach dann das sehr kurz unter der Weiche mit beiden Händen umfasste Femur ebenfalls wieder $^3/_4$ bis $1^1/_2$ Zoll unter der Trochanterspitze quer ab. Darauf wurde das Bein in voll extendirter und abducirter Stellung eingegypst.

Das in rechtwinkliger Flexion stehende linke Kniegelenk wird mit Gewichtszug behandelt und rasch gestreckt. Kleisterverband.

Nach sechs Wochen ist die Fractur am rechten Oberschenkel consolidirt. Das Resultat ist ein ganz und gar überraschendes. Der Knabe erreicht mit beiden Sohlen voll den Boden; die Beine erscheinen gleich lang; doch zeigt sich sofort wieder, dass dies nur durch eine Senkung des Beckens um 2 Centimeter herbeigeführt ist, die durch die Abductionsstellung des Beins erzwungen wurde. Die Fussspitze steht gerade nach vorn, das Femur selbst ist vielleicht noch eine Spur flectirt: die Lendenlordose erscheint etwas stark ausgebildet. Patient geht unbeholfen, zumal das linke Kniegelenk noch durch einen festen Verband fixirt ist, doch ohne eigentlich zu hinken. — Der Gelenkkopf hat sich auch hier aus der Stellung der Luxatio ischiadica in die der iliaca begeben. —

Ein Theil des Resultates ging später verloren, obwohl dasselbe in Anbetracht des früheren Zustandes des Knaben auch heute noch als ein vorzügliches bezeichnet werden muss. Das luxirte und fracturirte Femur blieb doch etwas im Wachsthum zurück, so dass zwei Jahre später, (Sommer 73), trotz der noch bestehenden Beckensenkung, die Differenz des Sohlenniveaus beider Füsse zu Ungunsten des rechten einen Zoll betrug. Auch hat sich das Femur der luxirten Seite wiederum ein klein wenig in Flexion gestellt. Offenbar ist dies so zu erklären, dass durch die gewaltsamen Manipulationen, welche der Osteoclase vorausgingen, ein Theil der vorhandenen, hier ausserordentlich starken, (rechtwinkligen) Flexionsstellung schon beseitigt war, als der Rest durch die Osteoclase ausgeglichen wurde, und dass die ausgedehnten Kapseltheile sich wieder zusammenzogen. Hingegen hat der luxirte Gelenkkopf eine grosse Beweglichkeit erlangt. Die Adduction ist unbehindert, die Flexion bis zu 90^0 möglich; Abductionsbewegungen sind nicht ausführbar. In Bezug auf Kraft und Ausdauer lässt die rechte Unterextremität nichts zu wünschen übrig. Schmerz oder entzündliche Erscheinungen haben sich am Hüftgelenk ebenfalls nie wieder gezeigt und der Knabe gebraucht das Bein wie ein gesundes, ja noch mehr als ein solches, da ihm das linke Kniegelenk immer noch viel zu schaffen macht und er daher beim Gehen und Stehen möglichst das rechte Bein belastet. Der entzündliche Process ist dort immer noch nicht ganz erloschen; das Knie zeigt fortwährend Neigung sich auf's neue in Flexion zu stellen, und Patient musste im Berichtsjahre wieder längere Zeit wegen desselben in die Klinik aufgenommen werden. — Die Abbildung, Taf. III, Fig. 2, wurde erst damals gewonnen. Sie zeigt demnach das bereits wieder verschlechterte Resultat: die Lendenlordose, die Verkürzung des rechten Beines und die damals noch nicht ganz beseitigte Winkelstellung des linken Knies.

Dass bei diesen beiden Kranken der Knochen dicht unter der Trochanterspitze abbrach, darf wohl nur als ein glücklicher Zufall betrachtet werden. In der Mehrzahl der Fälle wird der Versuch diese Fractur absichtlich zu erzeugen gewiss scheitern. So missglückte er mir noch kürzlich einmal bei einem dreijährigen Kinde. Auf der anderen Seite zeigt der letztbeschriebene Fall, dass es nicht vortheilhaft ist, der Osteotomie Versuche des Brisement forcé vorauszuschicken, weil der Theil des Resultates, der durch die Streckung des Gelenks gewonnen wurde, leicht später wieder verloren gehen kann, und man jeden Anhaltepunkt über den Grad der Winkelstellung verliert, den man den beiden Knochensegmenten zu geben hat. Ueberhaupt bin ich nach einer Reihe weiterer, hier nicht zu referirender, zum Theil ausserordentlich gewagt erscheinender Osteotomien, die ich im Jahre 1874 gemacht habe, und die nicht nur sämmtlich glücklich, sondern meist auch ohne jede Spur von Eiterung und ohne Fieber verlaufen sind, der Ansicht, dass man in allen schwereren Fällen von Hüftgelenksankylosen das Brisement forcé gar nicht versuchen, sondern sofort die Osteotomie machen sollte. —

3. Flexions- und Adductionscontractur der rechten Hüfte infolge von

Luxatio femoris spontanea nach Osteomyelitis acuta diffusa. Osteotomia subtrochanterica cuneiformis. Heilung mit Beseitigung der Deformität.

Carl Kellner, 18 Jahr alt, Zimmermann. Aufgen. 3. Juli 73. Entl. 28. März 74. Die Geschichte dieses Falles, soweit sie sich auf die ausserordentlich schwere Osteomyelitis des Knochenschaftes des rechten Femur bezieht, ist bereits oben bei Gelegenheit der Knochenkrankheiten (pag. 139, Beob. 6) mitgetheilt worden. Nach einer grössern Zahl, zum Theil recht schwieriger Necrotomien war Patient endlich so weit gekommen, dass auch an eine Beseitigung der Hüftgelenkscontractur gedacht werden konnte, die jedes Gehen und Stehen in aufrechter Stellung unmöglich machte. Der Zustand des Kranken Ende November 73 war, soweit er hier in Betracht kommt, folgender: Femur immer noch vom Knie bis zum Trochanter mindestens um das Doppelte aufgetrieben. Einige wenig secernirende Fisteln bestehen noch in seiner unteren Hälfte; doch ist nirgends entblösster Knochen mehr zu fühlen. Beweglichkeit in der Hüfte bis auf äusserst geringe Reste aufgehoben; Gelenkkopf luxirt auf dem Darmbein stehend; der colossal verdickte Trochanter weit über die Nélaton'sche Linie hinausgeschoben. Im Hüftgelenk keine Zeichen von Entzündung mehr; in seiner Umgebung weder Fisteln noch Abscesse, so dass der Process, welcher die Spontanluxation veranlasste, als erloschen betrachtet werden muss. Der Oberschenkel steht zum Becken in mässiger Adduction und in einer Flexion von 100—120 Grad. Patient kann daher den Fussboden mit der platten Sohle nur erreichen, wenn er den Stamm so stark vorn überbiegt, dass er sich dabei mit den Händen entweder auf seine eigenen Oberschenkel oder auf einen Stuhl etc. stützt. (siehe Taf. VIII, Fig. 1). Die durch die Adduction und Beckenhebung bedingte (scheinbare) Verkürzung der Extremität ist wegen der starken Flexionsstellung schwer zu bestimmen, doch mag dieselbe etwa 2 Zoll betragen. Die durch die Luxation hervorgerufene (wirkliche) Verkürzung beträgt etwas über einen Zoll; auch ist das Bein etwas im Wachsthum zurück geblieben, so dass die Gesammtverkürzung — abgesehen von der Flexionsstellung des Beins — circa 4 Zoll beträgt.

Am 26. Nov. wird die Osteotomie in der oben beschriebenen Weise unter Spray ausgeführt. Femur in der Trochantergegend zum mindesten um das Doppelte verdickt; seine äussere Fläche von blättrigen, sehr festen Osteophyten bedeckt, wodurch die Abhebung des Periostes erschwert wird. Der Knochen selbst in hohem Grade sclerotisch. Etwa einen Zoll unterhalb der Trochanterspitze wird der Keil herausgemeisselt. Der Knochen zeigt auf seinem Querschnitt an drei Stellen beginnende Markraumbildung. Fracturirung der stehen gebliebenen, inneren vorderen Knochenwand nicht ohne Aufbietung beträchtlicher Gewalt. Lister'scher Verband; Gypshöse mit Beckenring in stark abducirter Stellung des Beins unter Beihülfe des Flaschenzuges.

Abends kleine venöse Blutung aus der Wunde. Am nächsten Morgen Temperatur 38,2; abends 38,0. Am vierten Tage ist Patient fieberfrei und wird nachher 38 nicht wieder überschritten. Die Wunde heilt nur zum Theil prima intentione, secernirt jedoch nur tropfenweis schleimigen Eiter und zeigt in der Folge bis zur definitiven Verheilung nie irgend welche Veränderungen, keine Schwellung und Röthung der Wundränder. Hingegen erfolgen im weiteren Verlauf ernsthafte Störungen von einem doch noch vorhandenen, bis dahin übersehenen Sequester im unteren Drittel des Oberschenkels. Es bildet sich hier in den letzten Tagen des December unter lebhaftem Fieber ein tiefer Abscess, der incidirt wird, und endlich zur Auffindung und Extraction eines Sequesters führt.

2. Jan. 74. Fünftägiges Erysipel nach vorgängigem Schüttelfrost von der Incisionsstelle ausgehend, ohne dass jedoch die fortwährend mit dem Lister'schen Verbande eingehüllte Osteotomiewunde dadurch alterirt würde. Dieselbe fährt vielmehr fort, geringe Quantitäten geruchlosen Secretes zu liefern, während die bis in das Femur hinein und zum Theil quer durch dasselbe hindurchführenden Fisteln grosse Mengen stinkigen Eiters entleeren, und es nur sehr allmählich gelingt die Zersetzung zu beschränken. Allmählich bessern sich jedoch auch hier die Verhältnisse.

23. Febr. Die Osteotomiewunde hat sich vollständig geschlossen, der Knochen ist unter mässiger Callusbildung consolidirt.

Patient verlässt allmählich das Bett und macht Gehversuche. Die Adductions- und Flexionsstellung ist vollständig beseitigt. Aufrecht stehend erreicht er ohne Lendenlordose mit der flachen Sohle den Boden, indem auch die wirkliche Verkürzung des Gliedes durch eine Beckensenkung von 4,5 Centim. ausgeglichen ist.

28. März wird Patient nach Haus entlassen. Doch treten hier in der unteren Hälfte des Femur noch wiederholt Abscedirungen und Fistelbildungen ein, die den Kranken mehrfach auf's Lager werfen. Eine Schliessung der Fisteln war auch im Sommer 74 noch nicht erfolgt, und sicher sind wohl noch an irgend einer Stelle kleine, eingekapselte Sequester vorhanden, obschon es bisher nicht gelang, sie aufzufinden.

Die beiden Abbildungen auf Taf. VIII zeigen den Kranken vor und nach der Operation. Leider ist die eine im Profil, die zweite en face aufgenommen. Doch sieht man auf der letzteren sehr deutlich die artificiell erzeugte, die Verkürzung des Beins compensirende Beckensenkung.

Der zweite Fall von Osteotomia subtrochanterica fällt in den Beginn des Jahres 1874. Ich referire ihn ebenfalls, um nicht später auf ihn zurückkommen zu müssen, verweise ihn jedoch in die Note*). — —

Die oben erwähnte Beobachtung, wo beim Brisement forcé eines spitzwinklig flectirten Knies das Femur unmittelbar über den Condylen gebrochen wurde, ist folgende:

Friedrich Politz, 9 Jahr alt, aus Cöthen, hat als ganz kleines Kind eine, jedenfalls ossale und vorwiegend von der unteren Epiphyse des Femur ausgehende, linkseitige Kniegelenkentzündung durchgemacht, nach der eine spitzwinklige Ankylose zurückgeblieben ist. An den Condylen des Femur mit den Knochen verwachsene Narben. Das Femur der kranken Seite ist um einen Zoll kürzer wie das der gesunden, während beide Tibiae gleich lang sind. Es ist daher mit Wahrscheinlichkeit eine Zerstörung oder prämature Synostose des Epiphysenknorpels anzunehmen. Tibia nach hinten subluxirt. Spuren von Bewegungen im Gelenk nachweisbar. Da sich die Extension mit Gewichten unzureichend erweist, wird zum Brisement forcé geschritten. Das Gelenk giebt zuerst wider Erwarten leicht nach, doch bricht bei weiterer Fortsetzung der Streckung das Femur unmittelbar über den Condylen quer ab und wird die entstandene Continuitätstrennung benutzt, um mit ihrer Hülfe den Unterschenkel in die Längsachse des Körpers einzustellen, wobei die obere Kniegelenksgegend nur mässig eingebogen erscheint. Gypsverband. Consolidation in sechs Wochen. Heilung mit geradem — natürlich um etwas über 1 Zoll verkürztem — jedoch völlig brauchbarem Bein. Patient geht ohne Unterstützung.

Ich habe seitdem in zwei schweren Fällen von Kniegelenksankylose, wo das Brisement forcé keinen Erfolg versprach, die Osteotomie gemacht. Beide betrafen Mädchen, die nur mit Krücken gehen konnten. Das einemal schlug ich mit dem Meissel das Femur dicht über dem Kniegelenke durch, das zweitemal in einer Sitzung sowohl das Femur an der genannten Stelle, als auch die Tibia dicht unter der Tuberosität, so dass also hier die Kniegelenksgegend für sich mobilisirt wurde und dem Knie in toto jede gewünschte Stellung gegeben werden konnte. Der Erfolg war bei beiden Kranken ein vorzüglicher, und zwar nicht bloss in Betreff des orthopädischen

---

*) Rechtwinklige Hüftgelenksankylose. Osteotomia subtrochanterica cuneiformis. Heilung mit Beseitigung der Deformität. Gang vorzüglich. Dorothea Rieseler, 15½ Jahr alt, aufgen. 11. Febr. 74, entl. 17. Juni 74, hat in ihrem 3. Lebensjahr eine schwere eitrige, rechtseitige Coxitis durchgemacht, von der in der Trochantergegend drei tiefe Narben zurückgeblieben sind. Vom 4. Jahre ab bis zum Tage der Aufnahme ist Patientin nur mit hoch emporgezogenem Bein an Krücken gegangen. Bei der Aufnahme ist das rechte Hüftgelenk rechtwinklig und in einer Adductionsstellung von 45° ankylosirt. Der zerstörte Gelenkkopf stark nach hinten verschoben, Fussspitze mässig nach einwärts gerollt; das ganze Bein sehr atrophisch und im Wachsthum zurückgeblieben. Die Verkürzung des Beins beträgt 11,5—12 Centimeter.

Am 17. Febr. 74 wird die Osteotomie genau wie im vorhergehenden Falle gemacht; auch die Nachbehandlung ist völlig die gleiche, nur dass eine stärkere Compression der Wundgegend mit carbolisirten Schwämmen ausgeführt wird. Es wird in der Tiefe absolute, in der Hautspalte fast absolute prima intentio erreicht. Trotz der Herausmeisselung eines Knochenkeiles von fast einzölliger Basis erfolgt die Heilung ohne dass aus der Tiefe ein einziger Secrettropfen geliefert wurde. Nur eine kleine Stelle, wo der Hautschnitt sich nicht so genau aneinandergelegt, secernirt einige Tage minimale Flüssigkeit, und steigt die Temperatur bis zur Consolidation nicht ein einziges Mal über die Normale. Gleichwohl wird der Vorsicht halber der nur aller 3—4 Tage gewechselte Lister'sche Verband bis zum 16. März fortgeführt.

17. April feste Consolidation ohne äusserlich nachweisbare Callusbildung constatirt.

Am 17. Juni 74 wird Patientin, die bis dahin Gehübungen gemacht hat, entlassen. Ich habe sie seitdem wiederholt gesehen. Sie geht vorzüglich ohne jede Unterstützung mit einer 3,5 Centim. hohen Sohle. Die Deformität ist vollständig beseitigt. Keine Spur von Flexions- und Adductionsstellung; die Beckenlordose bei aufrechter Stellung ganz verschwunden; die früher 11,5—12 Cent. betragende Verkürzung ist theils durch Aufhebung der Adduction, theils durch eine sehr starke, mindestens 5½ Centim. betragende Beckensenkung so weit aufgehoben, dass eben die 3,5 Centim. hohe Sohle genügt, um die gleiche Länge beider Füsse herzustellen.

Taf. IX, Fig. 1, 2 und 3 zeigt Patientin vor und nach der Kur. Die Wachsthumshemmung des ganzen Beines ist namentlich aus dem Stande der Patella leicht zu ersehen. Die Fussspitze, die früher nach einwärts stand, ist fast etwas zu sehr nach aussen gedreht worden.

Schlussresultates, sondern auch hinsichtlich des Verlaufs dieser Operationen. Denn beide Male erfolgte unter dem Lister'schen Verbande die Heilung ohne jedwede Eiterung, durchaus prima intentione, und keine der beiden Kranken hat auch nur einen Tag gefiebert. Eine ausführlichere Mittheilung an einem anderen Orte behalte ich mir vor*).

E. Neubildungen an den Extremitäten.

(22 Fälle).

(2 Lipome. 2 Gefässgeschwülste. 9 Exostosen. 9 Fibrome, Sarcome, Myxosarcome und Fibromyxosarcome).

Lipome.

1. Lipom der linken Achselhöhle, kindskopfgross. Christiane Hartmann, 56 Jahr. Exstirpation 3. Febr. 73. Die abgelösten Hautdecken heilen unter Lister prima an, die Wundspalte secernirt oberflächlich. Geheilt entlassen 17 Tage nach der Operation.

Fig. 12.

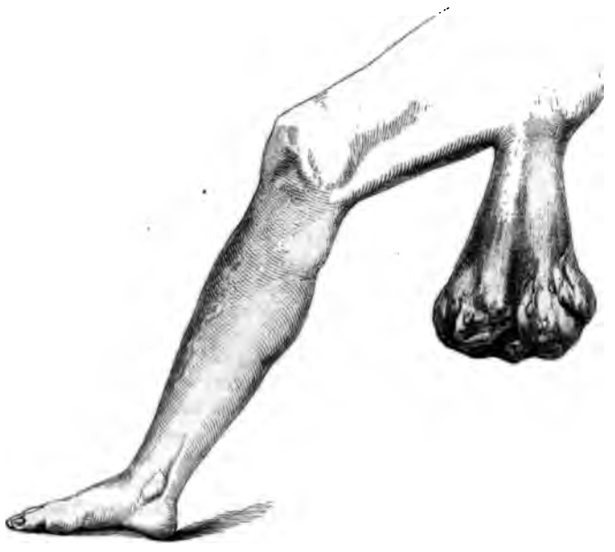

2. Lipoma pendulum des rechten Oberschenkels (Fig. 12). Friederike Schmidt, 61 Jahr. Sehr grosse birnförmige, lappige, an ihrem unteren Umfange tief ulcerirte und jauchende Geschwulst, die etwas unter der Fossa ovalis des rechten Oberschenkels aufsitzt und bis auf's Knie herabhängt. Extirpation durch bogenförmige Umschneidung des Stiels. Naht; Lister. Verklebung in der Tiefe, geringe Secretion an der Fläche. Mit kleinem, gut granulirendem Defect neun Tage nach der Operation entlassen.

Gefässgeschwülste.

Die zwei Beobachtungen von Gefässgeschwülsten betreffen zwei kleinere Kinder, bei denen das einemal ein Borsdorferapfelgrosser, leicht comprimirbarer cavernöser Tumor der rechten Schulter mit gutem Erfolg exstirpirt, und das zweitemal eine ganz diffuse Erkrankung von Finger, Hand und Vorderarm, von halb teleangiectatischem, halb cavernösem Charakter, durch vielfache partielle Excisionen sowie Punktionen mit dem nagelförmigen Ferrum candens zu erheblicher Besserung gebracht wurden.

Exostosen (9 Fälle).

Multiple Exostosen.

Zwei Fälle multipler Exostosen erfordern eine ausführliche Besprechung. Im ganzen und grossen bestätigten sie allerdings nur die bisherigen Erfahrungen über Sitz und Ver-

*) Die Publication ist inzwischen in der Berliner klinischen Wochenschrift 1874, No. 50: »Zwei Fälle von Diaphysenosteotomien wegen Kniegelenksankylosen« erfolgt. Zu ihnen ist seitdem noch ein dritter, gleich günstig verlaufener Fall gekommen. Anm. während der Correctur.

theilung dieser merkwürdigen Geschwülste, insofern sie wieder nur die epiphysären Partien der Diaphysen einnahmen, und an den flachen Knochen, wie Schulterblätter, Darmbeine etc., den Rändern aufsassen. Doch boten sie ausserdem noch manche Eigenthümlichkeiten dar. Namentlich konnten in beiden Fällen merkwürdige Hemmungen des physiologischen Knochenwachsthums nachgewiesen werden, die besonders an den Vorderarmen hervortraten. Bei den Beziehungen, welche die multiplen Exostosen zum Knochenwachsthum unleugbar haben, hat diese Erfahrung eine nicht zu unterschätzende Bedeutung. Ich stelle den schwereren Fall, der auch zu einem operativen Eingriff führte, voran.

1. Multiple Exostosen. Brachycephalus, Brachymerie; Valgusstellung beider Hände. Resection einer Exostosis cartilaginea medullosa vom Humerus. Lister'scher Verband; Erysipelas 2 Tage nach Weglassung des letzteren. Abscess am Ellenbogen. Heilung. Adolf Streitberger, 38 Jahr alt, Beamter der Thüringer Bahn, aus Erfurt. Aufgen. 15. Oct. 73. Entl. 7. Nov. 73. Patient ist noch nicht fünf Fuss gross, starker Brachycephale. Kopf und Stamm unproportionirt gross, Extremitäten sehr kurz, besonders die oberen, was dem Kranken ein sehr eigenthümliches Aussehen verleiht. Die Gelenkenden, Tubera, Apophysen, Cristae etc. überall sehr massiv gearbeitet, stark hervortretend, knorrig.

Patient hat früh Gehen gelernt, gegen Ende des zweiten Jahres hin jedoch dasselbe wieder verlernt, und wurde die damals auftretende Störung als Rachitis betrachtet, eine Annahme, welcher der Gesammthabitus des Patienten durchaus entspricht; doch glaubt er nicht krumme Beine gehabt zu haben. Er musste in den nächsten Jahren viel getragen werden, weil ihm das Gehen Schmerzen machte. Im vierten oder fünften Lebensjahre wurden die ersten Geschwülste an den Extremitäten, nahe den Gelenkenden, bemerkt. In der Zeit zwischen dem vierten bis siebenten Lebensjahre hatte er sehr viel an intermittirenden, zum Theil sehr heftigen Gliederschmerzen zu leiden, war kränklich und unbeholfen und bewegte sich nicht gern. Nach dem 7. Jahre nahm die allgemeine, besonders bei Bewegungen hervortretende, Schmerzhaftigkeit des Knochengerüstes mehr und mehr ab; doch wurde er erst im 16. Lebensjahre ganz schmerzfrei. Inzwischen wuchsen die vorhandenen Knochengeschwülste langsam weiter; neue traten an den verschiedensten Stellen, jedoch stets nahe den Gelenkenden, hervor und verschoben sich, nach des durchaus intelligenten Kranken sehr bestimmten Angaben, mehr und mehr von den Epiphysen nach den breiteren Theilen der Diaphyse. Besonders am Oberarm kamen, wie er sagt, die früher tief im Fleisch versteckten Geschwülste allmählich aus der Schulter auf den Arm heraus. Das Wachsthum geschah sprungweis, und war oft mit gesteigerten, auf die wachsenden Geschwülste localisirten Schmerzen verbunden. Vom 20. Jahre ab soll ein weiteres Wachsthum an irgend einer der sehr zahlreichen und, wie man sehen wird, zum Theil wenigstens ungewöhnlich grossen Geschwülste nicht mehr stattgefunden haben; im Gegentheil versichert Patient, dass seitdem einzelne kleiner geworden, andere, zumal an den Rippen, ganz verschwunden seien.

Bei der am 15. Oct. 73 erfolgten Aufnahme zeigt Patient an den verschiedensten Körperstellen mit Ausnahme des Kopfes Knochengeschwülste von sehr verschiedenen Grössen. Ihr Volumen variirt von dem einer Erbse bis zu dem einer sehr starken Männerfaust. Ihre Gesammtzahl beträgt wohl gegen hundert. Ihr Sitz an Stamm und Extremitäten ist meist ein symmetrischer. Die mittleren Theile der Diaphysen sind überall völlig frei. Den Hauptsitz der Geschwülste bildet der breite Theil der Diaphyse, doch schieben sich an einzelnen Stellen die Geschwülste auch über diesen bis in den angrenzenden schmalen Theil der Diaphyse vor. Ihre Gestalt ist überall eine rundlich knollige; die Basis oft schmäler wie die übrige Geschwulst, die also eine mehr oder minder epiphysäre oder pilzförmige Gestalt hat. Die Knochenneubildungen zeigen daher schon für die klinische Untersuchung in ausgesprochenem Maasse die Charaktere der Exostosis cartilaginea, und werden dieselben auch als solche diagnosticirt.

Die weitere Untersuchung ergiebt folgendes: Hände mager; Gelenkenden an Hand und Fingern stark hervortretend. Die Endphalangen sämmtlich frei. Die Basen der zweiten Phalangen überall von linsen- bis erbsengrossen Exostosen umkränzt. An den Basen der Grundphalangen des zweiten bis fünften Fingers beiderseits gleiche Bildungen, vorwiegend auf der dorsalen Fläche entwickelt. An denjenigen der Metacarpalknochen des Daumens gleiche Geschwülste, besonders an der medialen Seite in das Muskelfleisch hineinragend. Metacarpus fast frei.

Die oberen Extremitäten, wie schon oben erwähnt, höchst auffallend kurz; doch sind ausserdem noch die Ulnae besonders im Knochenwachsthum zurückgeblieben, so dass die Hände in starker Adductions- (Valgus-) Stellung dem Vorderarm ansitzen. Und zwar

steht die Spitze des Processus styloideus ulnae linkerseits über $^3/_4$, rechterseits über $^1/_2$ Zoll höher als die Spitze des Processus styloideus radii. Jedenfalls infolge dieser Verkürzung der Ulnae ist die Supination an beiden Armen etwas behindert und beträgt etwa nur Dreiviertel der normalen. (Genau das gleiche Verhalten einer abnormen Kürze der Ulnae mit Valgusstellung der Hände, jedoch in noch höherem Maasse, findet sich auch in der folgenden Beobachtung.)

Radius und Ulna an beiden Handgelenken von linsen- bis haselnussgrossen Knochengewächsen umgeben, die theils sehr nahe der früheren Knorpelfuge liegen, theils auch sich etwas weiter hinauf auf die eigentliche Röhre erstrecken. Namentlich auf der volaren Seite der linken Ulna findet sich eine grössere, pilzartige Bildung, deren Mitte $5^1/_2$ Centimeter von der Spitze des Processus styloideus ulnae entfernt ist und welche Haut und Muskulatur hier merklich emporhebt.

Im Uebrigen sind ebensowohl die Diaphysen von Radius und Ulna als die Ellenbogengelenksgegenden und die unteren Dreiviertel der Humeri frei von Exostosen, und zeigen die Knochenformen, abgesehen von einer gewissen Plumpheit, die normalen Verhältnisse, während das obere Viertel beider Humeri sehr reichlich und mit sehr grossen Exostosen besetzt ist.

Anticipire ich das Verhalten an den Oberschenkelbeinen, wo dicht unter den Trochanteren nur kleine Geschwülste sitzen, während am unteren Ende sehr beträchtliche, weit bis auf die Diaphyse reichende Gewächse vorhanden sind, so zeigt sich also das sehr interessante Factum, dass sich die Exostosen vorwiegend da entwickelt, am weitesten auf die Diaphyse hinausgeschoben und den bedeutendsten Umfang erreicht haben, wo das Knochenwachsthum nach unseren jetzigen Erfahrungen am intensivsten vor sich geht.

Am linken Humerus erheben sich aus einer Masse kleinerer hauptsächlich zwei grössere, dornförmige, jedoch mit stark kolbiger Spitze versehene Exostosen, die eine an der äusseren Seite der Schulter $11^1/_2$ Centimeter vom Acromion entfernt, die zweite in die Achselhöhle hineinragend. Auf der rechten Seite ist das obere Ende des Humerus durch grosse, Muskulatur und Hautdecken emporhebende Knochenmassen in hohem Grade deformirt. Man kann hier hauptsächlich drei grössere Geschwülste unterscheiden: eine stark apfelgrosse, genau der Insertion des M. pectoralis maj. entsprechende, 11 Centim. vom Acromion entfernt, die theils unter dem genannten Muskel, theils unter dem M. deltoides liegt, grobhöckrig ist und mit breiter Basis aufsitzt; eine zweite stark wallnussgrosse, pilzförmig auf einem dünnen Stiele sitzende, im Sulcus bicip. internus und etwas unter der vorigen gelegene, 15 Centim. vom Acromion entfernt — und endlich eine dritte, vom hinteren inneren Umfange des Knochens ausgehende, fingerförmige, $7^1/_2$ Centim. lange, aber mit einer warzig höckrigen, leicht geschwollenen Spitze versehene, die wie ein Eberzahn hinten aus der Achselfalte herausragt. Diese letztere ist es, welche den Kranken bei Bewegungen des Armes besonders genirt, und derentwegen er bei uns Hülfe sucht. Infolge vielfacher Insulte ist die handschuhfingerförmig ausgezogene Haut des Armes über der Spitze der Geschwulst seit einiger Zeit ulcerirt und liegt hier der Knochen an einer kleinen Stelle entblösst zu Tage. Die Arteria brachialis liegt zwischen den beiden zuletzt beschriebenen Geschwülsten, ist stark emporgehoben und vom Sulc. bicip. internus um einen Zoll nach rückwärts dislocirt.

Am acromialen Ende der Claviculae mehrere halb haselnussgrosse Geschwülste. An der rechten ausserdem noch zwei erbsengrosse, von denen die eine am sternalen Ende, die zweite in der Gegend der Insertion des Lig. coracoclaviculare gelegen ist.

Beide Scapulae von einer grossen Zahl kirsch- bis wallnussgrosser, flach aufsitzender Exostosen besetzt und dadurch in hohem Grade in ihrer Form verändert. Die Hauptmassen sitzen an den Rändern, zumal den medialen, und sind ebensowohl der äusseren Haut als den Rippen zugewandt. Die Schulterblätter stehen infolge dessen stark ab.

Thorax mässig stark rachitisch deformirt. An vielen Stellen, nahe dem Knorpelansatze, finden sich an den Rippen multiple Exostosen von eben warnehmbarer Grösse bis zu der einer Wallnuss und darüber.

Die bei weitem voluminösesten Knochenmassen zeigen das Becken und die Unterextremitäten. So findet sich namentlich an dem ersteren beiderseits eine zusammenhängende, jedoch aus zwei Hauptabtheilungen bestehende, zweimännerfaustgrosse knollige oder drusige Knochenmasse, die sich von der Spina ossis ilei anterior superior längs und unterhalb der Crista bis zur Synchondrosis sacroiliaca hinzieht.

Femora: gleich unterhalb des grossen Trochanters rechts und links flache, wallnussgrosse Exostosen. Am unteren Ende des linken Oberschenkels, dicht über dem Knie, an der äusseren Seite eine faustgrosse rundliche Knochenmasse. Kleinere, immer noch sehr beträchtliche, sind in die Kniekehle gerichtet, oder sitzen an der inneren Seite. Dasselbe Verhalten rechts; nur dass der Umfang der Gewächse hier ein etwas kleinerer ist. Der Scheitel derjenigen Geschwülste, die am weitesten auf die Diaphyse hinausragen, ist auf beiden Seiten 10—12 Centim. von der Kniegelenksspalte entfernt.

Die Tibiae zeigen halbfaustgrosse, höckerige Exostosenmassen, die sich zwischen der Tuberositas und dem Condyl. internus inseriren, aber breit aufsitzen und weit herabragen (10—11 Centim. von der Gelenkspalte). An ihrem unteren Ende, über dem Malleolus internus, sind beide Tibiae diffus warzig höckerig und stark verdickt. Die am meisten nach der Diaphyse zu gelegenen Knochenmassen sind hier links 8 und rechts 7 Centim. von der Spitze des Malleolus abgelegen.

An den Fibulis beiderseits wallnussgrosse Gewächse dicht unter dem Capitulum; kleinere am unteren Ende.

An den Füssen entdecke ich gegenwärtig nur eine kleine Exostose an der inneren Seite des Metatarsus hallucis dextr., dicht am Köpfchen. Eine zollgrosse, die sog. Ballenseite des rechten Fussrandes einnehmende, also ganz symmetrisch gelegene, wurde dem Kranken bereits im Jahre 68 von *Ried* in Jena entfernt. Sie begann schon die Haut zu perforiren und machte es dem Kranken schwer, passendes Schuhwerk zu finden. Die Heilung der Wunde erforderte damals viel Zeit und erfolgte erst nach Bildung von verschiedenen Eitersenkungen. —

Am 17. Oct. 73 wird die in die Schulterhöhle hineinragende grosse, fingerförmige Exostose freigelegt und hart an ihrer Basis resecirt und zwar unter Spray und mit allen Cautelen des antiseptischen Verfahrens. Und gewiss war dies auch recht gut; denn die Exostose war exquisit medullös, und die Markhöhle derselben setzte sich sicher in continuo in die des Humerus fort. Bekanntlich sind ja auch nach derartigen Exostosenabtragungen oft genug die schwersten Zufälle und tödtliche Ausgänge beobachtet worden. —

Die anatomische Untersuchung der resecirten Exostose zeigt, dass sie aussen aus einer $^1/_2$ bis 3 Linien starken Substantia compacta besteht, welche ein spongiöses Gewebe umschliesst, das nach der Basis zu fast ganz schwindet, so dass hier fast reines gelbes Fettmark liegt. Die Spitze der Exostose ist kolbig geschwollen und abgerundet und trägt einen glatten Knorpelüberzug, der sich nicht wesentlich von dem eines jeden Gelenkendes unterscheidet. Zwischen Knorpel und Knochen eine Lage verkalkter Knorpelzellen. —

Es folgte auf die Operation ein dreitägiges Wundfieber; die Wunde verklebte jedoch wider Erwarten nur zu einem kleinen Theile prima intentione und secernirte wenig geruchlosen Eiter. Am 27. Oct., wohl etwas früh, wird mit dem Lister'schen Verbande aufgehört. Allerdings ist nur noch eine kleine granulirende Fläche mit minimaler Secretion vorhanden; indess reagirte die Wunde auf diesen Wechsel mit einem zwei Tage danach auftretenden, glücklicherweise durch concentrirte Lapispinselung rasch coupirten Erysipel. Die Temperaturerhöhung hielt nur zwei Tage an, und doch bildete sich später an der inneren Seite des Ellenbogengelenkes ein Abscess. Geheilt entlassen am 7. Nov. 73.

2. Rachitis, multiple Exostosen, Curvaturen der Knochen, starke Valgusstellung beider Hände. Emilie Gothsch, aus Dammendorf bei Halle, Arbeiters-Tochter, 11 Jahr alt. Patientin wurde als 14 Tage altes Kind zu fremden Leuten in die Pflege gegeben und von der Mutter erst nach $^3/_4$ Jahren zurückgenommen. Sie war, wie derartige »Ziehkinder« gewöhnlich, elend und atrophisch, und kräftigte sich nur langsam. Mit $1^1/_2$ Jahren lernte sie laufen und krümmten sich etwas die Füsse, während sich die Vorderarme ziemlich stark verbogen. Ueber die Entstehung der Geschwülste wissen die Angehörigen nichts anzugeben. Gliederschmerzen scheint sie nicht gehabt zu haben, und ist sicher seit Jahren frei davon.

Bei der Untersuchung am 23. Nov. 73 ist das Mädchen kräftig gebaut und in gutem Ernährungszustande. Schädel brachycephal; an der Wirbelsäule keine Abweichungen; Thorax nicht deform, leichter Rosenkranz.

Clavicula: links. 5,5 Centim. von der Articul. sternoclavicularis, eine erbsengrosse Exostose; die rechte frei.

Humerus (23 Centim. lang): nicht verkrümmt. Auf der inneren Seite beider Humeri je eine wallnussgrosse Exostose, von der Spitze des Acromion rechts 6, links 9 Centim. entfernt.

Ulna (14 Centim. lang): beide Ulnae $1^1/_2$ Centim. kürzer als die Radii (15,5 Centim.), so dass die Hände, und zwar in noch höherem Grade als in dem vorigen Falle, nach der ulnaren Kante des Armes abweichen (Adduction, Valgusstellung). Die mittlere Stellung der Handachse zu der des Vorderarms beträgt etwa 145°. Ausserdem sind beide Vorderarmknochen nicht unerheblich verkrümmt und bilden einen mit der Convexität nach der Dorsalseite des Vorderarmes gewandten Bogen.

Die Radii zeigen gleichzeitig noch eine zweite Krümmung, indem ihre unteren Hälften abnorm den unteren Enden der Ulnae entgegengebogen sind. Die letztere Krümmung ist wahrscheinlich nur eine mechanische Folge der zu kurz bleibenden Ulnae, welche die wachsenden Radii an ihrem unteren Ende fest-

hielten und gewissermassen zu sich hinüberzogen. An der Ulna dextra, 3 Centim. über der Spitze des Proc. styloideus, zwei zusammenhängende, wallnussgrosse Exostosen; an der Ulna sinistra eine kleinere, 1 Centim. näher der Gelenkspalte sitzend. Am Radius rechts, 2 Centim. über dem Proc. styloideus, eine wallnussgrosse; links, ebenfalls 2 Centim. über dem letzteren, eine kleinere Geschwulst.

Ellenbogengelenksgegend und Diaphysen wie im ersten Falle beiderseits frei.

Am Femur beiderseits die oberen Enden frei. An den unteren Epiphysen nur links an der inneren Seite, 6 Centim. oberhalb der Gelenkspalte, eine über wallnussgrosse Exostose.

Tibia: beiderseits an der inneren Seite der oberen Epiphyse, 3 Centim. von der Kniegelenksspalte entfernt, höckrige Exostosen von mehr als Wallnussgrösse. An der rechten Tibia ausserdem noch eine stark prominente, aber nur haselnussgrosse Geschwulst am unteren Ende, 6 Centim. über dem Fussgelenk.

Fibula: nur rechts eine mehr flache Auftreibung 5 Centim. über der Spitze des Malleolus externus.

Becken frei; desgl. Scapulae.

An den vierten bis sechsten Rippe, beiderseits völlig symmetrisch, kleine spitze Knochengeschwülste, den Knorpelansätzen entsprechend.

Ich habe diese Fälle so ausführlich mitgetheilt, weil aus der Zusammenstellung einer Reihe ähnlicher Beobachtungen mit der Zeit sich vielleicht einige Schlüsse über die Energie des intermediären Knorpelwachsthums an den verschiedenen Stellen des Skelets ableiten lassen könnten. Dass durch Sitz und Umfang der Knochenneubildungen vor der Hand unsere sonstigen Erfahrungen über die Leistungen der einzelnen Epiphysenknorpel nur bestätigt werden, habe ich schon bei der ersten Beobachtung angedeutet; und ich will daher hier nur noch einmal daran erinnern, dass die Exostosen an den symmetrischen Knochen von den bezüglichen Gelenkspalten, wie die angegebenen Maasse zeigen, beiderseits fast genau gleich weit entfernt lagen.

Dass diese Exostosen aus den Fugen herauswachsen, scheint mir keinem Zweifel mehr zu unterliegen. Die Frage, ob sie sich infolge des Knochenwachsthums verschieben, ist wohl von mir zuerst aufgeworfen worden. Ich glaubte sie früher verneinend beantworten zu müssen, habe indess seitdem eine Reihe von Beobachtungen gemacht, die mich von meinem Irrthum überzeugt haben. Einige ältere Erfahrungen habe ich schon 1869 von Hrn. Dr. *Cholewa* in seiner Inauguraldissertation mittheilen lassen.

Was in der neueren Zeit von multiplen Exostosen zur anatomischen Untersuchung gekommen ist, hat sich, wie auch unser erster Fall, stets als ossificirende Knorpelwucherung (Exostosis cartilaginea) erwiesen. Ich citire nur die Beobachtungen von *v. Recklinghausen**), *Cohnheim***) und *Böckel****), verweise aber auch auf eine etwas ältere, allerorts übersehene Beobachtung von *Georg Fischer*†), die sich auf einen Fall aus *Baum's* Klinik bezieht. Ich selbst habe vor mehreren Jahren bei einem Kranken mit multiplen Exostosen, bei dem eine am unteren Ende der Tibia sitzende Knochengeschwulst zuletzt eine ganz unförmliche Grösse erreicht und die Haut zur Gangrän gebracht hatte, die Amputatio cruris gemacht. Auch hier handelte es sich um eine aus knorpliger Matrix hervorgegangene Ossification und zum Theil Petrificirung.

Der Gedanke, dass derartige, in der frühesten Kindheit entstandene und auf die Gegend der Gelenkenden beschränkte, knorpelige Exostosen mit der rachitischen Wachsthumsstörung der Knochen zusammenhängen, oder nur eine besondere Form der Rachitis darstellen möchten — die man etwa als Rachitis nodosa bezeichnen könnte — liegt sehr nahe und ist auch bereits mehrfach

---

*) *Virchow's* Archiv, Bd. 35, pag. 203.

**) *Virchow's* Archiv, Bd. 38, pag. 561.

***) *Virchow* und *Hirsch*. Jahresber. f. 1868, II, pag. 373.

†) *Georg Fischer*, Mittheilungen aus der Chirurgischen Universitätsklinik zu Göttingen. Hannover 1861, pag. 162.

ausgesprochen worden. *Virchow* hat ihn seiner Zeit zurückgewiesen; freilich von der Ansicht ausgehend, dass entzündliche Processe am Periost und nicht Knorpelwucherungen die Ursache seien.

In den beiden eben mitgetheilten neuen Beobachtungen scheint es mir ganz unmöglich, den die sonderbare Krankheit so leicht erklärenden Zusammenhang mit der Rachitis zu verkennen. Der Kranke der ersten Beobachtung zeigt den typischen rachitischen Körperbau in der exquisitesten Weise. Ein grosser viereckiger Kopf und ein herkulischer Stamm, und daran sitzend breite und sehr muskulöse, geradezu karrikaturhaft kurze Arme und Beine. Ich habe eine so ausgeprägte Brachymerie immer nur nach Rachitis gesehen. In der zweiten Beobachtung finden sich dann weiter Curvaturen der obern und untern Extremität bei gleichzeitiger Brachycephalie.

Für die in beiden Fällen an den Ulnis noch besonders hervortretende Wachsthumsstörung fehlt allerdings jede Erklärung. Dass jedoch eine der Rachitis verwandte Erkrankung der intermediären Knorpelfugen sehr leicht auch das Längenwachsthum der Knochen hemmen wird, ist selbstverständlich. Und wie die bei eintretender Ossification mit der Diaphyse verschmelzenden Knorpelauswüchse beim fortschreitenden Knochenwachsthum allmählich sich von der Gelenkspalte entfernen und mehr der Mitte der Diaphyse zuwenden müssen, während die zufällig mit der Epiphyse in feste Verbindung tretenden ihren Standort nicht verändern werden, ebenso könnte man sich auch leicht vorstellen, dass etwas breitbasiger aufsitzende, die Fuge überbrückende, und ebensowohl mit der Epiphyse als mit der Diaphyse verschmelzende Bildungen eine Art lateraler Synostose bedingten, die das weitere Auseinanderrücken beider Segmente verhinderte oder erschwerte. Es brauchte sich desshalb noch gar nicht immer um sehr grosse, der Palpation jedesmal zugängliche Exostosenbildungen zu handen. Neben den grossen Geschwülsten findet man in solchen Fällen die Knochen oft noch von einer ungeheueren Zahl kleinerer und flacherer Auflagerungen und Geschwülste um die Fugenstellen herum besetzt, die oft erst am macerirten Skelet hervortreten. Die Multiplicität der multiplen Exostosen ist fast immer eine viel grössere, als die Untersuchung in vivo es festzustellen erlaubt. —

Die typische Exostose der Tuberositas tibiae. — Exostosis subungualis.

Noch nirgends erwähnt gefunden habe ich eine durchaus typische Exostose der Tuberositas tibiae, obwohl ich sie etwa ein Dutzend Mal gesehen. Sie kam in diesem Jahre zweimal zur Beobachtung und zwar beide Male doppelseitig, was jedoch keineswegs immer der Fall ist. Beide Kranke waren Individuen, die sich in den Pubertätsjahren befanden. Sie klagten über Unmöglichkeit weit zu gehen, über dann entstehende reissende Schmerzen im Oberschenkel, Empfindlichkeit des Kniegelenks und heftigen Schmerz beim Druck auf die Tuberositas tibiae. Bei der Untersuchung fand sich der genannte Knochenvorsprung an beiden Extremitäten zu einer halbkugligen Exostose von der Grösse einer halben Haselnuss vergrössert. Mir ist, wie ich schon andeutete, diese Affection bereits seit einer längeren Reihe von Jahren bekannt. Stets trat dieselbe im Alter von 14 bis 16 Jahren auf und hinderte einzelne Kranke fast an jedem länger fortgesetzten Gehen. Zuweilen trat infolge einer lebhafteren Reizung auch Oedem der Haut unterhalb der Patella und ein leichter Erguss ins Kniegelenk hinzu. Bei einem Kranken war jede lebhaftere Streckbewegung des Kniees ausserordentlich schmerzhaft. Die Grösse der Exostose erreichte in einem Falle fast die einer halben Wallnuss, meist aber waren sie beträchtlich kleiner. Die Form war stets eine flachhüglige. Therapeutisch habe ich in allen diesen Fällen ausserordentlich wenig erreicht und durch Jodpinselungen und Gummikappen höchstens eine Linderung der Symptome erzielt. Bei Erwachsenen oder wenigstens älteren Personen habe ich diese Störung nie gesehen,

und kann daher nicht sagen, ob die vermehrte Knochenanbildung später wieder resorbirt wird, oder ob nur die Reizungserscheinungen später aufhören. —

Die Exostosis subungualis hallucis wurde ebenfalls bei zwei Personen beobachtet. Beide Male waren es eben erwachsene Mädchen. Der Nagel war schon abgestossen und das Nagelbett von einem stark secernirenden Ulcus elevatum eingenommen. Die Behandlung bestand in der Abtragung mit einem starken Messer unter möglichster Aushöhlung der Phalanx. In beiden Fällen war die Oberfläche der Exostose von einer dicken Knorpellage bedeckt. Alle Fälle von Exostosis subungualis, die ich bis jetzt gesehen, gehörten zur Exostosis cartilaginea (Virchow und Hirsch Jahresber. für 1868 II, pag. 374.).

Die weiteren drei Beobachtungen von Exostosen betrafen zweimal grössere, an der innern Seite des Femur dicht über dem Kniegelenk sitzende, höckerige Geschwülste die offenbar ebenfalls der knorpligen Form zugehörten, sowie einmal eine ähnliche Bildung an der Fibula sehr nahe dem Fussgelenk. Da diese Geschwülste keine erheblichen Beschwerden veranlassten, so wurde wegen der Nähe der Gelenke ein operativer Eingriff abgelehnt. —

Fibrome, Myxome, Sarcome und deren Mischgeschwülste (9 Fälle).

(Zwei Amputationen des Oberschenkels, davon eine mit Erfolg; eine Exarticulation der Hüfte mit tödtlichem Ausgange; eine Vorderarmamputation mit Erfolg).

1. Kinderkopfgrosses, flachaufsitzendes Spindelzellensarcom an der äusseren Seite des linken Knies. Anasarca; Ascites. Amputatio femoris. Heilung per primam intentionem. Es ist dies wohl einer der brillantesten Erfolge, die wir unter Anwendung des Lister'schen Verfahrens erzielt haben. Albert Dewerczeny, Korbmacher, 34 Jahr, aus Halle, aufgen. 4. Jan. 73, entl. 1. Febr. 73, bemerkte zuerst 1866, als er während des Feldzuges eingezogen war, einen kleinen elastischen, festsitzenden Knoten am Capitul. fibulae. Als er sich mir 1872 zum ersten Male vorstellte, war die Geschwulst stark hühnereigross und wurde als Sarcom diagnosticirt. Sie sass sehr fest und es war nicht sicher, ob bei ihrer Entfernung das Kniegelenk nicht eröffnet werden würde. Patient, dem dies vorgestellt wurde, lehnte daher jeden operativen Eingriff ab und liess sich von Pfuschern und Wunder-Doctoren mit Aetzmitteln behandeln. Die Geschwulst wuchs jetzt rapide. In den ersten Tagen des Januar 74 sah ich ihn in einem verzweifelten Zustande wieder. Er ist colossal anämisch und abgemagert, ödematös geschwollen; mässiger Ascites. Geschwulst kindskopfgross, an ihrer ganzen Oberfläche verjaucht, in eine Menge Lappen zerlegt. In der Weiche eine hühnereigrosse, elastische, jedoch schmerzhafte Drüsengeschwulst

Amputatio femoris in der Mitte am 6. Januar mit vorderem Lappenschnitt unter Spray. Sorgfältige Wundnaht; nur in die beiden Wundwinkel werden Drainröhrenstücke gelegt.

Absolute prima intentio der bei dem allgemeinen Anasarca ödematösen Lappen bis auf die Drainröhren. Keinerlei Reaction am Stumpf.

Temperaturen:

6.	Januar	früh:	37,4	abends	37,4	Puls	120
7.	„	„	37,7	„	38,4	„	114
8.	„	„	37,6	„	37,4	„	112
9.	„	„	37,3	„	38,6	„	116
10.	„	„	36,9	„	37,4	„	100

Von da ab stets normale Temperaturen. In den ersten Tagen nach der Amputation nimmt der Ascites rasch sehr bedeutend zu, wahrscheinlich infolge des durch die Amputation gesteigerten Druckes im Aortensystem, und verliert sich dann rasch ganz.

Am 10. bleibt der Verband schon zweimal 24 Stunden ungewechselt liegen. 1. Februar mit dem Lister aufgehört. Die geschwollenen Lymphdrüsen in der Weiche haben sich soweit verkleinert, dass sie kaum noch zu fühlen sind; sind daher nur Folgen der fortwährenden Aetzungen und der Jauchung der Geschwulst gewesen.

Geheilt entlassen 25 Tage nach der Amputation. Patient ist heute, nach zwei Jahren, noch gesund und hat sich vollständig erholt. Die Drüsen in der Weiche sind ganz verschwunden. Bei der anatomischen

Untersuchung erwies sich der Tumor als von der tiefen Fascie und den fibrösen Theilen am Capitulum radii ausgegangenes, festes Spindelzellensarcom mit relativ reichlicher Intercellularsubstanz. Einzelne Partien mehr fasrig, andere myxomatös.

2. Enchondroma sarcomatosum myxomatodes capit. tibiae et membranae synovialis genu. Amputatio femoris. Nachblutungen; Unterbindungen der A. femoralis, später der A. iliaca. Tod. August Schneider, 46 Jahr alt, aus Cönnern, aufgen. 5. Aug. 73, gestorben 3. Sept. 73, begann zuerst im Frühjahr 1872, nachdem er kurze Zeit zuvor beim Kegelschieben ausgeglitten und heftig auf das rechte Kniegelenk gefallen war, über Kniegelenk schmerzhaft und schwierig. Ein Vierteljahr darauf trat am Condyl. ext. tibiae dicht unter der Schmerzen in dem genannten Gelenk zu klagen, und wurde ihm namentlich das Arbeiten bei flectirtem Gelenkspalte unter zunehmenden Schmerzen ein flacher Buckel hervor, der rasch wuchs; das Gelenk stellte sich in Flexion. Im Herbst 1872 war Patient noch im Stande mit Hülfe von zwei Stöcken zu gehen; bald darauf wurde er ganz bettlägerig, jede Bewegung des Knies enorm schmerzhaft. Das Uebel wurde für eine Gelenkentzündung gehalten und mit Jodpinselungen und ähnlichen Mitteln, behandelt. In den letzten Tagen des Juli 74 stellt sich Patient mir zum erstenmale vor; er ist infolge der heftigen, Schlaf- und Esslust raubenden Schmerzen im höchsten Grade heruntergekommen und hält sein Leiden immer noch für eine entzündliche Gelenkaffection, obschon es auf den ersten Blick zu sehen ist, dass es sich um einen Tumor handelt. Denn das Caput tibiae ist um mindestens das Dreifache vergrössert und namentlich dem Condyl. externus entsprechend erhebt sich eine flache, blaurothe, pseudofluctuirende Geschwulst, die da, wo sie dem Knochen aufsitzt, noch sehr deutlich von theils elastischen, theils einknickbaren Resten einer Knochenschale umgeben ist; und auch in den weichen, fluctuirenden Massen erkennt der palpirende Finger sehr leicht einzelne unregelmässige, bewegliche Knochenplättchen. Es unterliegt daher keiner Frage, dass es sich um einen centralen, myelogenen Knochentumor handelt. Von den die vordere Fläche des Tibiakopfes, und besonders dessen äussere Seite, einnehmenden Geschwulstmassen schieben sich unregelmässige, hie und da bucklige, flache Wülste zu beiden Seiten der Patella empor und die Bursa extensorum erscheint colossal aufgetrieben, nach Form, Begrenzung und Gefühl, welche sie dem palpirenden Finger giebt, sich völlig wie ein unter starkem Druck stehender, massenhafter Kapselerguss verhaltend. Bei genauerer Untersuchung schien jedoch die Abwesenheit von Flüssigkeit in der Gelenkspalte ziemlich sicher, und wurde schon vor der Amputation mit grosser Wahrscheinlichkeit angenommen, dass die Neubildung vom Tibiakopfe aus ins Gelenk eingedrungen und den Kapselraum mitsammt der Bursa extensorum mit weichen, pseudofluctuirenden Massen erfüllt habe; eine Vermuthung, welche die spätere Autopsie des Gelenks bestätigte. Haut über der unteren Hälfte des Gelenks stark braun pigmentirt. Temperatur im ganzen Bereich der Gelenkgegend erhöht; rechtwinklige Flexion des Knies.

Am 6. Aug. 73 Amputatio femoris dextri etwas über der Mitte mit Esmarchs Schlauch. Kein Blutverlust; jedoch Unterbindung einer ganz ungewöhnlich grossen Zahl von Gefässen. Ligatures perdues von Catgut, wie in allen Fällen, die in diesem Berichte erwähnt sind. Lister. Die Wunde verheilt bis auf die Ecken, wo zwei kurze Drainröhren angelegt sind, prima intentione: Temperaturen von 38°.

Am 9. Tage nach der Operation (15. Aug. 73), bei sehr wenig secernirendem Stumpf, erfolgt plötzlich eine starke arterielle Blutung aus den nicht verheilten Wundecken. Die Wunde muss von meinem Assistenten unter Anwendung ziemlich beträchtlicher Gewalt aufgerissen werden. Das blutende Ende der A. femoralis wird in loco unterbunden und darauf — wie ich es in solchen Fällen gewöhnlich thue — auch noch die Femoralis in der Continuität blossgelegt und ebenfalls unterbunden. Ligatur eine starke handbreit unter dem Poupart'schen Band. Der Eingriff schien zunächst sehr gut vertragen zu werden; allerdings secernirte der aufgerissene Stumpf nun sehr stark, doch ist das Allgemeinbefinden befriedigend, die Temperatur niedrig. Am 22. August neue arterielle Blutung aus der Unterbindungsstelle in der Continuität; neue Unterbindung der A. cruralis dicht unter dem Poupart'schen Band.

23. Aug. Der aufgerissene Stumpf verklebt wieder, aber die Unterbindungswunde jaucht stark.

24. Aug. Neue arterielle Blutung aus der letzten Unterbindungsstelle, wo der Catgutfaden bereits durchgeschnitten hat: Unterbindung der Arteria iliaca.

29. Aug. Fortwährende starke Jauchung aus der sehr gross gewordenen Unterbindungswunde; gleichwohl ist unter fortgesetzter Anwendung des Lister'schen Verbandes der Stumpf inzwischen bis auf einen schmalen granulirenden Streifen verheilt. Am 3. September nach lange anhaltendem Collaps Tod. Bei der Section hochgradige Anämie; keine pyämischen Heerde.

Die Autopsie des amputirten Beines ergab makroskopisch im Wesentlichen die schon vorher angenommenen, oben angegebenen Verhältnisse. Der Tumor hat sich vom Markgewebe des Caput tibiae aus entwickelt, das letztere am Condyl. ext. schalig aufgetrieben und rasch durchbrochen. Von dem zwischen

Lig. patellae und Gelenkspalte gelegenen Theile der Tibia aus ist er in das Gelenk eingedrungen, welches er prall ausfüllt. Die Hauptmasse der Geschwulst ist äusserst weich, stellenweis fast zerfliessend, theils medullär, theils myxomatös. Hier und da hämorrhagische Heerde. Die Kapsel schwielig verdickt; die Synovialis im ganzen Bereich des Gelenkes zu einer bis mehrere Centimeter dicken, an der Oberfläche in unregelmässige Lappen oder mehr zottenartige Gebilde ausgewachsenen, ebenfalls bald mehr medullären, bald mehr myxomatösen Lage umgewandelt. Sie ist stellenweis so weich, dass sie sich mit dem Finger abwischen lässt, und sieht bald grauröthlich, markig, bald geléeartig aus. Von der Gelenkhöhle restirt nur ein kleiner, unregelmässiger, mit blutig-schleimiger Flüssigkeit gefüllter Spalt. Die Bursa extensorum, von Geschwulstmassen strotzend ausgefüllt, ist vollständig obliterirt, auch die hintere Wand des Gelenkes durch Geschwulstmassen stark bucklig in die Fossa poplitaea hinein vorgetrieben. Der Gelenkknorpel unter den Geschwulstmassen überall gesund, mit einem feinen, pannösen Ueberzuge versehen, der den letzteren als Matrix dient und die Gefässe zuführt.

Die mikroskopische Untersuchung zeigt die medullären Massen aus ziemlich grossen Rundzellen mit ein bis zwei Kernen und deutlicher Intercellularsubstanz bestehend. An anderen Stellen exquisites Schleimgewebe; in der Nähe der Knochenkapsel knorplige Partien. Die oben erwähnten, in der Hauptgeschwulst am Condylus externus in die weichen Massen eingebetteten Knochenstücke vielfach von exquisit osteoidem Gewebe umgeben. Auch hie und da versprengt in den sarcomatösen und myxomatösen Partien kleine Knorpelinseln, mit blasigen, von einem grossen Hof umgebenen Zellen. —

Ich bemerke noch, dass in den drei Fällen, die ich bis jetzt zu beobachten Gelegenheit hatte, wo medulläre Sarcome oder Myxosarcome ins Kniegelenk perforirten und zu einer diffusen sarcomatösen oder myxomatösen Degeneration der Synovialis führten, die Perforation stets an der gleichen Stelle stattfand. Die Geschwulstmassen gelangten hinter das Ligamentum patellae und drangen von hier aus ins Gelenk. Die Entwickelung des Tumors gerade an der Stelle des Caput tibiae, welche dem Lig. patellae zur Insertion dient, hatte stets eine frühe Flexionsstellung des Knies zur Folge, und die Function der Extremität wurde früh gestört, resp. ganz aufgehoben.

3. Recidives verjauchtes Myxofibrom des Oberschenkels. Exarticulatio femoris. Tod an chronischer Chloroformvergiftung. — Christian Kegel, 70 Jahr, aus Kalbe, aufgen. 18. Dec. 73, gestorben 25. Dec. 73, datirt sein gegenwärtiges Leiden schon 15—20 Jahre her. Er bemerkte zu der angegebenen Zeit eine feste, taubeneigrosse Geschwulst auf der Mitte der Rückfläche des linken Femur. Sie wuchs ausserordentlich langsam, so dass sie erst im Verlauf von praeter propter zehn Jahren die Grösse einer derben Mannesfaust erreichte und ihn mehr zu geniren begann. 1866 liess er sie sich exstirpiren; doch erfolgte schon ein Vierteljahr darauf ein Recidiv, das nach Jahresfrist die frühere Grösse erreicht hatte und zu einer neuen Operation führte. In den nächsten fünf Jahren unterzog sich, in etwa jährigen Pausen, der Kranke fünf neuen Operationen. Die letzte wurde im Jahre 1872 ausgeführt und soll die Blutung dabei eine äusserst profuse, schwer zu stillende, gewesen sein. Als sich jetzt ein sechstes Recidiv zeigte, verfiel Patient auf den bedauerlichen Einfall sich ein Haarseil durch den Tumor ziehen zu lassen und die Eiterung durch Cataplasmen zu unterstützen. Die Folge davon war ein rapides Wachsthum, Umwandlung der Einstichspunkte in tiefe Ulcerationen und partielle Verjauchung des Tumors. In der letzten Zeit traten noch tägliche Blutungen von den Geschwürsflächen hinzu.

Bei der ersten, am 18. Dec. vorgenommenen Untersuchung zeigt sich am linken Femur ein kugliger Tumor von fast Quadratfuss-Ausdehnung, der nach oben bis an die Glutäalfalte reicht und von hinten her Dreiviertheile des Oberschenkels umfasst. Consistenz derb, fibroidartig, doch etwas mehr teigig: Oberfläche leicht knollig. Dicht unterhalb des grossen Tumors, aber durch eine mehr als zollbreite Lage völlig gesunden Gewebes von ihm getrennt hat sich in der allerjüngsten Zeit noch ein kleinerer, wallnussgrosser Knoten von ebenfalls fester, jedoch etwas teigiger Consistenz in der Cutis gebildet. Die Neubildung hat demnach den rein localen Charakter, den sie 15—20 Jahre hindurch gewahrt, infolge der gewaltsamen Reizung durch das Haarseil und des vermehrten, durch die Cataplasmirung begünstigten, Blutzuflusses verloren. Starke, jauchige Secretion von penetrantem Geruche. Patient ist im Uebrigen trotz seiner 70 Jahre noch ein sehr rüstiger Mann. der dringend von seinem Leiden, das ihn ganz an das Bett fesselt, befreit zu werden wünscht.

Nach kurzer exspectativer Behandlung, während welcher die Blutungen zunehmen, wird am 25. Dec. 73 zur Exarticulatio femoris geschritten. Bei gleichzeitiger Benutzung, einmal des Esmarch'schen blutersparenden Verfahrens, sodann der Lister'schen Verbandsmethode hielten wir es, trotz des hohen Alters des Kranken doch für möglich, dass er überlebe, und die Operation bei seinem trostlosen Zustande für erlaubt. Bei der Einwickelung des Gliedes durch Gummibinden tritt, sobald die unteren Abschnitte des

Tumors comprimirt werden, eine lebhafte Blutung aus einer der Ulcerationsstellen ein, die jedoch nach Auflegung von Wundwatte und weiterer Einwickelung des Gliedes bis zur Weiche so gut wie ganz steht. Patient verliert dabei circa 2 Unzen Blut. Darauf wird der Esmarch'sche Schlauch schief um das Glied von der Scrotalfalte nach der Spina ossis ilei anter. inf. gelegt. Amputatio femoris dicht unter der Weiche unter Bildung eines grösseren inneren und kleineren äusseren Hautlappens, mit nachträglicher Exarticulation. Die in mässigem Grade atheromatösen, weniger vollständig zusammendrückbaren Gefässe geben tropfenweis Blut, doch verliert Patient im Ganzen bis zur Anlegung des Lister'schen Verbandes — und die aus dem Tumor selbst, wie eben angegeben wurde, abgeflossene Blutmenge mit gerechnet — alles in allem höchstens 5 Unzen Blut. Sehr allmähliche Lockerung des Schlauchs; Unterbindung von einigen zwanzig Gefässen.

Patient hatte sich schwer chloroformiren lassen — eine Erfahrung, die er bei den vielen früheren Operationen jedesmal gemacht — und desshalb unmittelbar vor der Betäubung noch eine hypodermatische Morphiuminjection von $^1/_3$ Gran erhalten; auch musste die Narcose wegen der etwas mühsameren Auslösung des Gelenkkopfes, der zahlreichen Unterbindungen und des complicirten Verbandes mehr als eine halbe Stunde unterhalten werden. Nach Beendigung der Operation ist er ziemlich kühl und kommt nicht wieder ordentlich zu sich. Zwar kann er momentan durch Anrühren zu sich gebracht werden, doch verfällt er sofort wieder in tiefen Schlaf, und stirbt in der Narcose vier Stunden nach der Operation. Ich betrachte den Tod als durch die combinirte Wirkung von Morphium und Chloroform verursacht.

Die histiologische Untersuchung des Tumors, der mein College *Ackermann* sich zu unterziehen die Güte hatte, ergab Folgendes: »Die Geschwulst besteht peripherisch in einer Dicke von 1—4 Centim. aus einem derben, gefässarmen, elastischen Bindegewebe, welches ausserordentlich zahlreiche, theils spindelförmige, theils sternförmige Zellen enthält. Diese Bindegewebsschicht geht nach innen zu ziemlich plötzlich in eine grobmaschige Anordnung über, welche sich bis in das Centrum des Tumors fortsetzt. Die vom blossen Auge sichtbaren Balken der Maschen sind ähnlich zusammengesetzt, wie der periphere Theil des Tumors; nur sind in ihnen die zelligen Bestandtheile im Ganzen spärlicher vertreten und vielfach fettig metamorphosirt. Die Maschenräume sind mit einer schleimigen, durch Alcohol in Fetzen gerinnenden Flüssigkeit erfüllt, welche dieselben entweder frei erfüllt, oder noch von einem feinfasrigen, zellenarmen Bindegewebsnetz durchzogen ist. In den Balken hie und da fettige und hämorrhagische Veränderungen. In dem separaten kleinen Knoten die gleiche Structur; jedoch hie und da knorplige Einlagerungen.« Noch bemerke ich, dass der Tumor, der eine vollständige Uebereinstimmung mit den seiner Zeit von *Paget* als »fibrocellular tumour's« beschriebenen Geschwülsten darbietet, sich im subcutanen Bindegewebe entwickelt hatte, und zwar tief zwischen die Oberschenkelmuskulatur hineindrang, jedoch mit dem Knochen nirgends in Verbindung stand. —

Ueber die in diesem Falle angewandte Methode der Oberschenkelarticulation siehe pag. 98, Beob. 3 und pag. 176, wo zwei weitere, operativ gleiche Fälle erwähnt sind.

4. Kindskopfgrosses Myxosarcom am linken Oberschenkel. Exstirpation. Recidiv. Neue Operation mit Wegnahme von 4 Zoll sowohl der Arterie als der Vena cruralis. Heilung. Therese Krebs, 46 Jahr alt. Ich kann die Erwähnung dieses Falles nicht umgehen, da Patientin im Berichtsjahre sich wiederholt in klinischer Behandlung befand, obwohl beide Operationen nicht auf dieses letztere fallen. Patientin, eine blühende, sehr jugendlich aussehende Person, Mutter von vier Kindern, bemerkte zuerst Mitte Sommer 70 eine starke Hand breit unter der linken Schenkelbeuge, und mehr an der inneren Seite des Femur, einen kaum hühnereigrossen Knoten, der sich etwas verschieben liess, rasch wuchs und sehr bald continuirliche Schmerzen verursachte. Diese Schmerzen beruhten offenbar auf Druck und Zerrung des Nervus cruralis, und localisirten sich hauptsächlich an der inneren Seite des Kniegelenkes. Sie verliessen die Kranke nie ganz und steigerten sich mit zunehmender Vergrösserung des Tumors, waren aber an Intensität wechselnd. Gleichzeitig taubes Gefühl, Formication und Anästhesie der Haut an der innern Seite des Oberschenkels. Erst sehr spät, nachdem er bereits eine sehr erhebliche Grösse erreicht, stellten sich auch dann und wann brennende und stechende Schmerzen im Tumor selbst ein.

Am 1. Aug. 71 wird der nunmehr kindskopfgrosse, prall elastische, flach bucklige Tumor, der sich an der vorderen inneren Seite des Oberschenkels bis zum Poupart'schen Bande hinauf erstreckt, exstirpirt. Der M. sartorius, der in die Neubildung aufgeht, wird über und unter dem Tumor quer durchschnitten und mit hinweggenommen. Sehr grosse Wunde, in deren Grunde die Schenkelgefässe weit blossliegen. Am 2. Nov. 71 wird Patientin geheilt entlassen. (Die anatomische Untersuchung zeigt ein Myxosarcom. Ausgedehnte Partien rein myxomatös, gelb, transparent, aber dabei sehr fest.)

Im Febr. 73 wird zuerst ein deutlicher Recidivknoten von kaum Haselnussgrösse in der breiten

und sehr festen Narbe entdeckt, die in der Richtung des Sartorius die obere Hälfte des Femur einnimmt. Patientin stellt sich wiederholt in der Klinik vor, und das Wachsthum des Knotens wird constatirt, kann sich jedoch zu keiner Operation entschliessen.

Erst am 15. Febr. 74 ist sie zu einer solchen bereit; der Recidivtumor ist jedoch inzwischen bedeutend gewachsen und bildet eine sechs Zoll lange, wurstförmige, aus einzelnen grossen Knoten bestehende Masse, die dicht unter dem Poupart'schen Bande beginnt und schief in der Richtung der grossen Gefässe herabsteigt. Namentlich ein grosser Knoten dringt tief zwischen die Oberschenkelmuskulatur hinein. Es wird ein zehn Zoll langer Hautschnitt nothwendig, um die Exstirpation der überall mit festen Narbenschwielen verwachsenen Geschwulstmassen zu ermöglichen. Partien der Adductoren, des Vastus internus, Reste des Sartorius müssen weggenommen werden, ebenso der grösste Theil des Nervus cruralis. Nach vollendeter Exstirpation liegen Arteria und Vena cruralis 4 Zoll weit, aus der Gefässscheide, die mit der Geschwulst verwachsen gewesen war, herausgelöst, völlig frei. Da eine grosse Zahl von Gefässzweigen hart an den Hauptstämmen haben unterbunden werden müssen, auch möglicherweise die Gefässwände von Geschwulstkeime durchsetzt sind, so wird noch nachträglich das ganze freiliegende Stück sowohl der Arteria als der Vena cruralis in einer Ausdehnung von 4 Zollen weggenommen. Catgutligaturen. Lister'scher Verband mit comprimirenden Schwämmen über dem Protective. Die exstirpirte, immer noch derbe Geschwulst ist diesmal mehr sarcomatös, wenn auch immer noch als Myxosarcom zu bezeichnen. Ausgedehntere, rein myxomatöse Partien fehlen.

Es erfolgte auf den grossen Eingriff nicht die geringste örtliche oder allgemeine Reaction. Die Temperatur ging nicht ein einzigesmal über 37,6 Grad hinaus; an den Wundrändern wurde auch in den ersten auf die Operation folgenden Tagen nicht die geringste Schwellung oder Röthung bemerkt, die ungeheure Tasche verkleinerte sich durch Tiefenverklebungen in den ersten Tagen bereits ausserordentlich, eine Eiterverhaltung oder Senkung erfolgte niemals, das Secret zeigte nie die geringsten Spuren von Zersetzung.

Die gleichzeitige Exstirpation von 4 Zoll aus der Vena und aus der Arteria cruralis unmittelbar unter der Profunda hatte keine nachweisbaren Störungen der Circulation zur Folge. Zwar fühlte sich die Wade des operirten Fusses etwas voller an, und vielleicht waren an dem letzteren auch einige Hautvenen an der Vorderfläche des Unterschenkels etwas stärker gefüllt, doch konnte dies ebensogut seinen Grund in dem circulär um den operirten Oberschenkel gelegten, sehr genau anschliessenden (Lister'schen) Verbande finden. Hingegen kam es mir so vor, als wenn der Fuss der operirten Seite sich in den ersten Tagen etwas wärmer angefühlt hätte, als der andere.

Die Secretion bleibt so mässig, dass Patientin, mit Ausnahme der ersten zwei Tage, nur aller 24 Stunden verbunden zu werden braucht.

Am 18. März — sechs Wochen nach der Operation — wird Patientin mit flacher, granulirender Wunde entlassen. Irgend welche Veränderungen in dem geschilderten Verhalten sind nicht eingetreten.

Am 28. Mai 74, als Patientin sich noch einmal vorstellt, ist in der Tiefe der stark eingezogenen Wunde immer noch ein schmaler, noch nicht ganz geschlossener Granulationsstreifen vorhanden. Kein Recidiv. Patientin gebraucht den Fuss noch mit einiger Vorsicht, aber ohne Beschwerden; doch hat sich seitdem ein sehr leichter Grad von Oedem des Beines eingestellt, wie auch mehr und mehr feine Hautvenen ectatisch werden. Einen Monat später ist die Vernarbung definitiv vollendet; das Oedem der Extremität hat noch etwas zugenommen.

5. Fibrosarcom an der vorderen Fläche des Unterschenkels. Exstirpation. Heilung. Selmar Sonnenfeld, 16 Jahr, aus Harzgerode, zeigt eine harte, mit der Cutis verwachsene, jedoch gegen den Knochen verschiebliche Geschwulst von Wallnussgrösse auf der Mitte der vorderen Fläche des rechten Unterschenkels. Excision. 28. Sept. 73. Bei der mikroskopischen Untersuchung bestehen grosse Partien aus feinfasrigem, rein fibrillärem Gewebe. An anderen Stellen treten breite Züge von Spindelzellen hervor. Geheilt entlassen 10. Oct. 73.

6. Osteoides Sarcom oder Chondrom der linken Scapula, kopfgross, bei einem 35jährigen Manne (Daniel Schlott), welches bereits die Wirbelsäule ergriffen zu haben schien und wahrscheinlich auch sich schon auf Rippen und Pleura ausgedehnt hatte. Die Geschwulst würde, wenn sich der Kranke früher gemeldet hätte, wahrscheinlich durch die Exstirpation der Scapula zu beseitigen gewesen sein. Gegenwärtig schien ein solcher Versuch nicht mehr räthlich, und wurde Patient ungeheilt entlassen (8. Aug. 73).

7. Acut entstehendes Sarcom des rechten Zeigefingers, Amputation. Sarcom der rechten Achseldrüsen, Exstirpation. Recidiv. Multiple Hautsarcome. Sarcom der linken Achselhöhlendrüsen. Ausräumung beider Achsel-

höhlen; Genesung. Tod an allgemeiner Sarcomatose. Hermann Pfannenschmidt, 58 Jahr, aus Brandenburg. Patient, früher stets gesund, bekam ohne bekannte Ursache im Juli 71 eine Entzündung an der Lunula des Nagels des rechten Zeigefingers, und nahm an, sich unbewusst gequetscht oder irgendwie verletzt zu haben. Es wurden die verschiedensten Hausmittel angewandt, indess ohne Erfolg. Unter dem Nagel bildeten sich Wucherungen und hoben den Nagel in die Höhe, der sich unter Eiterung abstiess. Die Wucherungen vergrösserten sich unter heftigen, reissenden, bis in den Oberarm ausstrahlenden Schmerzen, und bildeten bald eine höckrige, blaurothe, jauchende und leicht blutende Geschwulst, die allmählich mehr als Wallnussgrösse erreichte, indem sie noch etwas auf die dorsale Fläche der zweiten Phalanx hinüber wuchs. Jedoch erst am 1. Juli 72 entschloss sich Patient, den Finger zu opfern, und wurde derselbe im Metacarpo-phalangealgelenke exarticulirt, das Capitulum ossis metacarpi noch nachträglich resecirt. Die Untersuchung soll ein vom Periost der Phalanx ausgegangenes Sarcom ergeben haben, womit die Untersuchung der späteren Geschwülste übereinstimmt.

Die Wunde heilte rasch, und der durch die heftigen Schmerzen heruntergekommene Kranke erholte sich sichtlich; allein schon 4—6 Wochen nach der Operation wurde in der rechten Achselhöhle ein rasch wachsender Knoten bemerkt.

Ende October — 4 Monate nach der Operation — stellt sich Patient mir zum ersten Male vor. Ein über mannesfaustgrosser, elastischer, knolliger Tumor füllt die ganze Achselhöhle aus. 25. Oct. 72 Operation. Die ganze Achselhöhle muss ausgeräumt, Gefässe und Plexus bis hart an die Clavicula blossgelegt werden. Doch scheint nichts Krankhaftes zurückgeblieben zu sein. Offene Wundbehandlung. Mässige Reaction. Nach 14 Tagen diphtheritischer Belag der Wunde, der sich trotz Anwendung der verschiedensten Wundwasser fast bis zur Nosocomialgangrän steigert und endlich durch Auflegung von Watteballen beseitigt wird, die mit einer concentrirten Lösung von Plumbum nitricum getränkt sind. Am 4. Dec. 72 wird Patient mit fast verheilter Wunde entlassen.

(Die anatomische Untersuchung der exstirpirten Geschwulst ergiebt ein ziemlich weiches Rundzellensarcom mit relativ derber, feinfaseriger Intercellularsubstanz. Zellen gross, mit grossem Kern, vielfach in fettiger Metamorphose begriffen.)

Ostern 73 kehrt Patient zurück. In der rechten Achselhöhle ist noch nichts von einem Recidiv zu bemerken, die Wunde fest verheilt; die Abduction des Armes nur in geringem Grade möglich, hingegen ist in der linken Achselhöhle ein hühnereigrosser Drüsentumor entstanden und finden sich auf Thorax, Bauch und Rücken verstreut, theils unter der Haut, theils in der Cutis selbst, etwa ein Dutzend rundliche, wie Lymphdrüsen sich anfühlende Sarcome von der Grösse einer Erbse bis zu einer Haselnuss.

Sehr bald darauf beginnt Patient auch über Empfindungen in der rechten Achselhöhle zu klagen, und es bildet sich auch hier ein mit der Haut verwachsenes Recidiv. Die Geschwülste in beiden Achselhöhlen wachsen rapid, die Zahl der Secundärgeschwülste vermehrt sich, trotzdem sieht Patient wohl und blühend aus, hat guten Appetit, und klagt nur über die zunehmende Schwierigkeit im Gebrauch beider Arme, die er beide fortwährend stark abducirt halten muss, wenn nicht heftige Schmerzen entstehen sollen. Er wünscht dringend die operative Entfernung beider Achselhöhlengeschwülste, obschon ihm begreiflich gemacht wird, dass dies wegen der multiplen, am übrigen Körper sich entwickelnden Tumoren keinen Zweck habe.

Inzwischen wachsen, bei andauerndem Wohlbefinden des Kranken, die Achselhöhlentumoren, namentlich der linke, zu beträchtlicher Grösse heran, und da seine Situation eine ausnehmend traurige wird, entschliesse ich mich auf seine dringenden Bitten, und nachdem ich ihn ehrlich über die Sachlage aufgeklärt, zu einer nochmaligen Operation. Am 16. Juli 73 werden beide Achselhöhlen noch einmal vollständig ausgeräumt. Links, wo der Tumor fast die Grösse zweier Mannesfäuste erreicht hat und bis dicht an die Clavicula unter dem Pectoralis hinaufreicht, wird eine sehr eingreifende Operation nöthig: Partien der M. M. Pectorales müssen geopfert und die Vena axillaris mit ihren Verzweigungen weit freipräparirt werden. Rechts hingegen, wo die Drüsenmasse erheblich kleiner ist, wird die Operation dadurch sehr schwierig und mühsam, dass bei der ersten Operation schon die grossen Gefässe blossgelegt waren. Indess gelingt unter massenhaften Unterbindungen die Entfernung beiderseits ohne irgend erheblichen Blutverlust und ohne Verletzung der grossen Gefässe. Die Wunden werden sehr sorgfältig desinficirt und ein durch Wattebäusche verstärkter modificirter Lister'scher Verband angelegt, unter dem die ausgedehntesten Verklebungen erfolgen. Bereits am 29. Juli, dreizehn Tage nach der eingreifenden Doppeloperation, wird Patient mit mässig eiternden, gut granulirenden Wunden und bei immer noch blühendem Aussehen entlassen.

Erst in der zweiten Woche des October trat eine Wendung zum Schlimmern ein. Die Sarcomgeschwülste an Bauch und Thorax vermehrten und vergrösserten sich, und namentlich bildete sich unter der linken Brustwarze ein grösseres Paquet, welches zuletzt ebenfalls zwei Fäuste gross wurde. Gleichzeitig traten Symptome ein, welche die Entstehung innerer Metastasen wahrscheinlich machten. In der

rechten Achsel bildete sich ein neues Recidiv, welches aufbrach und jauchte, und der Kranke ging am 20. Dec. marastisch zu Grunde.

Ich möchte nur mit wenigen Worten auf die subunguale Entstehungsweise dieses Fingersarcoms zurückkommen. Es entstand unter ausgesprochen entzündlichen Erscheinungen und unter dem Bilde einer Onychia; der Nagel wurde abgeworfen, und es zeigte sich eine wuchernde Fläche, deren Bedeutung lange misskannt wurde. Dieser Verlauf ist ein typischer. Unter vier Fällen von malignen Fingersarcomen, die ich gesehen habe, gestaltete er sich dreimal in gleicher Weise; zweimal handelte es sich um melanotische Sarcome, die bald zu einer allgemeinen Infection des Körpers führten. In diesen Fällen war das erste, was die Kranken bemerkten, ein schwarzer Fleck unter dem Nagel, der für eine durch Quetschung entstandene Blutsugillation gehalten wurde, wie sie ja unter den Fingernägeln so häufig vorkommen. Dass der Verlauf bei den subungualen Exostosen, von denen oben zwei Beobachtungen erwähnt wurden, ein ähnlicher ist, ist bekannt. — Merkwürdig ist in unserem Falle die Erkrankung der Achseldrüsen auf der entgegengesetzten Seite. Ich betrachte sie hier als »tertiären« Charakters, d. h. hervorgerufen durch eine von den secundären, am Thorax sich entwickelnden Geschwülsten ausgegangene Infection, wie denn auch zuletzt gerade eine dieser Geschwülste, die im Lymphstrombezirke der linken Achseldrüsen, nämlich dicht unter der linken Brustwarze, lag, zu beträchtlicher Grösse heranwuchs. Bei Brustkrebsen sieht man öfters ebenfalls Erkrankungen der Lymphdrüsen der entgegengesetzten Achselhöhle, doch handelt es sich hier offenbar häufiger um Unregelmässigkeiten in der Anordnung der Lymphgefässe, die mit ihren Wurzeln bis über die Medianlinie und bis zu dem primären Krebsheerde hinübergreifen.

8. Myxosarcom des Vorderarms. Amputatio antibrachii. Heilung. Therese Schönemann, 26 Jahr, aus Sangerhausen. Aufgen. 25. Juni 73, entl. 12. Juli 73. Seit den ersten Tagen dieses Jahres hat sich ohne bekannte Ursache und unter zunehmenden, zuletzt sehr heftigen Schmerzen eine faustgrosse Geschwulst auf der dorsalen Seite des rechten Vorderarms gebildet, die sich täuschend fluctuirend anfühlt und desshalb bereits zwei Mal von Aerzten incidirt worden ist.

Am 26. Juni wird die Geschwulst durch einen probatorischen Schnitt frei gelegt und als Myxosarcom erkannt. Sie sitzt den Vorderarmknochen fest auf. Amputatio antibrachii dicht unter dem Ellenbogen unter Spray. Lister. Prima intentio bis auf eine kleine Wundecke. Zweitägiges Wundfieber bis 39,2. Lister'scher Verband kann schon am 13. Tage weggelassen werden. Am 17. Tage nach der Amputation mit ausnehmend schönem Stumpfe entlassen.

9. Recidives Fibrom der Vorderarmmuskulatur. Excision, Heilung. Albin Leinung, 29 Jahr, aus Löbitz. Vor sechs Jahren Entstehung eines unter der Haut verschieblichen Knötchens über der volaren Fläche der unteren Radiusepiphyse, dicht über dem Handgelenk und an deren radialem Rande. Der Tumor wuchs sehr langsam und war sehr hart. Vor drei Jahren, als er Wallnussgrösse erreicht hatte und den Kranken mehr und mehr zu geniren begann, wurde er exstirpirt. Die Wunde heilte rasch, aber schon $^1/_4$ Jahr darauf bildete sich in der Narbe ein neues Knötchen, welches gegenwärtig die Grösse eines halben Hühnereies erreicht hat, fest elastisch, aber ebensowohl mit der Cutis, als mit der Muskulatur verwachsen ist. Excision 30. Sept. 73 mit dem unteren Ende des Supinator longus, in den die Geschwulst diffus übergeht. Excision und doppelte Unterbindung der A. radialis. Lister, ohne Naht. Verklebung in der Tiefe, oberflächliche Granulation. Heilung ohne Zwischenfall. 19 Tage nach der Operation entlassen. Die von mir selbst vorgenommene, von Prof. *Ackermann* controlirte Untersuchung der Geschwulst ergab ein reines, vielleicht von der Cutis ausgegangenes Fibrom. Für meine Vermuthung, dass es sich vielleicht um ein amyelines Neurom handle, liessen sich keine histiologischen Anhaltpunkte auffinden. Um so auffälliger bleibt das Recidiv.

3. Krankheiten des Kopfes.

(87 Fälle).

A. Verletzungen.

(61 Fälle).

1. **Verletzungen der Weichtheile** wurden 48mal notirt und betrafen dieselben in dreissig Fällen den behaarten Schädel und in achtzehn die Stirn-, Schläfen- oder Ohrgegend. Sechsmal handelte es sich um heftigere Contusionen. In den übrigen (42 Fällen) waren Wunden von sehr verschiedener Ausdehnung und Bedeutung vorhanden.

Abgesehen von einigen wenigen Kranken, die sich erst nach Eintritt der Eiterung in unsere Behandlung begaben, wurden alle Kopfwunden streng antiseptisch behandelt und fast ausnahmslos die Prima intentio erreicht. Nicht erreicht wurde sie nur zweimal bei sehr ausgedehnten gequetschten Wunden mit Ablösung grosser Partien der Kopfschwarte. Die Heilung ohne Eiterung wurde beide Male durch den Eintritt ausgedehnter Modificirungen verhindert. Zwei fast ebenso bedeutende durch stumpfe Gewalt erzeugte Lappenwunden, wo die Gangrän, auch der Lappenränder, ausblieb, heilten ohne Eiterung.

Accidentelle Wundkrankheiten kamen bei frisch in Behandlung getretenen und antiseptisch behandelten Fällen nicht vor, und bestanden überhaupt nur in einem einzigen Erysipel, welches eine mit Blosslegung des Knochens complicirte Stirnwunde bei einem 14jährigen Knaben befiel. Patient wurde geheilt. (Siehe Erysipele Beob. 11.).

2. **Knochenbrüche des Schädels,** 10 Fälle, davon 6 gestorben und 4 geheilt. Dazu kommt dann noch ein veralteter Schädelbruch, bei dem Splitterextractionen nothwendig wurden. Unter den Kranken befanden sich 9 männliche und 2 weibliche Individuen.

In sämmtlichen letal abgelaufenen Fällen wurden durch die Section schwere Quetschungen oder Quetschwunden des Gehirns nachgewiesen. Der Tod erfolgte zweimal am ersten und je einmal am 3., 6., 9., 15. Tage nach der Verletzung. Zweimal entwickelte sich eine secundäre, eiterige Meningitis, beide Male nach offenen Quetschwunden des Gehirns.

Es folgen die leider nicht immer mit der wünschenswerthen Genauigkeit geführten Krankengeschichten:

1. Franz Müller, 19 Jahr alt. $1^1/_2$ Zoll lange gerissene und gequetschte Wunde der rechten Stirnhälfte. Knochen in der Ausdehnung eines Zweigroschenstückes entblösst, und von einer feinen Fissur durchzogen. Unterbindung der A. temporalis. Lister. Rasche Heilung ohne weitere Zufälle.

2. August Kretschmar, 48 Jahr, erlitt einen Bruch des Os parietale dextr. dadurch, dass ihm ein 15 Pfd. schwerer Körper aus einer Höhe von 30 Fuss auf den Kopf fiel. Kurze Bewusstlosigkeit ohne folgende Hirnstörungen. Kleine Quetschwunde. Heilung mit Ausstossung eines linsengrossen Fracturspliters.

Der nachstehende Fall ist dadurch von einigem Interesse, dass er einerseits aufs Neue die ausserordentliche Biegsamkeit der kindlichen Schädelknochen zeigt und andererseits einen Beleg

dafür giebt, wie hochgradige Raumverminderungen der Schädelhöhle kleine Kinder zuweilen ohne Schaden vertragen können.

3. Olga Sengewald, $^1/_2$ Jahr alt, fiel vom Arm der Wärterin auf die scharfe Kante einer steinernen Treppenstufe herab und erlitt dabei eine so tiefe Depression der hinteren Hälfte des linken Scheitelbeins, dass der Knochen hier fast ebenso stark concav, als sonst convex ist. Trotzdem keine Hirnsymptome irgend welcher Art, kein Erbrechen, keine Bewusstlosigkeit. Bei exspectativer Behandlung hat sich bereits nach 24 Stunden der weiche, federnde Knochen wieder zu seinem normalen Niveau erhoben und blieb der Zufall ohne weitere Folgen.

4. Robert Wolff, 23. Jahr, erlitt vor 2 Jahren dadurch einen Splitterbruch des Occiput, jedoch ohne Hautwunde, dass ihm ein 50 Pfd. schwerer Kastendeckel mit der Ecke gegen den Kopf schlug. Erst nach 14 Tagen erfolgte unter heftigem Fieber und Delirien Aufbruch eines Abscesses, der sich an der contundirten Stelle, die sich genau in der Mittellinie des Occiput, 1 Zoll über dem Foramen occipitale, befand. Es blieb nun eine eiternde Fistel zurück, aus der sich vom August 71 ab mit der Zeit 15 Knochenstücke, meist scharfkantige Fracturspliter bis zur Grösse eines Fingernagels, exfoliirten. Fortdauernde fistulöse Eiterung, periodische Kopfschmerzen.

8. Mai 73. Spaltung der Schädeldecken und Blosslegung eines silbergroschengrossen runden Defectes im Knochen, der in eine an der Innenseite des Occiput gelegene, mit Eiter gefüllte Höhle führt, in welche die Sonde einen Zoll tief eindringt. Dieselbe enthält noch fünf kleinere Knochensplitter. Extraction. Lister'scher Verband. Keine Reaction. Sehr langsame Ausfüllung der Höhle. Ein halbes Jahr später kann man die Sonde noch $^1/_3$ Zoll tief einführen. Allmählich Schliessung der Fistel.

5. Hermann Thiele, 24 Jahr. Hufschläge gegen die linke Hinterohrgegend, die Scapula und den Hals. Erscheinungen von Contusio cerebri. Starke, venöse Blutung aus dem Ohr. Das Journal dieses uns damals sehr interessirenden Falles fehlt. So viel ich mich erinnere, konnte man nach Reinigung des Gehörganges mit dem Ohrspiegel deutlich einen verticalen Riss in der Auskleidung der hinteren Wand des Gehörganges, dicht vor dem Trommelfelle sehen, aus dem das Blut heraussickerte, und glaubten wir mit Sicherheit einen Basisbruch annehmen zu dürfen. Patient wurde ohne Zwischenfälle geheilt, leider jedoch von uns nach seiner Entlassung aus den Augen verloren.

Die tödtlich abgelaufenen Fälle sind folgende:

6. Friedrich Stock, Arbeiter, 47 Jahr alt, stürzte am 20. Mai 73 zwanzig Fuss hoch von einem Heuboden herab, so dass er direct mit dem Kopfe auf das Steinpflaster aufschlug. Sofort Verlust des Bewusstseins, aber starke Reizungserscheinungen: Schreien, Umsichschlagen, Versuche aufzuspringen, die nach zwei Stunden in tiefen Sopor übergehen. Doch reagirt Patient auf Anschreien und Anstossen noch durch Ausstossung unarticulirter Laute. Keine Heerderscheinungen nachweisbar. Puls 60; Respir. 20. Venöse, reichliche Blutung aus dem linken Ohr, Nasenbluten. Sugillation der Augenlider und der Conjunctiva bulbi links, 12 Stunden später auch rechts. Ueber dem linken Stirnbein und der vorderen Hälfte des linken Scheitelbeins ein faustgrosser Bluterguss unter der Kopfschwarte. Keine Wunde.

Fig. 13.

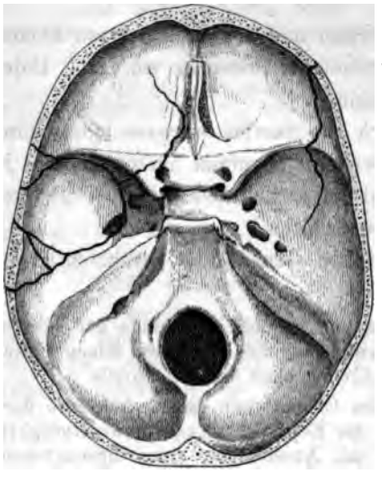

Fortdauernder Sopor, leichte Zuckungen beider Oberextremitäten. Koth und Urin spontan. Tod unter Collaps 23. Mai.

Die Section ergab die in beistehendem Holzschnitt verzeichneten Fissuren der Schädelbasis, die links durch die Schuppe des Felsenbeins bis ins Scheitelbein sich hineinerstrecken, und Zertrümmerung beinahe des ganzen linken, mittleren Hirnlappens, von der Basis her bis in die grossen Hirnganglien hineinreichend. Geringere Contusion der Basis und Spitze des linken, vorderen Lappens.

7. Karl Büttner, 53 Jahr alt, aufgen. 4. Sept. 73. Dem Kranken ist soeben ein grosser Balken aus einer Höhe von 40 Fuss auf den Kopf herabgefallen. Vollständige Bewusstlosigkeit. Blutung aus dem linken Ohr. Rasch eintretende Lungenparalyse. Tod $1^1/_2$ Stunden nach der Aufnahme.

Bei der Autopsie: diffuses dünnes Blutextravasat im Arachnoidealsack, blutige Imbibition der Pia und Füllung der Subarachnoidealräume mit Blut. Längsbruch über die ganze linke Seite des Schädel-

daches parallel der Pfeilnaht. Multiple Fissuren des linken Seitenwandbeines und Felsenbeines, sowie des Occiput.

8. Emil Walter, 42 Jahr alt, stürzte am 18. Sept. von einem Wagen, dessen Pferde durchgingen, aufs Steinpflaster. Contusion des Hinterhauptes mit mässigem Blutextravasat ohne Wunde. Patient verlor unmittelbar nach dem Sturz auf eine halbe Stunde das Bewusstsein, brach sich auch einmal und blutete stark aus der Nase. Dann kam er wieder zu sich, und war von jetzt ab sein Zustand ein sehr wechselnder, indem das Sensorium zeitweis ganz frei, zeitweis stark benommen war, besonders aber abwechselnd Reizungserscheinungen sehr verschiedener Intensität sich zeigten. Sie documentiren sich bald nur in einer grossen Unruhe und Hast, verworrenen Reden u. dergl., bald in Zuckungen der Extremitäten, plötzlichem Pfeifen, Singen u. dgl. In lichten Momenten klagt Patient über sehr heftigen Stirnkopfschmerz. Trotz Eis, Blutentziehung u. s. w. dauert der Zustand in dieser Weise, unterbrochen durch zeitweilig eintretenden tiefen, soporartigen Schlaf, bis zum 25. Sept., an welchem Tage Patient comatös wird. Gesicht gedunsen, blauroth. Lähmungen sind zu keiner Zeit vorhanden gewesen. In der Nacht vom 27. zum 28. Septbr. erfolgt der Tod, nachdem am Abend zuvor die bis dahin stets normale Temperatur bis 39 gestiegen.

Bei der Section findet sich am Hinterhauptbein ein $^1/_4$—$^3/_4$ Linie breit klaffender Spaltbruch, der wie Fig. 14 zeigt, parallel der Crista und an deren linker Seite in das Foramen occipitale hinein verläuft. Eine 1—2 Linien dicke Schicht geronnenen Blutes im Arachnoidealsacke bedeckt gleichmässig das in

Fig. 14.

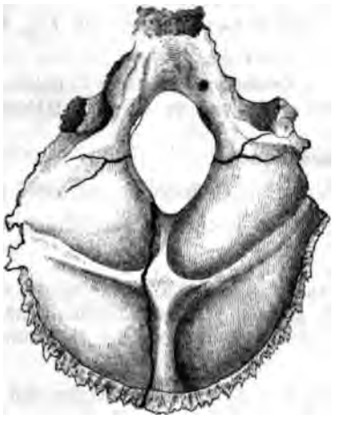

Fig. 15.

bekannter Weise blutig suffundirte Gehirn. Colossale Contusionen der Bases der Stirnlappen durch Contrecoup (Fig. 15). Die Spitze des rechten in einer Ausdehnung von 2 Quadratzoll, sowie in einer Tiefe von 1—$1^1/_2$ Zoll zu einem dunkel schwarzrothen Brei zertrümmert; an der Spitze des linken ein thalergrosser, meist flacher, stellenweis jedoch ebenfalls bis zu $^1/_4$ Zoll Tiefe eindringender Quetschungsheerd. Ausserdem finden sich noch eine grössere Zahl theils kreisrunder, erbsen- bis silbergroschengrosser, theils sehr diffuser, aber ganz flacher Quetschungsheerde zu beiden Seiten des Tractus olfactorius und an den Spitzen der mittleren Hirnlappen.

Nirgends finden sich Spuren eines beginnenden entzündlichen oder reactiven Processes (10. Tag.)

9. Gustav Hörold, $3^3/_4$ Jahr alt, ist vor 7 Stunden (19. Nov. 73) überfahren worden und hat dabei einen Huftritt auf die linke Schläfenbeingegend erhalten. Bei der Aufnahme ist das Kind, welches kurze Zeit lang das Bewusstsein verloren, wieder fast vollkommen bei sich, wenn es auch noch etwas träg reagirt. Unter und hinter dem Ohr eine vertical verlaufende Hautwunde, aus der Blut und etwas Hirnmasse vordringen. Dahinter eine deutliche Depression des Knochens. Nach Dilatation der Wunde entleert sich ziemlich viel dunkles, mit breiiger Hirnsubstanz vermischtes Blut und findet sich ein vertical in der Schläfenbeinschuppe herablaufender Spaltbruch. Der hintere Bruchrand unter den vorderen geschoben, mit einer Niveaudifferenz von $^1/_4$ Zoll; die anstossenden, nach rückwärts belegenen Theile des Seitenwand- und Schläfenbeines in einem Bezirke von 2 Zoll circa 4 Linien tief deprimirt. Der Versuch, den deprimirten Bruchrand zu erheben, um dem dahinter liegenden Hirnbrei und Blut, die fortwährend aus der Spalte hervorquellen, bessern Abfluss zu gestatten, gelingt nur zum Theil.

Lister'scher Verband, bei dem die Wunde in den nächsten Tagen keine Veränderungen zeigt; doch fliesst fortwährend Gehirn ab. Am 21. Nov. leichte Erscheinungen von Meningitis, die sich in den nächsten Tagen zu Sopor, allgemeinen Krämpfen, Opistotonus steigern. Temperatur bis 41. Fortwährend prolabiren Hirnmassen, die zuletzt gangränös werden. Am 3. Dec. Lähmung des rechten Armes und starke Zuckungen der linken Gesichtshälfte.

Am 4. Dec. Tod.. Die Leiche des Kindes musste der gerichtlichen Section halber nach auswärts abgeliefert werden, und wurde bei derselben ein tiefer, vereiterter Quetschungsheerd unter dem offenen Schädelbruche gefunden.

10. Anna Goedecke, 8 Jahr alt, erhielt am 9. Sept. bei Gelegenheit eines Manövers von einem Soldaten à bout portant mit einer sog. Platzpatrone einen Schuss in das linke Auge, der den Bulbus zermalmte. Unmittelbar darauf Symptome starker Hirnreizung bei vollständiger Bewusstlosigkeit, plötzliches Aufschreien, Irrereden etc. Am 10. Sept. in die Augenklinik aufgenommen, werden ihr hier der ganze Zündspiegel mit einer Anzahl Patronentheilen, sowie einige kleine Knochensplitter extrahirt. Am 11. Sept. wird das Kind in die chirurgische Klinik übergeführt. Es befindet sich fast fortwährend in bewusstlosem Zustande; dazwischen Aufschreien, Delirien, doch auch zuweilen Klagen über heftige Schmerzen. Der untersuchende Finger dringt leicht in die Tiefe der Orbita und constatirt eine ausgedehnte Zertrümmerung der Siebbeingegend, sowie des Orbitaldaches. Aus der Nase fliesst continuirlich blutiger Schleim. Das Krankheitsbild ändert sich unter der üblichen Therapie in den nächsten Tagen nicht. Am Nachmittage des 15. September erfolgt der Tod.

Bei der Section finden sich die oben angegebenen Zertrümmerungen der Schädelknochen. Zwischen Dura und Knochen starke Blutansammlung. Die Dura mater ist unverletzt, trotzdem ist unter ihr der untere Theil des linken Vorderlappens bis zu einer Tiefe von $1^1/_2$ Zoll in der Art eines Schusscanales verletzt.

Von einem fast unmittelbar nach der Aufnahme an den Erscheinungen einer Contusio cerebri verstorbenen, nicht zur Section gekommenen Falle, (Arbeiter zwischen 30 und 40 Jahren), fehlen die Notizen.

3. Hirnverletzungen ohne Schädelbruch.

Die hierhergehörigen drei Beobachtungen betreffen eine Commotio und zwei Contusionen des Gehirns, von welch letzteren die eine, was als ein seltenes Ereigniss bezeichnet werden darf, in Genesung überging.

1. August Hertel, 62 Jahr alt, poliklinischer Kranker. Contusion des Occiput: schwere Commotio cerebri. Nach 7 Wochen Heerderscheinungen, die mit grosser Wahrscheinlichkeit auf einen sich entwickelnden Hirnabscess zu beziehen waren. Leider entzog sich Patient dann der Behandlung und war bei Abfassung des Berichtes nicht wieder aufzutreiben.

2. August Köppe, 14 Jahr alt (siehe die ausführlichen Krankengeschichten bei den complicirten Fracturen pag. 99), stürzte am 20. Juni 73 sechzig Fuss hoch herab. Verlust des Bewusstseins für eine halbe Stunde, später Irrereden, Schreien, Zuckungen der Extremitäten, Erbrechen. Die Symptome nehmen in den ersten 12 Stunden progressiv zu, lassen dann aber wieder nach, so dass sie etwa 36 Stunden nach dem Unfalle vollständig verschwunden sind. Dauernde Heilung.

3. Wilhelm Thieme, 19 Jahr alt, Bergmann, wird am 26. Febr. 73 in einem Braunkohlenbergwerke verschüttet. Fractur des rechten Oberschenkels. Vollkommene Bewusstlosigkeit verbunden mit in Intervallen von nur wenigen Secunden sich wiederholenden klonischen Krämpfen sämmtlicher Körpermuskeln, die so heftig sind, dass am Oberschenkel die Perforation der Fracturfragmente durch die Haut in jedem Momente zu befürchten ist. Erst am folgenden Morgen — etwa 18 Stunden nach dem Unfalle — wird Patient in die Klinik gebracht. Er liegt in tiefem Sopor, die Zunge ragt zwischen den fest aufeinander gepressten Zähnen aus dem Munde hervor. Die allgemeinen Krämpfe erscheinen in Intervallen von etwa 10 Secunden und sind oft so heftig, dass Patient im Bett förmlich emporgeschnellt wird. Temperatur zwischen 40 und 41°; Puls sehr klein und sehr häufig. Die Zuckungen hören in der Chloroformnarcose auf; Morphium und Chloralhydrat, selbst in grossen Dosen, letzteres zu 5 Grammen, haben jedoch anfangs nur einen sehr geringen Einfluss. Nach wiederholten Dosen von 0.03 Morphium wird Patient jedoch zuletzt etwas ruhiger. Der Tod erfolgte bereits 3 Uhr Nachts, etwa 36—38 Stunden nach der Verletzung.

Die Autopsie zeigt eine grosse Zahl kleiner, über die Convexität beider Hemisphären verstreuter, jedoch besonders sowohl am vorderen, als am hinteren Rande der letzteren angehäufter, circumscripter Ekchymosen (Quetschungsheerde) der Pia, kaum in die graue Substanz hineinreichend. Gehirn sehr blutreich, sonst keine Veränderungen darbietend. Kein Schädelbruch. —

B. Entzündliche Processe.

(14 Fälle).

1. **Entzündungen der Hautdecken**: 3 Fälle von Abscessen der Kopfschwarte bei Kindern von 8 bis 15 Jahren. Geheilt.

Eczema capitis: 9 Fälle: darunter 8 Kinder (6 M., 2 W.) und ein 19jähriges Mädchen. Dreimal waren gleichzeitig acute Abscedirungen der Haut oder der Halslymphdrüsen vorhanden.

Die auffallend geringe Zahl der notirten Kopfeczeme, die zu ihrer häufigen Behandlung in der Klinik in augenfälligem Widerspruche steht, erklärt sich wohl dadurch, dass eine erhebliche Anzahl derselben ohne besonderen Zusatz einfach als »Eczem« in den bezüglichen Listen rubricirt und in die Tabelle auf pag. 202 aufgenommen wurden, die freilich nur die ausschliesslich, oder doch vorwiegend, an den Extremitäten beobachteten Hautkrankheiten enthalten sollte.

Die Behandlung der schweren Fälle von Eczema capitis universale bestand zunächst fast immer in Umschlägen von Leberthran oder Ol. olivarum. Die Haare werden kurz geschoren oder abrasirt, und der Kopf mit grossen Stücken reichlich in Oel getränkter Charpiewatte umhüllt; darüber ein grosses Stück Guttaperchapapier, welches mit nassen Gazebinden befestigt wird, so dass ein fest anliegender, kappenartiger Verband entsteht. Nach Entfernung sämmtlicher Borken: in schweren Fällen Bepinselungen des mit Soda abgewaschenen Kopfes mit starken Höllensteinlösungen (1:8 bis 1:5), oder selbst Abreibungen mit dem Stift; ausnahmsweise bei veralteten, ulcerösen Eczemen mit starker Granulationswucherung Abschabung mit dem scharfen Löffel und nachherige nachdrückliche Aetzung mit dem Stift. Oft genügten jedoch die Oelumschläge für sich allein, um die Heilung bis zum Ende oder wenigstens so weit zu führen, dass mit Erfolg zu Theersalben, Kalilösungen und dergl. übergegangen werden konnte.

2. **Entzündungen der Knochen und des Periostes:**

1. Periostitis des Schläfenbeins ausgehend von einer Otitis interna. Adolph Funcke, 19 Jahr, Dienstknecht, hat als Kind oft an Otorrhoe gelitten. Im Herbst 72 erkrankte er acut mit Schüttelfrost, hohem Fieber und Schmerzen im linken Ohr. Nach einiger Zeit Bildung einer prallen, von hart infiltrirten Hautdecken verhüllten Geschwulst über dem Ohr, die allmählich zu Faustgrösse heranwächst, so dass Patient mit der Diagnose einer Neubildung in die Klinik aufgenommen wird. Tiefe Incision mit Entleerung reichlicher Eitermassen: keine Necrose. Rasche Heilung. Zu Pfingsten, ohne bekannte Ursache, neue Abscedirung mit Senkungen bis zum Hals herab, so dass Patient abermals sich aufnehmen lässt. Erst im Frühjahr 74 scheint Patient definitiv geheilt zu sein. Trommelfell nicht perforirt, aber verdickt und getrübt; Hammer nicht sichtbar. Gehör kaum gestört.

2. Käsige Ostitis des Stirnbeins mit Ausstossung eines sehr grossen penetrirenden Sequesters. Multiple Caries der Fussknochen. Periostealer Abscess am Femur. Ernst Pohl, 19 Jahr alt, Schreiber aus Merseburg, ein schlechtgenährtes, anämisches Individuum aus tuberculöser Familie, wurde zuerst zu Pfingsten 71 wegen einer circumscripten Caries am Collum tali des rechten Fusses, und Caries des Metatarso-phalangealgelenkes des linken Hallux in die Klinik aufgenommen. Beide Affectionen bestanden damals bereits seit zwei Jahren und wurden, erstere mittels Ausschabung mit dem scharfen Löffel, und letztere mit der Amputation der grossen Zehe im Metatarsalknochen behandelt. Die Ausheilung an beiden Orten kam jedoch nicht zu Stande: die Granulationen wurden immer wieder fungös, speckig und wiederholte Auslöffelungen hatten nur vorübergehend Erfolg.

Anfang Nov. 71 liess sich Patient abermals aufnehmen, und zwar besonders desshalb, weil sich auf der linken Seite der Stirn, nahe der Mittellinie, eine fluctuirende, anfangs langsam, zuletzt schneller wachsende Geschwulst gebildet hat, die ihm Schmerzen verursacht. Bei der Aufnahme findet sich ein hühnereigrosser kalter Abscess, der gespalten wird und das Stirnbein in der Ausdehnung eines Zweithalerstückes blossliegend zeigt. Der Knochen erscheint an seiner ganzen Oberfläche grobwurmstichig,

bröcklig, fleckig strohgelb. Einzelne, mit auffallender Leichtigkeit mit der Pincette auszubrechende Stücke zeigen ein mehr spongiöses Gefüge, die Markräume von schmierigen, käsigen Massen erfüllt. An vielen Stellen erscheint das grosse blossliegende Knochenstück ganz anämisch und ist wohl bereits abgestorben; an anderen ist noch deutlich Vascularisation nachweisbar. Trotzdem ist um die ganze Partie herum bereits ein Demarkationsgraben in der Bildung begriffen, der freilich hier und da unterbrochen erscheint, oder wenigstens noch ausserordentlich flach ist. Jedenfalls ist hiernach eine sehr protrahirte Exfoliation zu erwarten.

März 72 gelang es, die immer noch sehr fest sitzende, profuse Eiterung unterhaltende Knochenscheibe in einzelnen, bis viergroschengrossen Bruchstücken mit der Kornzange herauszubrechen. Die Lösung erfolgte überall in der Demarkationslinie, und wurde auf diese Weise ein mehr wie zweithalergrosses, fast kreisrundes Loch im Knochen erzeugt, in dessen Grunde die mit schlechten Granulationen bekleidete Dura mater blosslag. Die Vernarbung erfolgte jetzt langsam, aber ohne weitere Störung. Selbstverständlicherweise wurde der Defect nur durch Narbenmasse ausgefüllt. Die entfernten Knochenstücke waren auch jetzt noch zum Theil blutreich, die Markräume von graurothen, zahlreiche Miliartuberkel enthaltenden Granulationen ausgefüllt. Bei weitem in den meisten Partien war jedoch das Mark vollständig anämisch, verkäst, bereits zu schmierigem Detritus zerfallen.

Am 16. Mai 73 sucht Patient abermals die Klinik auf. Die früheren Affectionen sind inzwischen sämmtlich zur Ausheilung gekommen; dagegen hat sich ein beträchtlicher Erguss in dem linken Kniegelenke eingestellt. Es wird ein Kleisterverband, doch ohne Erfolg, angelegt. Lebhafte Schmerzen und hinzutretendes, heftiges Fieber zwingen ihn wieder abzunehmen; das Gelenk ist strotzend gefüllt, colossal schmerzhaft. Bei zunehmendem Fieber, 3. Juni 73, Punction des Gelenkes und Entleerung reichlicher Mengen eiteriger Synovia. Alle Symptome gehen jetzt für einige Tage rasch zurück; dann sammelt sich im Gelenk unter langsam steigerndem Fieber wieder ein grösserer Erguss an. Am 16. Juni erfolgt unter acuter Steigerung der örtlichen und allgemeinen Symptome Durchbruch des Secretes von der Bursa extensorum aus unter die Oberschenkelmuskulatur.

Bei einer Temperatur von 41,0° wird am 17. Juni unter Anwendung des Lister'schen Verfahrens der grosse, diffuse, über dem Kniegelenk gelegene Abscess an der inneren und äusseren Seite des Femur incidirt und ein starkes Drainrohr quer durchgezogen. Bei der Ausspülung der Abscesshöhle mit zweiprocentiger Carbolsäurelösung liess sich durch die abwechselnde Füllung und Entleerung des Gelenkraums, die breite Communication desselben mit der Eiteransammlung unter den Streckmuskeln sicher nachweisen. An der hinteren Seite des Femur fand sich eine circa 3 Centim. lange Stelle vom Periost entblösst, so dass hier der Ausgangspunkt der Affection gefunden zu sein schien.

Der Eingriff war übrigens von den besten Folgen begleitet. Das Fieber fällt sofort; sehr mässige Secretion. Am 10. Juli Weglassung des Lister'schen Verbandes. 13. Juli wird Patient mit einer wenig secernirenden Fistel an der Aussenseite des Femur entlassen.

27. März 74. Die Untersuchung der jetzt noch vorhandenen, mit Hülfe von Laminaria dilatirten Fistel am Femur lässt weder einen Sequester, noch entblössten Knochen auffinden. Trotzdem entsteht etwa 3 Wochen später wiederum unter sehr heftigem Fieber eine acute Entzündung desselben Kniegelenks, die genau so zu verlaufen droht, wie das erste Mal. Ehe der in Aussicht genommene Transport in die Klinik erfolgen kann, nimmt Patient, des qualvollen Lebens überdrüssig, ein spitzes Brodmesser und stösst sich dasselbe durch den Defect im Stirnbein tief ins Hirn, seiner eigenen Aussage nach es hier mehrmals umdrehend.

Am selben Tage noch — 28. April 74 — wird Patient in die Klinik geschafft. Er ist bei vollem Bewusstsein und zeigt weder Depressions- noch Reizungserscheinungen; auch lässt sich keine Lähmung ermitteln. In der nur 1 Centim. breiten Stichwunde sieht man das Gehirn zu Tage liegen. Das linke Kniegelenk stark geschwollen, fluctuirend. Lister'scher Verband der Hirnwunde, darüber Eis. Fester Verband und ebenfalls Eisumschläge über das Kniegelenk.

Erst am vierten Tage nach dem Stich — 2. Mai 74 — treten Hirnsymptome, Kopfschmerzen, Brechen, Delirien, die rasch sich steigern, auf. Dagegen schwillt das Kniegelenk ab.

5. Mai. Das Gehirn beginnt zu prolabiren. Schwankende Temperaturen zwischen 38,6 und 40,2.

12. Mai. Der Zustand dauert in gleicher Weise fort. Zuckungen der Muskeln, besonders der rechten Körperhälfte.

16. Mai. Nachdem in den letzten Tagen noch linkseitige Facialislähmung hinzugetreten, stirbt Patient heute unter continuirlicher Steigerung der Hirnsymptome.

Bei der Autopsie findet sich, der Stichwunde des Hirns entsprechend, ein kleinapfelgrosser Abscess im linken vorderen Hirnlappen. In der Umgebung des Abscesses starke weisse Erweichung. Der Flüssigkeit in den Ventrikeln viel eiterige Elemente beigemischt. An der Basis des Hirns starke gallertig-eiterige Infiltration der Pia.

Die Schädelknochen sind ungewöhnlich schwer und dick. Der nach Ausbrechung der tuberculösen Knochenpartien im Stirnbein zurückgebliebene, völlig verheilte Defect hat Form und Grösse des beistehenden Holzschnittes. Der Knochen an den rasch abfallenden, scharfen Rändern des Loches sclerotisch; die Oeffnung selbst, durch die Dura mater verschlossen, die nach aussen durch Narbenmassen verdickt ist. Im Uebrigen sind die Schädelknochen durchweg gesund und zeigen keine weiteren tuberculösen Heerde.

Fig. 16.

Am Fuss sind die cariösen Stellen (Talus, Os metatarsi hallucis) vollständig verheilt.

Merkwürdigerweise ergiebt aber auch die Untersuchung des erkrankt gewesenen Kniegelenkes sowie der dasselbe begrenzenden Knochentheile kein Resultat. Die noch vorhandene Fistel an der äusseren Seite des Femur, dicht über dem Gelenk, führt nur bis in die Nähe des Knochens. Am Femur selbst finden sich sowohl an seiner periostealen Fläche, als im Innern der Markhöhle und im Gewebe der Epiphyse nicht die geringsten Veränderungen; nirgends Eiter, nirgends Knochenauflagerungen. Ein gleiches gilt von der Tibia. Auch das Kniegelenk zeigt, abgesehen von einer leichten Verdickung und etwas stärkeren Injection der Kapsel, kaum irgend welche Veränderungen. Gelenkinhalt ein klein wenig vermehrt, aber nicht eiterig. Die Bursa extensorum zum Theil verödet. Die Knorpel glatt, ohne Defecte.

Dieser Befund ist insofern von besonderem Interesse, als er zeigt, dass die Heilung des ersten acuten Anfalles von Gelenkeiterung trotz Perforation der Kapsel und Incision, sowie trotz Drainage des grossen, mit dem Gelenk communicirenden Abscesses, endlich trotz der Ausspülung des Kapselraumes mit zweiprocentiger Carbolsäure, erfolgte, ohne dass irgend erheblichere, die Mechanik des Gelenkes störende Veränderungen zurückgeblieben wären. Freilich bleiben die acute Kniegelenkeiterung selbst und das später rasch wieder sich zurückbildende Recidiv ätiologisch völlig unklar.

In den Lungen vereinzelte, zum Theil bereits verkäste Tuberkeleruptionen. In der Spitze der rechten eine apfelgrosse Caverne.

Geschwülste (11 Fälle).

Nur elf Fälle von Geschwulstbildung im Bereiche des Kopfes kamen zur Beobachtung:

1. Sieben Atherome: 5 der behaarten Kopfhaut, 1 der Stirn, 1 der Ohrmuschel. Exstirpation: Heilung.

2. Ein faustgrosses vereitertes, zahlreiche Haare enthaltendes Dermoid mitten auf dem Vorderkopf bei einem 54jährigen Manne.

3. Eine Teleangiectasie, kirschgross, rasch wachsend, 2 Cent. vor der kleinen Fontanelle gelegen, bei einem kleinen Mädchen von 18 Wochen. Kreuzweise Durchstechung der Basis mit zwei Lanzennadeln. Abbindung. Geheilt.

4. Ein Osteosarcom des linken Schläfenbeins bei einer 62jährigen Frau (Fr. Hädicke aus Halle), nicht operirbar, seit einer längeren Reihe von Jahren unter zeitweis heftigen Kopfschmerzen entstanden. Der gegenwärtig faustgrosse Tumor nimmt die Gegend vor und über dem linken Ohr ein und ist fast durchweg knochenhart; Oberfläche glatt. Gleichzeitig Exophthalmos auf derselben Seite, der zu fast vollständiger Erblindung des bezüglichen Auges geführt hat. Möglicherweise handelt es sich um ein reines Osteom (Exostose).

5. Fibroma molluscum der rechten Schläfenbeingegend von sehr bedeutender Grösse; Elephantiasis mollis der Schädeldecken. Exstirpation: Heilung.

Nach einer Contusion der Narbe Recidiv einer noch umfangreicheren Geschwulst. Abermalige Operation mit günstigem Erfolg.

Amalie Werckmeister, 49 Jahr alt, unverheirathet, bereits völlig greisenhaft aussehend und mit einer erheblichen Kyphose der Rückenwirbelsäule behaftet, leidet seit ihrer Kindheit an Fibroma molluscum multiplex. Schon im 14. Lebensjahre hatte eine dicht über dem rechten Ohr in der Kopfhaut sitzende Geschwulst eine so beträchtliche Grösse erreicht, dass sie exstirpirt werden musste, während die übrigen Geschwülste, deren gegenwärtig etwa hundert sich über Brust und Rücken, und in geringerer Zahl über die Extremitäten, zerstreut finden, sehr klein blieben, und auch heute nur Erbsen- bis Bohnengrösse erreichen.

Die Angaben der Kranken in Betreff der Zeit der Entstehung einer neuen, sehr umfangreichen Geschwulstbildung über dem rechten Ohr, derentwegen sie zuerst am 12. Aug. 1871 aufgenommen wurde, sind nicht ganz zuverlässig. Auch handelt es sich um zwei durchaus differente — wenn schon mit einander verwandte — Affectionen.

Zunächst hat sich in der Gegend der alten Operationsnarbe über der rechten Schläfenbeinschuppe, nach einer Contusion und angeblich in dem kurzen Zeitraume von 4 Monaten, eine jetzt zwei Männerfäuste grosse Geschwulst entwickelt, die als ein zu besonderem Umfange entwickeltes Fibroma molluscum anzusprechen ist, und in keinem erheblichen Punkte, (auch in Betreff der später vorgenommenen histiologischen Untersuchung), von den am übrigen Körper vorhandenen Geschwülsten sich unterscheidet. Sie ist beweglich, weich-elastisch, mit glattgespannter Hautoberfläche versehen, gegen die unterliegenden Theile leicht verschieblich und hat sich unter Bildung einer Art sehr breiten Stieles vor dem Ohr herabgesenkt. (Taf. XIII, Fig. 1.)

Daneben hängen jedoch in der Schläfengegend noch eine Anzahl weicher Hautlappen herab, die das Ohr der Patientin vollständig verdecken, und von denen namentlich drei zolldick und von besonderer Grösse sind (Elephantiasis mollis, Lappenelephantiasis, vergl. Taf. XIII, Fig. 2). Sie gehen an ihrer Basis diffus in die in gleicher Weise erkrankten Hautdecken der Schläfenbein- und Seitenwandbeingegend über, sind ausserordentlich gefässreich, livide gefärbt und von einer grossen Zahl bis federkielstarker Venen durchzogen, die nicht bloss unmittelbar unter der Oberfläche der Lappen, sondern zum Theil auch in ihrer Substanz liegen. Durch Druck können sie nicht ganz unerheblich verkleinert werden. Die Schädelknochen der rechten Seite, besonders die Schläfenbeinschuppe, sind sehr verdickt mit wulstigen Rändern versehen (Elephantiasis ossium).

Die erste Entstehung auch dieser Affection ist wahrscheinlich auf die früheste Jugend der Patientin zurück zu datiren.

Die grosse Molluscum-Geschwulst wird sehr leicht und mit nur sehr geringer Blutung entfernt: nach Umschneidung der Basis lässt sie sich fast mit dem Finger ablösen wie ein Lipom. Hingegen war die Blutung bei Entfernung der grossen elephantiasischen Lappen eine sehr profuse, und konnte nur mühsam durch massenhafte Unterbindungen und Umstechungen der grossen Venen sowie durch eine sehr dichte Naht gestillt werden.

Starke jauchige Eiterung, wiederholte Blutungen. Langsame vollständige Heilung.

Die exstirpirten Lappen zeigen die Verhältnisse der Elephantiasis mollis lipomatosa angiectodes. Jedoch finden sich in ihnen eine grosse Zahl circumscripter etwas derberer Heerde eingesprengt, welche die Grösse von Linsen bis Haselnüssen haben, und sich wesentlich wie feste Spindelzellensarcome verhalten Dieselbe Structur zeigt der von Herrn *C. Friedländer* untersuchte grosse, kuglige Tumor. Er ist von einer derben, fibrösen Kapsel umgeben, die Schnittfläche etwas vorquellend, saftreich, gleichmässig glänzend, von homogener, gelber Färbung. Bei der mikroskopischen Untersuchung findet sich ein Gewebe von fest aneinander haftenden Spindelzellen mittlerer Grösse, die an ihren Enden oft in lange Fasern überzugehen scheinen. Einige, der Kranken von der Brust exstirpirte, kleine Knoten, die sich seit der frühesten Jugend nicht mehr vergrössert, zeigen dieselbe Structur. —

Patientin blieb nun gesund bis zu Ostern 1873, zu welcher Zeit sie sich durch einen Sturz abermals eine Contusion der rechten Schläfenbeingegend zuzog. Bald darauf bemerkte sie ein erbsengrosses Knötchen dicht über dem Ohr, welches so rapid wuchs, dass es im Herbst bereits den Umfang eines Kinderkopfes erreicht hatte. Gleichwohl konnte sich Patientin nicht zu einer Operation entschliessen und wartete noch bis Ende December, zu welcher Zeit wir sie in anscheinend hoffnungslosem Zustande wiedersahen. Die Geschwulst ist jetzt fast so gross wie der Kopf der Kranken, so dass sie, selbst bei nach links geneigtem Halse, der Schulter aufruht, und Patientin sich nicht bewegen kann, wenn die Geschwulst nicht von einer anderen Person getragen wird. Die Hautdecken in grosser Ausdehnung gangränös; profuse Jauchung. Temperatur zwischen 39 und 40; äusserste Abmagerung.

Fast ohne die Hoffnung Patientin zu erhalten wird der mit einer Basis von zwei Männerhänden aufsitzende, übrigens aber doch deutlich bewegliche Tumor am 24. Dec. 1873 noch einmal entfernt. Das Ohr muss bis auf das Ohrläppchen geopfert werden, es liegt durch die Geschwulst herabgedrängt der

Kranken auf der Schulter. Mässiger Blutverlust, da jedes angeschnittene Gefäss sofort unterbunden wird. An der Basis der Geschwulst werden ein paar grosse Hautlappen gebildet, die den Defect fast ganz decken; Spannähte. Prima intentio oder Lappen unter sorgfältiger antiseptischer Behandlung. Das hohe septische Fieber hört unmittelbar nach der Entfernung des jauchenden Tumors auf, und ist der weitere Verlauf völlig fieberfrei. Geheilt nach 4 Wochen. Kein Recidiv nach elf Monaten. — Die Geschwulst zeigt die gleichen Structurverhältnisse wie bei der vorhergehenden Operation.

Einen ähnlichen Fall von Fibroma molluscum multiplex mit grossen, vom Sternum und der linken Mamma herabhängenden Lappen bildet *Billroth* ab. (Chirurgische Klinik. Wien 1869—70. pag. 139.)

Angeborene Difformitäten (1 Fall).

Encephalocele.

Bertha Kupfahl, 3½ Jahr, vielleicht einige Wochen zu früh geboren, war anfangs schwächlich, hat sich aber später kräftig entwickelt. Unmittelbar nach der Geburt wurde die zwischen den Augen sitzende Geschwulst bemerkt, die sich seitdem nicht verändert haben soll.

Patientin lebhaft und gut entwickelt. Die Geschwulst hat die Grösse eines kleinen Apfels, ist rundlich, an einzelnen Stellen höckrig, von weicher Consistenz. Sie sitzt genau in der Mittellinie zwischen beiden Augen und erstreckt sich vom untern Drittel der Stirn bis zur Mitte der Nase. Die Augen sind durch dieselbe nach aussen gedrängt und schief gestellt. Durch die Palpation lässt sich leicht die in der Gegend der Glabella canalförmig schief nach oben gehende Oeffnung im Schädel ermitteln, durch welche der Hirnbruch ausgetreten ist. An den Rändern ist der Knochen etwas nach aussen umgebogen. Durch mässigen Druck kann man die linke Partie der Hernie reponiren, und zwar tritt sie dann, auch wenn das Kind schreit, nur langsam wieder hervor. —

Fig. 17.

Krankheiten des Ohrs*) (6 Fälle).

Otorrhoea externa	1
Furunculus meat. aud. ext.	1
Induratio caeruminis	1
Corpus alienum (grosse Masse von Fliegenmaden bei perforirtem Trommelfell)	1
Caries des Mittelohrs	2
Summa	6

Von den beiden Fällen mit Ohrcaries s. den einen, Theodor Pittmann, 4 Jahr, unter »Caries calcanei« bei »Entzündungen der Knochen und Gelenke des Fusses«. In dem zweiten Falle wurde nach einer Incision hinter dem Ohr und Auslöffelung des cariösen Processus mastoides sehr langsam Heilung erzielt.

*) Krankheiten des Ohrs werden in der Chirurgischen Klinik überhaupt nur dann behandelt, wenn äussere Gründe die Ueberweisung derselben an unseren trefflichen Specialisten. Professor *Schwartze*, verhindern.

4. Krankheiten des Gesichtes, der Nasen- und Mundhöhle.

(750 Fälle, incl. 9 bereits anderweit verrechneter).

Bearbeitet von Dr. **M. Schede**.

A. Verletzungen.

(44 Fälle).

1. **Verletzungen der Weichtheile** kamen in 22 Fällen (19 M., 3 W.) vor und betrafen sämmtlich das Gesicht:

Quetschungen ohne Wunde: 9; sämmtlich unbedeutend.

Wunden: 8, und zwar: 6 Quetschwunden, 1 Säbelhieb, 1 Messerstich: darunter einige recht bedeutende Lappenwunden, die bei Naht und Lister'schem Verband rasch heilten. — Die schlimmste Verletzung war eine ausgedehnte Zerreissung der Wange durch den Stoss eines Ochsen bei einem 13jährigen Knaben, der indessen ebenfalls nach Verlauf von 14 Tagen fast geheilt entlassen werden konnte.

Verbrennungen: 5 Fälle, sämmtlich wesentlich zweiten Grades. Nur bei einem jungen Pharmaceuten, welchem aus einem platzenden Gefäss kochende rauchende Salpetersäure ins Gesicht gespritzt war, fand sich leichte Escharabildung auf den Augenlidern und an einigen anderen Stellen; nebenbei starke Chemose der Conjunctivae. Schliesslich trat aber auch hier, wie bei den übrigen Kranken, Heilung ohne bleibende Störung ein.

2. **Fracturen**: 9 Fälle (8 Patienten, 6 M., 2 W.).

Eine Fractur der Nasenbeine, mit geringer Dislocation geheilt (August Köppe; s. unter »Complicirte Fractur der Patella«).

3 veraltete Brüche des Septum narium bei Knaben von 7—16 Jahren. Zweimal war durch die in starker Winkelstellung geheilten Fragmente die rechte Nasenhöhle so vollständig verschlossen, dass Schwierigkeiten für die Athmung bestanden. Durch Excision des vorspringenden Winkels wurde der Zustand rasch und vollständig beseitigt.

3 Fracturen des Oberkiefers: ein mehrfacher Spaltbruch, bei einem 62jährigen Manne durch ein ins Gesicht geschlagenes Bierseidel entstanden; sodann, bei einem 25jährigen Manne, durch Hufschlag hervorgebracht, ein einfacher Spaltbruch mit Zerreissung der Schleimhaut des harten Gaumens. Beide heilten ohne weitere Zufälle. Der dritte Fall betrifft wiederum den eben erwähnten August Köppe (s. »Complicirte Fractur der Patella«).

2 Unterkieferbrüche (2 W.). In Betreff des einen derselben, welcher mit Pseudarthrose heilte, vergl. die Krankengeschichte von Wilhelmine Krieg unter »Rippenbrüche«. Der andere, durch den Tritt einer Kuh veranlasst, war einfach und hatte seinen Sitz genau am rechten Angulus. Retention nicht ganz leicht; schliesslich erfolgt aber doch Heilung ohne Dislocation in noch nicht 3 Wochen.

3. **Fremde Körper.** Im Auge: 7 Fälle, sämmtlich Männer. Fast ausschliesslich Eisensplitter in der Cornea bei Eisenarbeitern. Sie wurden leicht entfernt, und hatte bei keinem die Verletzung weitere Folgen.

In der Nase: 6 Fälle, bei Kindern von $^1/_2$—3 Jahren. Meistens aufgequollene Bohnen oder Erbsen, die entweder in den Nasenrachenraum hintergestossen, oder mit einem Schielhäckchen extrahirt wurden. Nichts von Bedeutung.

B. Entzündliche Processe.

(556 Fälle).

1. **Entzündungen der Weichtheile des Gesichts, Ulcerationen, Brand** (91 Fälle).

Abscedirungen und Phlegmonen der Haut und des Unterhautzellgewebes: 7 Fälle (4 Männer, 3 Frauen); und zwar 4 scrophulöse Abscesse der Wangenhaut, 2 Abscesse der Augenlider, 2 gutartige Phlegmonen der Oberlippe und der Augengegend. Alle unbedeutend. Geheilt.

Habituelle Erysipele wurden bei 2 Männern und 2 Weibern im Alter von 8—25 J. beobachtet.. Alle litten an chronischer Rhinitis oder Eczema narium, und sind unter dieser Rubrik noch einmal mit aufgeführt.

7 Fälle von entzündlichen Augenkrankheiten bestanden in je einer Conjunctivitis, Blepharitis ciliaris und phlyctänalären Keratitis, und in vier Hornhautgeschwüren oder Trübungen, die nach solchen zurückgeblieben waren. Ueber Behandlung und Verlauf ist nichts besonderes zu erwähnen.

Parotitis: 2 Fälle, beide bei erwachsenen Männern beobachtet. Beidemale führte die ungewöhnlich heftige Entzündung unter stürmischem Fieber und schwerem Allgemeinleiden zu ausgedehnten Abscedirungen. Heilung.

Von 13 Gesichtseczemen gehörten 4 bei scrophulösen Kindern von $^1/_2$—11 Jahren zu den nässenden Formen mit starker Borkenbildung; eins war mehr impetiginös, eins ein acutes Eczema solare; die übrigen trockne chronische Eczeme bei Leuten mittleren Alters. Bei einem 23jährigen Mädchen waren gleichzeitig acneartige Hautknoten und Sclerose der Haut entstanden. Die Knoten wurden, da eine Abreibung mit Höllenstein erfolglos blieb, mit dem Messer flach abgetragen und nun die Aetzung des ganzen Gesichts wiederholt. Heilung.

Acne: 5 Fälle. — Acne rosacea, ziemlich bedeutenden Grades, wurde einmal bei einem 59jährigen Manne mit gutem Erfolg mit multiplen Scarificationen und nachfolgender kräftiger Abreibung mit dem Lapisstift, analog der *Volkmann*'schen Lupusstichelung, behandelt.

Sycosis: 8 Fälle, bei Männern von 28—68 Jahren. Sie wurden sämmtlich nach längerer Behandlung mit Depilation, Schwefelpaste, in den schwereren Fällen intercurrenten Abreibungen der Haut mit Lapis, geheilt.

Cheilitis: 3 Fälle von chronischer Entzündung und Hypertrophie, 2 mal der Oberlippe (2 Weiber von 43 und 60 Jahren), einmal der Unterlippe (Mann von 52 Jahren). Bei allen 3 Patienten waren oft sich wiederholende eczematöse Ausschläge die Ursache gewesen. Nur eine Beobachtung möge specieller mitgetheilt werden:

Rosine Hetzer, Arbeiterfrau. 43 Jahr alt, hat in ihrer Kindheit an scrophulösen Kopfausschlägen, später an Chlorose gelitten. Vor 14 Jahren entstand zum erstenmale ein eczemartiger Ausschlag am ilnken Mundwinkel und unter der Nase, mit starker Schwellung der Oberlippe, welche auch nach Heilung des Ausschlags trotz manichfacher Behandlung nicht wieder zurückging. Im Gegentheil führten Rhagaden- und oberflächliche Geschwürsbildungen, die sich von Zeit zu Zeit wiederholten, zu immer stärkerer bindegewebiger Hypertrophie und Induration. Ausserdem soll während jeder, übrigens spärlichen, Menstruation, die Schwellung etwas zunehmen. Bei der Aufnahme des Kranken war die Verdickung und Verlängerung der Oberlippe sehr bedeutend; dieselbe hing rüsselförmig über die Unterlippe herab. Zwei Keilexcisionen von $1^1/_2$—2 Centm. Basis, im Mai und December vorgenommen, verbunden mit Abtragung eines flachen Stückes von der Schleimhautseite, führten wesentliche Besserung herbei. Die Blutung war stark, wie aus teleangiectatischem Gewebe.

Die mikroskopische Untersuchung liess zahlreiche rundliche oder unregelmässig gestaltete Heerde erkennen, welche aus Lymphkörperchen und einem feinfaserigen, irregulären Netzwerk bestanden, und sich häufig, aber keineswegs constant, dem Verlauf grösserer Gefässe anschlossen. Ausserdem Erweiterung einzelner Talgdrüsen und hier und da wachsartige Degeneration grösserer Gruppen von Muskelfasern. —

Ein Fall von Glossitis betraf eine 57jährige Frau, mit Rhagaden der Zunge, von denen die Entzündung ihren Ausgang nahm. Dieselbe war schon öfter recidivirt, und führte jedesmal zu einer starken, mehrtägigen Schwellung.

Ein etwa groschengrosses Geschwür der Zungenspitze mit harten, aufgeworfenen Rändern, starker Infiltration der Umgebung und zerfallendem Grunde bei einem 62jährigen Manne, gegenüber einer scharfen Zahnspitze entstanden, wurde als Cancroid diagnosticirt. Die Untersuchung nach der Excision eines kleinen Keiles aus der Zunge ergab jedoch wider Erwarten nur ein einfaches Geschwür, bei dem nur die sehr ungewöhnliche Induration der Umgebung auffallend blieb.

Macroglossie kam einmal als angeborenes Leiden bei einem 3 Monate alten Mädchen mit cretinistischer Schädelbildung zur Beobachtung. Sie war so bedeutend, dass die Zunge im Munde nicht Platz hatte, und das Kind sehr am Saugen behinderte. Eine starke Keilexcision bewirkte erhebliche Besserung. Die Wunde heilte prima intentione; Blutung nicht bedeutend. Das Kind ist bald darauf, unabhängig von der Operation, gestorben. Die von Herrn *C. Friedländer* vorgenommene histiologische Untersuchung ergab neben dem gewöhnlichen Befunde einer elephantiasischen Bindegewebsinduration noch eine massenhafte Anhäufung von braunem Pigment in grossen, zwischen den Bindegewebszügen und den Muskelfasern gelegenen Heerden.

Stomatitis: 6 Fälle. Vier davon (3 Kinder und 1 ältere Frau) waren einfacherer Natur; in dem fünften (5jähriges Mädchen) fanden sich tiefergreifende Schleimhautgeschwüre. Im sechsten Falle war eine Perforation des harten Gaumens zu Stande gekommen, wahrscheinlich durch scrophulöse Verschwärung. Das 16jährige Mädchen litt ausserdem an doppelseitiger Keratitis. Dagegen fand sich kein Zeichen von Syphilis. Die Behandlung aller dieser Fälle bestand in sorgfältigem Reinhalten des Mundes, Ausspülen desselben mit Kali chloric. (8:200) und Aetzungen der Geschwüre. Einmal trat nach wochenlangem, erfolglosem äusseren Gebrauch des Kali chlor. sehr schnelle Heilung ein, als dasselbe auch innerlich gegeben wurde, eine Erfahrung, die ich seitdem noch mehreremale zu machen Gelegenheit hatte.

Tonsillitis und Tonsillotomie: 17 Fälle, (8 Männer, 9 Weiber) 4 acute Anginen, 13 Tonsillotomien. Von den letzteren wurden 10 an Kindern bis zu 12, die übrigen an jüngeren Leuten von etwa 20 Jahren ausgeführt, die meisten doppelseitig.

Pharyngitis: 10 Fälle; meist chronische Formen. Bei einem 13jährigen, scrophulösen Mädchen tiefere Ulcerationen. — Behandlung in der Regel mit Lapisauspinselungen; einmal wurde

die hypertrophische Uvula resecirt. — Ein grosser Theil der unter chronischer Rhinitis aufgeführten Kranken litt gleichzeitig an Rachenkatarrh.

Ein Fall von idiopathischer Entzündung des linken Kiefergelenkes bei einem 20jährigen Mädchen wurde mit Hülfe kräftiger Jodanstriche in kurzer Zeit geheilt.

Noma wurde zweimal bei Knaben von 7 und 9 Jahren beobachtet, von denen der eine scrophulös und durch eine vorausgegangene längere Krankheit geschwächt, der andere aber kräftig und vollkommen gesund war, als sie der Wangenbrand befiel. Bei beiden kam der Process zum Stillstande, freilich in dem einen Falle erst nachdem so bedeutende Zerstörungen zu Stande gekommen waren, dass später eine grosse Plastik vorgenommen werden musste.

1. Hermann Helbig, 9 Jahr, aufgen. 31. Octbr. 72, entl. 8. Jan. 73. Plötzliche Erkrankung des kräftigen Knaben mit Anschwellung der rechten Wange und fieberhaftem Allgemeinleiden ohne bekannte Veranlassung am 27. Octbr. 72. Zwei Tage später, nach bedeutender Zunahme der Anschwellung, bildet sich ein linsengrosser schwarzer Fleck auf der Wangenhaut hart am vordern Rande des M. masseter.

Am 31. October mässig benommenes Sensorium, mässiges Fieber. Der schwarze Fleck hat sich auf den Umfang eines Zweigroschenstückes vergrössert. An der Schleimhaut ist die Gangrän der Wange weit ausgedehnter. Der der Insertion derselben am Unterkiefer benachbarte Theil ist vom zweiten Mahlzahn bis zu den Schneidezähnen in eine zähe, weisse, unempfindliche, an der breitesten Stelle $1^1/_2$ Zoll messende Masse verwandelt. Entsprechend dem schwarzen Fleck reicht die Gangrän durch die ganze Dicke der Wange.

Möglichst vollständige Entfernung der brandigen Gewebe und starke Aetzung mit Höllenstein. Am 2. November ist das Allgemeinbefinden unverändert. Geringer Fortschritt des Brandes nach hinten; nochmalige Aetzung. Am folgenden Tage abermaliger kleiner Fortschritt nach der Unterlippe hin; doch hat im Ganzen die Infiltration bedeutend abgenommen. Am 4. November beginnende Demarcation, die am 6. November vollendet ist. Am 30. November wird Patient geheilt entlassen. Es besteht nur noch eine enge, in die Mundhöhle führende Fistel. Patient kann den Mund weit öffnen.

Neue Aufnahme am 8. Jan. 73, behufs Schliessung der Fistel; dieselbe wird elliptisch umschnitten und die Wunde durch die Naht vereinigt. Heilung per primam; 17. Febr. 73 entlassen.

2. Otto Henkel, 7 Jahr alt, aufgen. 30. Octbr. 73, ein scrophulöser Knabe, machte vor kurzem eine acute, 6wöchentliche, fieberhafte Krankheit — angeblich Gehirnentzündung — durch, und kam in Folge derselben sehr herunter. In der Reconvalescenz, etwa vor vier Wochen, begann er über heftige Zahnschmerzen im rechten Oberkiefer zu klagen und bald zeigte sich ein Gangränfleck auf der Wangenschleimhaut. Der Brand erstreckte sich nach fünf Tagen durch die ganze Dicke der Wange. Lapisätzungen durch den behandelnden Arzt ohne erheblichen Erfolg gemacht: die Gangrän stand erst, als der grösste Theil der Wange zerstört war und der ganze Oberkiefer bloss lag. Fieber in der letzten Zeit geringer, Appetit etwas reger. Am 30. October Ausbrechung fast des ganzen, necrotischen Oberkiefers mit dem Elevatorium. Allmähliche Vernarbung. Am 15. November plastischer Verschluss des immer noch $4^1/_2$ Centimeter langen und $2^1/_2$ Centimeter breiten Defectes der rechten Wange durch einen seitlichen Wangen-Schläfenlappen. Patient am 25. November geheilt entlassen. —

2. Periostitis und Necrose der Gesichts- und Kieferknochen (14 Fälle. 9 M., 5 W.)

Dieselben waren veranlasst: 3mal durch Zahnkrankheiten (Wurzelperiostitis — Fistula dentis) bei Leuten in den zwanziger Jahren; 4mal durch Scrophulose (Kinder von 4—13 Jahren); 1mal durch Noma (7jähriger Knabe); 6mal war die Aetiologie unbekannt (Individuen von 8—66 J.).

Die Necrosen infolge von Affectionen der Zähne betrafen zweimal den Unterkiefer und einmal den Gaumen: unbedeutende Fälle, die nach Extraction des kranken Zahnes und der Sequester rasch heilten. Eine Anzahl gleicher Affectionen sind in der Rubrik »Zahnkrankheiten« mit inbegriffen.

Was die Kranken der zweiten Abtheilung anlangt, so ist die Krankengeschichte des einen von ihnen (Theodor Püttmann) unter Caries des Proc. mastoideus und des Calcaneus bereits mit-

getheilt. Die einer zweiten s. unten. In den beiden übrigen Fällen handelte es sich um die gewöhnliche, scrophulöse Periostitis mit Necrose am untern Orbitalrand. 3 Kranke wurden geheilt, 1 mit bestehender Fistel entlassen.

In den 6 Fällen von Knochennecrosen unbekannter Aetiologie betraf die Erkrankung einmal den Proc. nasal. maxill. super. bei einem 66jährigen Manne und bestand hier gleichzeitig Necrose des Thränenbeines. Extraction der Sequester. Heilung. Die übrigen 5 Fälle beziehen sich auf den Unterkiefer. Der eine Kranke, ein 45jähriger Mann, starb wenige Monate nach der Sequesterextraction an peracut verlaufender Lungentuberculose. Ein zweiter Fall, ebenfalls bei einem Mann in den 40er Jahren, zeichnete sich durch sehr bedeutende Anschwellung und hochgradige Erweichung des Kiefers aus. Es fanden sich mehrere kleinere, nicht eigentlich eingekapselte Sequester, die mit Hülfe des Raspatoriums und zum Theil des scharfen Löffels entfernt wurden, worauf die Heilung eintrat. Wir haben mehrmals Gelegenheit gehabt hochgradige Knochenerweichungen gerade des Unterkiefers bei ostitischen und osteomyelitischen Processen zu beobachten. Der Process kann so weit gehen, dass sich der Knochen wie Gummi elasticum verbiegen lässt und geradezu den Anschein einer Continuitätstrennung giebt. Bei genauerer Untersuchung findet man dann, dass die anomale Beweglichkeit nicht an einer beschränkten Stelle stattfindet, sondern dass man sie an einem mehr oder weniger ausgedehnten Theile des Kiefers in jedem Punkte hervorbringen kann.

Zweimal trat der am Unterkiefer im Ganzen doch seltene Fall einer vollständigen Einkapselung der Necrose ein. Das eine Mal war eine typische Necrotomie mit Aufmeisselung der Capsula sequestralis nothwendig (13jähriger Knabe, Ursache wahrscheinlich ein Trauma), und wurde ein 2 Centim. langer, dicker, corticaler Sequester aus dem horizontalen Theile des linken Unterkiefers extrahirt. Das andere Mal konnte von einer ziemlich weiten Cloake vom Munde aus der grosse Sequester mit Raspatorium und Kornzange stückweise entfernt werden. Genauere Notizen liegen über folgende beiden Beobachtungen vor:

1. Fast totale Necrose des Oberkiefers. Extraction, Heilung. Amalie Appelt, 13 Jahr, angeblich früher gesund, erkrankte vor einem Jahre mit Schmerzen der Zähne im rechten Oberkiefer, welche der Reihe nach ausfielen; gleichzeitig schwoll die ganze rechte Gesichtshälfte stark an. Ein Vierteljahr später Aufbruch eines Abscesses unter dem rechten Auge, wonach eine Fistel zurückblieb. Aufnahme in die Klinik am 22. Jan. 73. Extraction fast des ganzen necrotischen Oberkiefers vom Munde aus in 3 Stücken; später noch ein kleiner Sequester auf demselben Wege entfernt.

Ein Jahr darauf scrophulöse (käsige) Periostitis des linken untern Orbitalrandes mit Aufbruch. Heilung nach Ausschaben mit dem scharfen Löffel.

Ende 74 Patientin gesund und kräftig. Defect sehr verkleinert, Störung der Sprache gering.

2. Eingekapselte Necrose des rechten Ramus horizontalis des Unterkiefers. Extraction. Heilung. Minna Kaiser, 12 Jahr. Vor 5 Jahren, nach heftigen Zahnschmerzen auf der rechten Seite des Unterkiefers, allmählich zunehmende Schwellung der Backe und Aufbruch am Hals hinter dem Angulus maxillae und in den Mund; Entleerung einer Anzahl kleinerer Sequester. Allmähliche Ausbildung einer Kieferklemme und einer bedeutenden Deformität des Unterkiefers, der auf der gesunden, linken Seite stark abgeflacht, auf der rechten stark gewölbt verläuft, so dass das Kinn mit der ganzen untern Hälfte des Gesichts stark nach rechts verschoben erscheint. Starker foetor ex ore. Mund kann nur 1 Centm. weit geöffnet werden. Bei der Aufnahme besteht die Fistel am Hals fort; vom Mund aus wird am Ramus horizontalis, nahe dem Angulus maxillae, durch eine Cloake ein grösserer Sequester gefühlt. — Am 18. Juni Lockerung desselben durch Elevatorien und Extraction in 9 Stücken. Ausschaben der Fistel; Drainrohr von ihr aus bis in den Mund gelegt. Heilung. Kieferklemme gebessert.

3. Zahnkrankheiten (394 Fälle).

Die ambulatorische Behandlung von 394 Mund- und Zahnkranken (Stomatitis; durch scharfe Zahnfragmente entstandene Geschwüre; Caries dentium; Angina dentaria; Wurzel-

periostitis; Parulis; Fistula dentis) mit Einschluss einer kleineren Reihe meist unbedeutender Kiefernecrosen, die durch Wurzeleiterungen veranlasst waren, wurde fast ausschliesslich von Herrn Dr. *Holländer*, Privatdocenten für Zahnheilkunde, in besonderen Stunden im Auditorium der chirurgischen Klinik geleitet.

4. Ozaena und Rhinitis (57 Fälle).

Ozaena: 21 Fälle (6 M., 15 W.), davon 5 scrophulösen, 16 syphilitischen Ursprungs.

Bereits in meiner kleinen Arbeit: »Ueber den Gebrauch des scharfen Löffels bei Behandlung von Geschwüren« (Halle, Lippert'sche Buchhandlung 1872) habe ich auf die glücklichen und gegenüber der allbekannten Wirkungslosigkeit der hergebrachten Mittel geradezu überraschenden Erfolge aufmerksam gemacht, welche von uns durch eine energische, locale Behandlung der scrophulösen und syphilitischen Formen der Ozaena erreichen wurden. Allerdings basirte meine damalige Mittheilung nur auf der kleinen Zahl von 7 einschlägigen Fällen, welche sämmtlich rasch zur Heilung gebracht worden waren. Seitdem haben sich unsere Erfahrungen beträchtlich erweitert, und die stattliche Anzahl von 21 im Jahre 1873 behandelten Ozaenakranken, die fast sämmtlich den schwereren Formen zuzurechnen sind, beweist zur Genüge, dass unser Beobachtungsmaterial ein hinreichend grosses war, um einigermaassen sichere Schlüsse zu gestatten.

Die raschen und so gut wie niemals ausbleibenden Erfolge der Behandlung aller möglichen Formen scrophulöser, lupöser und syphilitischer Haut- und Schleimhautulcerationen musste den Gedanken nahe legen, dieselben Mittel, welche uns dort so oft zum Ziele geführt hatten, den scharfen Löffel und den Höllensteinstift, auch in der Nasenhöhle anzuwenden. Gleich die ersten Versuche waren, wie schon erwähnt, vom entschiedensten Erfolge gekrönt, und haben wir keine Veranlassung gehabt, nachträglich etwas Wesentliches an der Behandlungsmethode zu ändern.

Am meisten in die Augen springend ist der Erfolg, gerade in den schwersten Fällen, wo der fortschreitende ulceröse Zerfall der Schleimhaut schon zur cariösen und necrotischen Zerstörung des knöchernen Gerüstes der innern Nase geführt hat, und wo die mit Jauche durchtränkten Knochen und die mit gangränösen Schleimhautfetzen gemischten festen Borken durch den bekannten penetranten Gestank die Intensität der Erkrankung schon von weitem erkennen lassen. Wie schwer die Borken sich aufweichen und entfernen lassen, wie sie sich trotz aller Douchen und Schnupfwässer immer von neuem bilden, wie langsam die spontane Abstossung der erkrankten Knochen von statten geht, ist zu bekannt, als dass darüber noch ein Wort zu verlieren wäre, ebenso wie es selbstverständlich ist, dass in dem so äusserst unregelmässigen Bau des Siebbeins, der dasselbe einer localen Behandlung gleich unzugänglich macht, wie seine versteckte Lage, ein Hauptgrund für die Wirkungslosigkeit der hergebrachten Therapie gesucht werden muss.

Allen daraus sich ergebenden Indicationen genügt die Behandlung mit dem scharfen Löffel auf die kürzeste und radicalste Weise.

Der Kranke wird sitzend nur leicht chloroformirt, so dass er zwar den Schmerz weniger fühlt, die Reflexthätigkeit aber nicht ganz aufgehoben wird; sein Kopf muss stark vornübergebeugt gehalten werden, um möglichst alles Hinablaufen des Blutes in den Nasenrachenraum zu verhüten.*) Darauf geht man mit dem scharfen Löffel in die Nasenhöhle ein und räumt mit kräftigen

*) Die von *Rose* angegebene sehr brauchbare Methode der Operation bei hängendem Kopf wird nun auch die tiefe Narcose gestatten. Anm. während der Correctur.

drehenden, schabenden und reissenden Bewegungen die abgestorbenen und kranken Knochen, die Borken, gangränösen Schleimhautreste und schlechten Granulationen heraus.

Die Blutung ist bei dieser Procedur meist ziemlich heftig, ohne indessen, so weit unsere Erfahrungen reichen, jemals andere Maassnahmen als die Irrigation mit kaltem Wasser nothwendig zu machen. Nach ihrer Stillung haben wir in den meisten Fällen noch eine energische Aussätzung der ganzen Nasenhöhle mit dem Höllensteinstift folgen lassen.

Die Reaction auf den Eingriff war stets nur eine unbedeutende und rasch vorübergehende. Sie beschränkte sich auf eine mehr oder weniger starke ödematöse Schwellung, die entweder nur die Gegend der Nasenwurzel einnahm oder sich auch auf die Augenlider und einen Theil des Gesichts ausdehnte. Nur einmal findet sich auch eine Hervortreibung des Augapfels notirt. Dieses Oedem tritt meist sehr rasch ein, ist gewöhnlich am Abend des Operationstages schon deutlich ausgesprochen und hat am folgenden Tage seinen Höhepunkt erreicht. Unter Bleiwasserumschlägen schwand es stets im Laufe von längstens einer Woche. Auch die febrile Reaction war, wo sie überhaupt eintrat, stets gering.

Für die Erklärung der günstigen Wirkung des Verfahrens kommen wohl verschiedene Momente in Betracht. Zunächst die radicale Entfernung aller faulenden, die gesunde Nachbarschaft immer weiter inficirenden Borken und Gewebstrümmer, aller todten oder doch lebensunfähigen Knochenreste, aller jauchenden und zerfallenden Granulationen, mit einem Worte, die Verwandlung des jauchenden Geschwürs in eine vergleichsweise reine Wunde. Auf der andern Seite möchte ich aber auch auf die rein physikalische Gestaltsveränderung der eiternden Fläche ein besonderes Gewicht legen. Es kann nicht fehlen, dass die energische Handhabung des scharfen Löffels eine Wundhöhle von weit einfacherer Gestalt und weit glatteren Begrenzungen zurücklässt, als sie die Ungunst der natürlichen anatomischen Verhältnisse früher bedingt hatte. Die papierdünnen Knochenblättchen, welche der ulcerirten Schleimhaut des Labyrinthes als Stütze dienten, leisten, auch wenn sie durch den Krankheitsprocess noch nicht völlig des Zusammenhanges mit gesund gebliebenen Theilen beraubt waren, den Manipulationen mit dem Löffel keinen Widerstand, und so werden die vielfachen Buchten und Höhlen, welche den Abfluss der Secrete hinderten und die Borkenbildung und Zersetzung begünstigten, beseitigt, und in gleicher Weise dem Eiter der Abfluss, wie der reinigenden Douche der Zugang erleichtert. Dabei muss auch hier hervorgehoben werden, dass die gesund gebliebenen Theile sich in Bezug auf ihre Festigkeit hinreichend von den kranken unterscheiden, um bei einiger Aufmerksamkeit von Seiten des Arztes die Möglichkeit zu gewähren, die Einwirkung des Löffels in der gewünschten Weise zu beschränken.

Es erhellt aus dem Gesagten von selbst, dass gerade in den Fällen ausgedehntester Zerstörung des knöchernen Gerüstes der innern Nase die Bedingungen für die Ausheilung durch den Eingriff sich am günstigsten gestalten. Je weniger von den Muscheln, der Nasenscheidewand dem Siebbein intact geblieben ist, um so einfacher wird die Wundhöhle, um so glatter ihre Wandungen, um so zugänglicher therapeutischen Maassnahmen aller Art und um so rascher wird die Vernarbung erfolgen können. Wir werden uns daher nicht wundern dürfen, wenn wir aus den Krankengeschichten lernen, dass rasche Heilungen bei den schweren, langsamere bei den leichteren Fällen die Regel bildeten.

Die weitere Behandlung hat vor allen Dingen die Aufgabe, die Entstehung neuer Borken zu verhüten, unter denen neue Zersetzungen und neue Ulcerationen eintreten könnten. Zu diesem Zweck wird die Nasenhöhle mit in Carbolöl (1 : 10) getauchten Wundwattebäuschen tamponirt, die behufs leichterer Entfernung an Fäden gebunden sein können. Mit jedem Verband-

wechsel, welcher anfangs mindestens zweimal täglich erfolgen muss, wird eine reinigende und desinficirende Irrigation der Wundhöhle verbunden.

Bei nachlassender Reaction und fortschreitender Benarbung wird der Verband nur einmal täglich erneuert, schliesslich das Carbolöl durch einfaches Olivenöl oder, je nach Bedürfniss, durch eine milde oder leicht reizende Salbe (Hydrarg. oxydat. rubr. etc.) ersetzt, eventuell zuletzt zur Bequemlichkeit der Kranken die Tamponade der Nase mit Oelwatte nur noch Nachts gemacht. Einzelne Kranke lernen es recht gut, die kleine Manipulation sich selbst zu besorgen. Intercurrent können die granulirenden Flächen mit Höllensteinlösungen u. dergl. bestrichen werden.

Bei dem beschriebenen Verfahren, mit welchem eine allgemeine antisyphilitische Behandlung in der Regel zu verbinden sein wird, gelingt es in einer grossen Reihe von Fällen, die Ozaena als solche in wenigen Wochen zu beseitigen. Zuweilen führt aber doch erst eine ein- oder mehrmalige Wiederholung des Ausschabens zum Ziel, sei es, dass das erste Mal nicht alles Kranke entfernt wurde, sei es, dass die localen Verhältnisse eine wirksame Nachbehandlung unmöglich machten. Immerhin muss hervorgehoben werden, dass Recidive der Ozaena, unsern Erfahrungen nach, bei dieser Behandlung zu den Seltenheiten gehören. — Waren die Schleimhautdefecte bedeutend, so kann freilich noch ziemlich lange eine granulirende Höhle zurückbleiben, da die dem Knochen entspriessenden Fleischwärzchen nicht im Stande sind, durch ihre Contraction zur Verkleinerung der Wundfläche etwas erhebliches beizutragen, und die straff angeheftete Schleimhaut der Nachbarschaft ohnehin nur schwer einem solchen Narbenzug folgen würde.

In der sehr grossen Mehrzahl der Fälle werden die geschilderten Maassnahmen genügen, um auch der hartnäckigsten und inveterirtesten ulcerativen Processe der innern Nase Herr zu werden, und nur ausnahmsweise wird man dazu schreiten müssen, sich einen bequemeren und weiteren Zugang zu dem Krankheitsheerd zu verschaffen, als ihn die Nasenlöcher gewähren. Ich gebe gern zu, dass man dann besser thut, mit *Rouge* (Bulletin de la société médicale de la Suisse romande 1872, No. 10 u. 11. 1873, No. 1. 1874, No. 10. — Centralblatt für Chirurgie 1875, No. 1) vom Munde aus Oberlippe und Nase vom Knochen abzupräpariren und nach oben zu schlagen, als nur die temporäre Trennung der ganzen knorpligen Nase von ihrer Insertion vorzunehmen und sie später wieder anzunähen, wie es *Volkmann* früher einmal zum Zweck der Entfernung eines Sequesters gethan, der zu gross war, um auf dem gewöhnlichen Wege extrahirt werden zu können. (Siehe *Schede*, Ueber den Gebrauch des scharfen Löffels, pag. 52.) Durch das Verfahren von *Rouge* wird eben jede Narbe im Gesicht vermieden. Für durchaus ungerechtfertigt halte ich es aber, die *Rouge*'sche Operation, wie dieser Autor will, in jedem Falle dem Evidement der Nasenhöhle als Präliminaract vorauszuschicken. Sie würde in der Regel nur als eine ganz überflüssige Erschwerung des Eingriffs zu betrachten sein.

Aus der Zahl der 17 schweren Ozänen (16 syphilitische, 1 scrophulöse), welche in der besprochenen Weise behandelt wurden, theile ich folgende Krankengeschichten als Paradigmen mit.

1. Friederike Fressdorf, 19 Jahr. Syphilis congenita, Ozaena. Zerstörung der Weichtheile der Nase. Rhinoplastik. Ozaena seit Pfingsten 72 bestehend. Wiederholte Ausstossung grösserer und kleinerer Knochensplitter. Totale Zerstörung des Septums. Am 17. u. 22. Juni 73 Ausschabung mit folgender Lapisätzung. Die Nase bildet nur eine einzige grosse Höhle. Am 14. Juli fast völlig geheilt entlassen. Dauernde Heilung am 31. Octbr. 74 constatirt. Siehe Genaueres pag. 67, Beob. 1.

2. Friedrich Jänsch, 42 Jahr, aufgen. 7. Novbr. 73, Vater von sieben gesunden Kindern, leugnet jede Ansteckung. Seit zwei Jahren Ozaena. Nasenrücken stark eingesunken, Septum fast ganz zerstört, Nasenhöhle mit fest adhärirenden Borken erfüllt. Weichtheilulceration am rechten untern

Augenlid. Zahlreiche charakteristische Narben an Rücken und Extremitäten. Inunctionscur, Aetzung des Geschwürs am untern Augenlid, Ausschaben der Nase mit folgender energischer Aetzung. Nachbehandlung in gewöhnlicher Weise mit Oeltampons. Aetzung nach vier Wochen in milderer Weise wiederholt. Bei der Entlassung, 14 Tage später, stellt der Nasenraum eine einzige, grosse, mit guten Granulationen ausgekleidete Höhle dar. — Ein Jahr später kein Recidiv, obschon die Uebernarbung des Inneren der Nase noch nicht vollendet und Patient noch immer genöthigt ist, Nachts den Oeltampon anzuwenden, um keine Borkenbildung aufkommen zu lassen. — An den noch nicht übernarbten Stellen gute Granulationen. Secretion mässig; kein übler Geruch. —

3. Margarethe Brandt, 11 Jahr. Juli 72 bis Februar 73. Schwere scrophulöse Ozaena hauptsächlich der linken Nasenhöhle; Nase sehr geschwollen und geröthet. Bedeutende Zerstörung der Knochen an der äusseren Wand; Highmorshöhle so weit eröffnet, dass der Finger von der Nase aus eingeführt werden kann; blossliegender Knochen am Oberkiefer. — In der Nasenhöhle vielfache kleine, wie folliculäre, Geschwüre; profuse stinkende Secretion. Dreimalige Ausschabung, zuletzt noch mit Ausbrechung eines zweigroschengrossen Sequesters vom Oberkiefer. Vollständige Heilung ohne äussere Difformität, nach Nachrichten vom November 74 bis jetzt anhaltend.

4. Amalie Weissborn, 39 Jahr. Ozaena syphilitica, Ausschabung. — Patientin vor vier Jahren inficirt; vor drei Jahren Beginn der Ozaena. Am 28. Juni 73: mässige Auftreibung der Nasenbeine, fötider Ausfluss, starke Borkenbildung in der Nase. Septum osseum und untere Muscheln zerstört, Nase übrigens nicht deformirt. Am 28. Juni und 23. Juli sehr energische Ausschabungen mit nachfolgender, typischer Behandlung. Stillstand der Zerstörung, aber keine vollständige Verheilung; es bleibt eine granulirende Fläche, Neigung zu Borkenbildung und mässiger, geruchloser Ausfluss. Im October Auspinselungen mit starken Höllensteinlösungen, die Februar 74 wiederholt werden. Endlich Ausstopfungen der Nase mit Oelwatte, später mit Watte, welche mit rother Präcipitatsalbe bestrichen ist. Fast vollständig vernarbt 11. März 74.

5. Frau Eckstein, 56 Jahr, aufgen. 6. Febr. 73. Seit zwei Jahren inficirt; vor einem Jahre Beginn der Ozaena mit gleichzeitigem Auftreten ulcerirender Gummigeschwülste an Kopf und Schienbeinen. Trotz Schmiercuren und Jodkali immer weiter um sich greifende Zerstörung. Auch eine von einem andern Arzte vorgenommene Aetzung hat keinen Erfolg. Verlust der ganzen knöchernen, knorpligen und häutigen Nase. Die Ulceration hat sich dann auf die Oberlippe fortgesetzt und ist in den Mund durchgebrochen. Weitere Ulcerationen an der Glabella und beiden untern Augenlidern. Rechts Pes equinus infolge von ausgedehnten Narben an der hintern Seite des Unterschenkels. —

Am 6. Febr. 73. Auslöffelung sämmtlicher Ulcerationen mit folgender Aetzung. Granulationen auffallend weich und schlottrig, wie bei scrophulösen Affectionen. Sofortiger Stillstand der Ulceration und Beginn der Benarbung. Nachbehandlung von anderer Seite geleitet, wohl ohne gehörige Consequenz; daher schon am 8. März nochmalige Aetzung der Geschwüre an Oberlippe, den Augenlidern und der rechten Wange nöthig. Behandlung leider vor erfolgter Benarbung aufgegeben; daher abermals Borkenbildung, fötider Geruch, Weitergreifen der Ulcerationen. Rechtes unteres Augenlid ganz zerstört, so dass das Auge nicht mehr geschlossen werden konnte, sich mit Geschwüren bedeckte und erblindete. — Neues Evidement 10. Febr. 74. Patientin blieb jetzt in unserer Behandlung und war nach zwei Monaten völlig geheilt. — Ein Jahr später noch keinerlei Recidiv. —

Die übrigen Fälle schliessen sich eng an das eine oder andere der angeführten Beispiele an. Es genüge zu bemerken, dass in allen Fällen die Heilung erreicht wurde, und dass von 17, deren fernere Schicksale ich bis Ende 74 verfolgen konnte, nur ein Kranker ein wirkliches Recidiv bekommen hat.

Bei den übrigen 4 Patienten (2 M., 2 W.) handelte es sich um scrophulöse Ozaenen leichterer Art mit nur oberflächlichen Geschwüren. Zerstörungen von Knochen hatten entweder niemals stattgefunden, oder waren zur Zeit ihres Eintritts in die Behandlung schon ausgeheilt. Man beschränkte sich daher auf die einfache Ausätzung der Nasenhöhle mit Höllenstein in Substanz. Die Kranken pflegen den ziemlich heftigen Schmerz ohne Narcotisirung auszuhalten, obwohl der Lapisstift mit einer gewissen Kraft gehandhabt werden muss, um die noch etwa vorhandenen Borken zu durchdringen und die schlechten Granulationen der Geschwüre zu zerreiben und zu zerbohren. Die dadurch erregte Blutung ist meist gering, die Reaction meist unbedeutend, zu-

weilen aber ebenso stark, wie nach der Ausschabung. Dass es selten gelingt, durch eine einzige Aetzung dem geschwürigen Process Stillstand zu gebieten, und dass daher schnelle Heilungen hier schon seltener beobachtet werden, ergiebt sich aus dem oben Gesagten von selbst.

1. Karras, cand. mathem., 22 Jahr, Ozaena scrophulosa seit dem 12. Jahre: übelriechender Ausfluss, Borken, Schwellung der Nasenwurzel, gänzlicher Verlust des Geruchs. Vom 2. Mai bis 25. August dreimalige energische Ausätzung mit dem Lapisstift; in der Zwischenzeit zweimal täglich Nasendouche mit Kalihyperm.-Lösung. Am 25. August geheilt entlassen. Heilung vor kurzem als dauernd constatirt.

2. Frau Mittreiter, 28 Jahr. Ozaena scrophulosa. Beginn derselben vor 4 Monaten, bisher vergebliche Behandlung mit der Nasendouche. Mässig übelriechender Ausfluss, häufiges Nasenbluten, harte, stinkende Borken. Nasenwurzelgegend namentlich rechts beträchtlich geschwollen. Aufgen. den 9. Juli 73. Energische Aetzung mit dem Stift. Dabei wird eine lochförmige Zerstörung des rechten Nasenbeins constatirt, der Stift dringt durch dasselbe bis unter die Haut. Rasche Besserung und Abschwellung. Nachbehandlung mit Ausfüllen der Nase mit Oelwatte, später mit Tampons von Watte und Ung. praecip. rubri; ausserdem Nasendouche. Aetzung bei Stillstand der Heilung noch zweimal, weniger intensiv, wiederholt. Völlig geheilt am 10. Dec. Bestand der Heilung im Nov. 74 constatirt.

Daran schliessen sich

2. 36 Fälle einfacher Rhinitis, grösstentheils bei scrophulösen Individuen; und zwar finden sich notirt: achtmal Eczema narium (Patienten zwischen 6 und 19 Jahren); 25 mal chronische, katarrhalische Rhinitis (viermal mit habituellem Erysipel); dreimal Abscesse der Nasenscheidewand (2 furunkulöse, 1 nach Contusion entstandener).

Bei weitem die meisten dieser Kranken hatten das 20. Lebensjahr nicht überschritten.

Die Behandlung bestand bei den Eczemen in starken Höllensteinätzungen und den gebräuchlichen Salben; bei den chronischen, mehr katarrhalischen Entzündungen, die entweder mit leichter Geschwürsbildung oder blos mit starker Schwellung und Secretion einhergingen, in Auspinselungen mit Höllensteinlösungen (1:10—20) oder mit rother Präcipitatsalbe bei gleichzeitigem Gebrauch der Nasendouche. In der klinischen Praxis wurden zu der letzteren die üblichen Adstringentia oder Salzwasser, in der Privatpraxis wohl auch Alaunmolken oder weilbacher Wasser verwandt. Soweit sich das bei diesen lediglich poliklinisch und ambulatorisch behandelten Kranken eruiren liess, wurde überall Heilung oder doch Besserung erzielt.

C. Affectionen der Nerven im Gesicht.

(4 Fälle. 3 M., 1 W.)

Ein Fall von mimischem Gesichtskrampf bei einem 21jährigen Manne wurde einem Electrotherapeuten zur Behandlung überwiesen.

Eine ziemlich heftige Neuralgie des Nerv. maxill. infer. bei einem 45jährigen Manne wurde mit vor der Hand gutem Erfolg palliativ mit Veratrinsalbe u. dergl. behandelt. Das weitere Schicksal des Patienten blieb unbekannt.

Zwei Fälle von Neuralgia nervi infraorbitalis dextri (1 M., 1 W.) — Bei dem 24jährigen Manne ging der Schmerz von den hinteren Backzähnen aus. Einreibungen von Veratrinsalbe schafften ihm Erleichterung. Die andere Kranke wurde durch die Neurectomie nach der von *Wagner* angegebenen Methode zeitweise geheilt, bekam aber nach einem Jahre ein Recidiv.

Friederike Schröter, 47 Jahr, aus Almsdorf, aufgen. 10. Febr. 73. Die sonst gesunde Frau empfand zum ersten Male in ihrem 23. Jahre, als sie sich nach angestrengter Feldarbeit einem starken Luftzug ausgesetzt hatte, heftige, zuckende Schmerzen in Brust und Arm der rechten Seite. Die seitdem häufig wiederkehrenden Anfälle erstreckten sich anfangs nur auf den Unterarm, verbreiteten sich aber bald auf den Oberarm und den Nacken, und einige Monate später auch auf die rechte Gesichtsseite. Die Schmerzen schienen im oberen Augenzahn zu beginnen und strahlten von da in den Oberkiefer und die Wange aus. Im nächsten Jahre gesellten sich hiezu noch heftige klonische Muskelzuckungen, Ameisenkriechen, Taubheit und Verlust des Wärmegefühls im rechten Arm. Im Uebrigen keine Störung der willkürlichen Bewegungen; doch hatte die Kraft derselben etwas abgenommen. Nach einiger Zeit blieben die Gesichtsschmerzen ganz aus, um erst nach 3 Jahren mit gesteigerter Heftigkeit wiederzukehren. Sie dauerten jetzt länger als früher; nur während der Menstruation fand ein Nachlass statt. Patientin war von nun ab nie wieder frei von Anfällen, wenn schon dieselben im Laufe der Jahre etwas seltener eintraten und der Schmerz nicht so intensiv war wie früher. Erst im vergangenen November erreichten sie, angeblich nach einem heftigen Aerger, wieder eine solche Höhe, dass Patientin veranlasst wurde, eine nachhaltige Hülfe zu suchen.

Bei ihrer Aufnahme ist Patientin leidlich genährt und sonst gesund. In meist kurzen, $^1/_4$—$^1/_2$stündigen Zwischenräumen wird sie auf der rechten Seite des Gesichts von sehr heftigen neuralgischen Schmerzen befallen, welche vom oberen Eckzahn ausgehen und sich unter gleichzeitigen krampfhaften Contractionen der rechtsseitigen Gesichtsmuskeln über die ganze Gesichtshälfte verbreiten (Blepharospasmus). Die Anfälle sind häufiger beim Kauen und Sprechen, als bei völliger Ruhe. Am 12. Febr. Resection des nerv. infraorbitalis. In den ersten Tagen traten noch ab und zu neuralgische Anfälle von geringer Heftigkeit auf, welche jedoch bald ganz nachliessen. Patientin am 22. Febr. geheilt entlassen.

Am 23. März stellt sie sich wieder vor. Die Anfälle sind vollständig ausgeblieben. Leider hatte nur die Heilung keinen Bestand. Nachrichten vom Januar 75 bekunden, dass etwa 1 Jahr nach der Operation die Schmerzen wieder von neuem begonnen haben, und zuweilen sehr heftig werden. Am Arm ist der Zustand immer noch der alte. —

D. Neubildungen des Gesichts, der Nasen- und Mundhöhle sowie der Kiefer.

(134 Fälle.)

1. Lupus.

Von 20 mit Lupus behafteten Kranken (10 M., 10 W.) litten 11 an der gewöhnlichen Form des Lupus exulcerativus; zweimal hatten die Geschwüre einen ausgesprochen serpiginösen Charakter; zwei Fälle sind als Lupus hypertrophicus bezeichnet. Die übrigen 5 Kranken zeigten sehr diffuse lupöse Infiltrationen der Gesichtshaut, die mit starker Gefässneubildung und Auflockerung des Gewebes einhergingen, bei denen es aber fast nirgends zu eigentlicher Geschwürsbildung gekommen und auch die narbige Schrumpfung noch relativ unbedeutend war.

Was das Alter der Kranken betrifft, so befanden sich im

1.	bis	10.	Jahre . . .	1
11.	„	20.	„ . . .	9
21.	„	30.	„ . . .	6
31.	„	36.	„ . . .	4
				20

Leider ist in den Krankengeschichten nicht überall die Zeit angegeben, zu welcher das Leiden seinen Anfang nahm; doch scheint derselbe vorzugsweise in das zweite Jahrzehnt des Lebens gefallen zu sein. Als frühester Termin wird das vierte, als spätester das zweiunddreissigste Jahr bezeichnet.

Sitz der Erkrankung war in allen Fällen das Gesicht, je einmal gleichzeitig Hals und Nacken, Oberarm oder Oberschenkel.

Die grosse Mehrzahl der Kranken war im Uebrigen gesund und frei von Constitutionsanomalien; viermal liessen sich indessen unzweifelhafte Symptome von Scrophulose und bedeutende Schwellungen der Halsdrüsen constatiren. Bei einem dieser Patienten, welcher neben Lupus des Gesichts auch an einem ausgedehnten serpiginösen Lupus des Oberschenkels, freilich aber auch gleichzeitig an Caries des Calcaneus derselben Seite litt, fanden sich auch die Lymphdrüsen der Weiche geschwollen und zum Theil vereitert. (S. Bernhard Loscher unter Caries calcanei.) Ein zweiter Fall, wo Lungentuberkulose, Ozaena scrophulosa mit schweren Knochenzerstörungen, sowie Caries der Fusswurzel zu Lupus des Gesichts sich gesellten, ist schon auf pag. 191 kurz erwähnt.

Die im Ganzen seltene Entwickelung eines Cancroids auf altem Lupusboden kam einmal bei einem 36jährigen Manne zur Beobachtung, der seit seinem neunten Jahre an Lupus der Schläfengegend erkrankt war. (Carl Schneller, s. unter Gesichtskrebs.) — —

Die Behandlung des Lupus war in allen Fällen die bekannte, von Prof. *Volkmann* in der halleschen Klinik eingeführte und von ihm in seinen klinischen Vorträgen beschriebene, und haben wir keine Veranlassung gehabt, von ihr wieder auf eine der älteren Methoden zurückzugreifen. Das Abschaben der ganz lupös entarteten und erweichten Theile mit dem scharfen Löffel, die multiple Scarification der diffus und weniger intensiv erkrankten Partien mit schmalklingigen, spitzen Messern und nachfolgender Abreibung mit dem Höllensteinstifte, haben uns immer wieder Resultate erreichen lassen, wie sie nach zahlreichen früheren Erfahrungen mit keinem der bisher bekannt gewordenen Mittel zu erzielen sind. Vollkommene Entfernung alles zur Heilung untauglichen, vollkommene Schonung alles dessen, was sich noch erhalten lässt, intensive und unmittelbarste Einwirkung auch auf die ganz diffus infiltrirten Theile bis in jede Tiefe, absolute Sicherheit des unmittelbaren Erfolges, sehr geringe, glatte und weiche Narben — bilden die grossen Vorzüge des in Rede stehenden Verfahrens.

Wie es scheint, so hat man sonderbarerweise die ersten Empfehlungen dieser Methode durch Prof. *Volkmann* selbst hie und da so aufgefasst, als werde von ihm auch das Vorkommen von Recidiven in Abrede gestellt. Doch hat er nie daran gedacht dies zu behaupten. Auch nach der Auslöffelung und Stichelung treten, wie nach allen anderen bisher versuchten Behandlungsweisen, früher oder später örtliche Recidive in der Mehrzahl der Fälle ein, und wird eine Wiederholung des Verfahrens nothwendig.

Ob es nicht vielleicht gelingen mag durch die Verödung der zahlreichen Blutgefässe, welche beim Sticheln durchtrennt werden, die Recidive hinauszuschieben und weniger intensiv zu gestalten, und vielleicht den Verlauf des Lupus dadurch abzukürzen, dies sind Fragen, die ohne eine auf grosse Zahlen basirte, durch lange Jahre fortgeführte vergleichende Statistik überhaupt nicht zu entscheiden sind. Uns scheint es so, als wenn in der Regel auch in den hartnäckigsten und schlimmsten Fällen jede Anwendung der Methode nicht nur einen sofortigen Stillstand, sondern auch eine länger anhaltende Besserung des ganzen Zustandes herbeiführe, so dass doch oft die Recidive gutartiger, die Pausen bis zu dem nächsten Rückfall länger werden. Fälle, wo die Recidive immer wieder mit fast gleicher Schnelligkeit auftreten, kommen selbstverständlicherweise vor.

Die mikroskopischen Untersuchungen der ausgeschabten Lupusmassen bestätigten, so oft sie wiederholt wurden, stets die *Friedländer*'schen Befunde.*)

*) Ich kann bei dieser Gelegenheit eine kurze Bemerkung über eine jüngst von Leipzig aus (*Essig*, pathologisch-histologische Untersuchungen über Lupus, Archiv der Heilkunde, 1874, Jahrg. 15, pag. 404—16), veröffent-

Ueber die bei Lupuskranken ausgeführten plastischen Operationen (1 Stomatoplastik, 1 Rhinoplastik, 1 Blepharoplastik) s. unter diesen.

2. Gutartige Geschwülste.

Atherome des Gesichts wurden sechsmal exstirpirt. Sie sassen an Wange, Oberlippe, Schläfengegend und unterem Augenlid. Der Inhalt war in allen Fällen ein weicher, breiiger, selbst flüssiger; der Balg sehr zart und fein, so dass die Exstirpation eine mühsame war. Feste Hornkugeln, wie bei den Kopfatheromen, kommen bei denen des Gesichts wohl überhaupt nicht vor.

Von 3 Dermoiden sassen 2 als kaffeebohnengrosse Geschwülste im oberen äusseren Theil der Orbita, von wo sie nach Spaltung der Augenbraue exstirpirt wurden. Beide enthielten Haare; die Trägerinnen waren kleine Mädchen von 3 und 4 Jahren.

Das dritte war wenig grösser, enthielt ebenfalls Haare und wurde einem Manne von 27 Jahren vom innern Augenwinkel excidirt.

Colloidcysten der Lippen: 2 Fälle (2 Weiber.). Sie wurden bei Mädchen von 20 und 26 Jahren beobachtet, eine an der Unterlippe, die andere an der Oberlippe; beide von der Grösse einer kleinen Kirsche. Ueber der ersteren war die Schleimhaut ulcerirt und die Umgebung so infiltrirt, dass das Ganze fast das Aussehen eines primären Lippenschankers hatte. Sie wurde durch Incision und starke Aetzung geheilt. Die andere wurde exstirpirt.

Eine Oberkiefercyste, ausgegangen von Wurzelperiostitis eines cariösen Backzahns, wurde in der gewöhnlichen Weise mit Resection eines Theiles ihrer Wandung geheilt. Sie zeichnete sich durch die immerhin ungewöhnlich starke »Aufblähung« des Kiefers aus:

Louise Gerhardt, 26 Jahr, aufgen. 13. Sept. 73, hat seit drei Jahren eine Anschwellung des linken Oberkiefers in der Gegend der Fossa canina sinistra über dem cariösen 1. Molaris bemerkt. Die Anschwellung ist continuirlich so gewachsen, dass gegenwärtig das Gesicht dadurch stark deformirt ist.

Die Untersuchung ergab, dass der Körper des Oberkiefers durch eine mehr als hühnereigrosse Geschwulst eingenommen war, welche nach aussen nur noch von geringen Resten einer Knochenschale bedeckt wurde. Auch nach innen, nach der Gaumenseite, war der Knochen so weit zerstört, dass man unter der unveränderten Schleimhaut einen Defect von der Grösse eines Viergroschenstücks constatiren konnte. Durch die Defecte der Knochenschale hindurch war deutliche Fluctuation zu fühlen. — Die Diagnose einer Knochencyste war daher leicht zu stellen. Ein grosses Stück von der äussern Wandung wurde excidirt und eine bräunliche, stark cholesterinhaltige Flüssigkeit entleert. Einlegen von Drainröhren, häufiges Eingehen in die Oeffnung mit dem Finger. Am 25. Sept. ist die Schleimhaut schon so stark in die Cystenöffnung hineingezogen, dass Patientin entlassen werden kann. Gesichtsdeformität um diese Zeit schon bis auf einen geringen Rest geschwunden.

Die ausgezogenen Wurzeln des 1. Molaris zeigten starke Wurzelperiostitis.

Eine zweite, gleiche Geschwulst bei einem 28jährigen Manne hatte wahrscheinlich dieselbe Aetiologie. Der Patient wurde nur einmal ambulatorisch gesehen und erschien nicht wieder. Ueber sein weiteres Schicksal ist nichts bekannt geworden.

---

lichte Arbeit nicht unterdrücken. Auf Grund einer Untersuchung von 15 mit der Etiquette »Lupus« versehenen Spirituspräparaten, von denen wohl mindestens 5 keine allgemeine Anerkennung als Lupusfälle finden dürften, einige mit Sicherheit Epithelialcarcinome waren, glaubt Verfasser ohne Weiteres die verschiedensten Wucherungsvorgänge an der Haut, das Cancroid nicht ausgenommen, mit dem Lupus zusammenwerfen und daraus einen sogenannten »klinischen Begriff« »Lupus« construiren zu dürfen. Bisher ist es Sitte gewesen früher für gleichartig gehaltene Affectionen, sobald an ihnen wesentliche histiologische Differenzen nachgewiesen wurden, nun zu trennen, und den Versuch zu machen, auch die entsprechenden klinischen Unterschiede aufzufinden. Herr *Essig* kehrt den Spiess um! Nun, in mehr als in der doppelten Zahl der Fälle, die ihm zu Gebote standen, und wo wir selbst die Diagnose »Lupus« gestellt, haben wir ausnahmslos den Bau, den *Friedländer* ausführlicher beschrieben und die eigenthümlichen Bildungen gefunden, welche die Histiologen Tuberkel nennen, oder wenigstens vor der Hand nicht von solchen unterscheiden können! Möge dies ihm zur Beruhigung dienen.

Teleangiectasien und cavernöse Geschwülste: 10 Fälle. 9 davon bei Kindern unter einem Jahre, entweder angeboren, oder wenigstens sehr bald nach der Geburt bemerkt. Nur bei dem 10. Patienten, einem 12jährigen Knaben, hatte sich das Leiden, ein Angiom des Zungenrückens, angeblich erst später entwickelt. Viermal handelte es sich um reine, oberflächlich in der Cutis gelegene Teleangiectasien, und zwar zweimal der Wange und zweimal der Nase, resp. der Nase und Oberlippe. Fünfmal hatte dagegen die Neubildung einen ausgesprochen cavernösen Charakter und sass vorwiegend im Unterhautzellgewebe. (1 zweigroschengrosse Geschwulst an der Stirn, 1 an Oberlippe und einem Theil des Septum mobile, 3 an der Wange.) Das Angiom des Zungenrückens war keine ganz reine Form, schloss sich aber mehr den oberflächlichen Teleangiectasien an. Eine Teleangiectasie an der Nase wurde mit glühenden Nadeln behandelt; alle übrigen Gefässgeschwülste durch Exstirpation mit dem Messer beseitigt. Sämmtliche Patienten sind geheilt. —

Schleimpolypen der Nase. 23 Fälle (19 Männer u. 4 Weiber) wurden in der gewöhnlichen Weise extrahirt, wobei es sich häufig als vortheilhaft erwies, mit dem hinter dem Gaumensegel in die Choanen gebrachten Zeigefinger der linken Hand die Polypen den Zangenbranchen entgegenzudrängen.

Ferner wurden exstirpirt:

Ein hühnereigrosses Lipom bei einem 43jährigen Manne, welches mitten auf der Stirn sass. Ausschälung leicht. Prima intentio bis auf den untern Wundwinkel, der eine Zeitlang eiterte und sich dann schloss.

Ein wallnussgrosser Naevus pilosus am Kinn. Heilung.

Ein Myxolipom der Wangenschleimhaut und ein Fibrom des Zahnfleisches über den mittleren obern Schneidezähnen bei einer 51jährigen Frau. Beide Geschwülste hatten etwa die Grösse einer kleinen Kirsche und waren unvollkommen gestielt. Desgleichen zwei kleine, reichlich erbsengrosse, gestielte Fibrome, welche dem Alveolarrande des Unter- und Oberkiefers eines neugebornen Kindes aufsassen.

Nach diesen und mehrfachen anderweitigen Erfahrungen glaube ich mich berechtigt, das Vorkommen dieser kleinen gutartigen Geschwülste, welche mikroskopisch einige Besonderheiten zeigen, als typisch für die Wangenschleimhaut und das Zahnfleisch anzusehen. Es sind Mischgeschwülste, in welchen bald mehr der fibromatöse, bald mehr der lipomatöse Charakter vorwiegt, die aber, wie es scheint, nie reine Fibrome oder Lipome werden. Dazu kommt noch eine grosse Neigung zur myxomatösen Umwandlung, so dass wir also entweder Fibrolipome, oder Myxofibrolipome, oder, wenn das fibröse Gewebe ganz zu Grunde geht, auch Myxolipome zur Beobachtung bekommen. Wie es scheint, so entstehen sie oft dadurch, dass die Wangenschleimhaut beim Kauen zwischen die Zähne geräth und gequetscht wird. Jedenfalls begünstigen derartige Vorkommnisse ihr Gestieltwerden.

Ein grosses Lymphom der Parotisgegend:

Wilhelm Decksen, 13 Jahr, Schuhmachersohn. Kinderfaustgrosser Tumor unter dem linken Ohr, von fester Consistenz, wenig verschieblich, hinter dem Kiefer in die Tiefe gehend und den äussern Gehörgang comprimirend. Er soll sich sehr allmählich aus einem schon bei der Geburt vorhanden gewesenen, kirschengrossen Knoten entwickelt haben. Ein Strang fester, vergrösserter Lymphdrüsen zieht sich längs des Unterkiefers in der Fossa inframaxillaris hin. Exstirpation am 16. Jan. 73: Tumor überall abgekapselt, sehr leicht ausschälbar; doch werden zahlreiche Unterbindungen nothwendig. Lister'scher Verband. Reaction mässig. Temperatur vom 8. Tage an normal. Patient, am 29. Januar mit fast vernarbter Wunde entlassen, ist laut Nachricht vom Februar 75 gesund geblieben. Die mikroskopische Untersuchung erwies ein reines Lymphom, jedenfalls ausgegangen von den Lymphdrüsen auf der Parotis.

Ein Fall von Ranula bei einem 5jährigen Knaben wurde durch Excision des grössten Theiles des Balges und folgender Aetzung geheilt.

Von den sonst bei uns häufiger beobachteten Epuliden wurden im Jahre 1873 nur drei operirt. Die Exstirpation derselben wird in der halleschen Klinik in der Regel mit dem Meissel ausgeführt, und gern so, dass gleich Weichtheile und Knochen auf einmal durchschlagen werden. Man gewinnt dadurch an Zeit und spart an Blut. Schleimhaut, Zahnfleisch und Periost an der inneren Seite des Kiefers, an welchen das abgemeisselte Stück dann noch zu hängen pflegt, werden nachträglich schnell mit der Scheere getrennt. Sind kleine Geschwulsttheile noch im Knochen zurückgeblieben, so ist die Lüer'sche Hohlmeisselzange oft das bequemste Instrument, sie sammt den umgebenden Kiefertheilen noch nachträglich zu entfernen. Gewiss kann man sich aber auch bei diesen gutartigen Tumoren, wie einige Beobachtungen uns lehrten, oft damit begnügen, solche kleine Reste mit dem scharfen Löffel auszuschaben.

Die 3 Patienten waren ein 37jähriger Mann und zwei Frauen. Bei dem ersteren war der Tumor relativ klein, die Operation daher unbedeutend. Rasche Heilung. Die Krankengeschichten der beiden andern lasse ich etwas ausführlicher folgen:

1. Rosamunde Tränhardt, 27 Jahr, aufgen. 9. Jan. 73. Seit zwei Jahren unter heftigen »Zahnschmerzen« Entwickelung einer vom Zahnfleisch ausgehenden Geschwulst am linken Unterkiefer. Rapideres Wachsthum seit Pfingsten 72. — Kleinhühnereigrosse Epulis in der Gegend des 2. und 3. Backzahns gestielt implantirt. Zum Zweck der Entfernung des Tumors partielle Resection des Kiefers mit dem Meissel vom Eckzahn bis zum Weisheitszahn, welcher stehen blieb. Vom Kiefer wurde nur eine schmale Spange erhalten. Patientin am 18. Januar geheilt entlassen. — Dauer der Heilung am 21. Decbr. constatirt. — Die mikroskopische Untersuchung ergab ein Riesenzellensarcom mit starken fibrösen Lagen. —

2. Friederike Landgraf, 38 Jahr alt, 29. April bis 12. Mai 73. Centrales Myeloid des rechten Oberkiefers, welches vom obern äussern rechten Schneidezahn bis an den letzten Backzahn reichte, nur etwa wallnussgross frei in die Mundhöhle hineinragte, im Uebrigen aber von einer Knochenschale umgeben war, und in der Grösse eines kleinen Apfels den ganzen aufgetriebenen Oberkiefer ausfüllte. Circumcision des Tumors und Durchschlagen des Knochens mit dem Meissel, Herausnahme des Tumors, Ausschabung mit dem scharfen Löffel. Die sehr heftige Blutung wurde theils durch Unterbindung, theils durch das Glüheisen, theils endlich durch Einschlagen von an Ligaturfäden angeschleiften, zugespitzten Holzstiften in die Knochengefässe gestillt. Febrile Reaction nach zwei Tagen vorüber. Heilung. —

3. Maligne Geschwülste.

Den Uebergang zu den malignen Tumoren bildet ein grosses Lymphosarcom der Parotisgegend, welches mit gutem Erfolg exstirpirt wurde:

Meier Salomon, 47 Jahr, aufgen. 30. Juni 73. Fast faustgrosser, weder mit der Haut noch mit den tieferen Theilen verwachsener Tumor unter dem rechten Ohr, zum grösseren Theil auf, zum kleineren hinter dem Unterkiefer gelegen. Derselbe soll als erbsengrosse Anschwellung schon vor 10 Jahren vorhanden gewesen sein, und bis zum vergangenen Jahre sich langsam bis zum Umfange eines Taubeneis vergrössert haben. Rapides Wachsthum zu der jetzigen Grösse im Laufe des letzten Jahres. Leichte Exstirpation. Der Tumor lässt sich bequem herausschälen; ein Theil der Parotis wird mit entfernt. Naht bis auf eine Oeffnung in der Mitte, Drainage, Lister. Prima intentio im Bereich des Genähten. Secretion anfangs mit Eiter gemischt, dann reiner Speichel. Schluss der Fistel nach mehrfachen Aetzungen und definitive Heilung am 1. August.

Bis Anfang 75 kein Recidiv. Die mikroskopische Untersuchung ergab ein Lymphosarcom.

Sarcome: 2 Fälle (1 M., 1 W.)

1. Melanotisches Sarcom des Bulbus und der Orbita. Wilhelm Zackert, Landwirth aus Reetz bei Perleberg, 50 Jahr alt, aufgen. 24. Febr. 73. Seit Jahren Sehstörungen

des rechten Auges; seit März 72 völlige Erblindung. Am 6. October 72 wurde ihm von Herrn Prof. *Gräfe* wegen eines melanotischen Sarcom's der Bulbus enucleirt. Schon im December unter heftigen Schmerzen Entwickelung eines Recidives, welches rasch wuchs und die Orbita ausfüllte. Am 26. Februar 73 Operation mit Entfernung des untern Augenlids, vollständiger Ausräumung der Augenhöhle, Abschaben des Periostes und Resection des Sehnerven so weit er zu erreichen war. Ziemlich ausgedehnte Knochenresectionen, Eröffnung der Nasen-, Stirn- und Highmorshöhle. Langsame Heilung. Patient am 20. März entlassen. Am 26. Mai 73 Tod an Lebergeschwülsten. Ein örtliches Recidiv war nicht eingetreten.

2. Flaches Hautsarcom der rechten Schläfengegend. Henriette Heyder, 7 Jahr, Maurertochter aus Rasnitz, aufgen. 9. Decbr. 73. Vor acht Wochen als erbsengrosser Tumor zuerst bemerkt, jetzt von der Grösse eines Zweithalerstücks, kreisrund, ein flaches Kugelsegment darstellend und etwa wie ein sehr grosses Gummi sich ausnehmend, prall elastisch, nicht schmerzhaft, die Haut darüber leicht verfärbt. — Umfangreiche Excision, Wegnahme von Haut und Muskelfascie. Am 21. December mit gutgranulirender Wunde entlassen: doch wurde ein rasches Recidiv erwartet. — Heilung wider Erwarten noch im Februar 75 constatirt.

Mikroskopischer Befund: Sarcoma globocellulare: Runde, im frischen Zustand sehr homogene, scharf begrenzte, fast durchweg gleichgrosse Zellen mit je einem grossen, runden Kern und spärlichem Protoplasma. Die Zellen liegen in einem theils gröberen, theils feineren, stellenweise äusserst zartem, bindegewebigen Maschenwerk, dessen einzelne Räume hier und da nur eine Zelle, häufig aber auch eine grössere Anzahl gleichzeitig einschliessen. Im Uebrigen ist der Tumor nicht abgekapselt und geht diffus in die Umgebung über. —

Carcinome (56 Fälle. 37 M., 19 W.)

Tabellarische Zusammenstellung umstehend.

Tabelle I.

Kranke mit krebshaften Geschwülsten im Gesicht, welche unoperirt gestorben sind. (1—5.)

No.	Name und Stand. Datum der Aufnahme.	Alter bei der Aufnahme. Jahr.	Sitz der Krankheit.	Form der Krebsgeschwulst.	Anfang.			Tod.		Gesammtdauer der Krankheit.	Bemerkungen.
					Alter. Jahr.	Zeit.	Form.	Zeit.	Alter. Jahr.		
1.	Christian Schaffroth, aufgen. 6. Jan. 73.	53	Unterlippe. Lymphdrüsentumor hinter dem Unterkiefer bis zum Kehlkopf hinab.	Epithelialkrebs.	?	?	Schorfbildung.	20. Juni 73.	53	?	Patient, bei seiner Aufnahme nicht mehr operirbar, starb, nachdem die Ulceration noch bedeutende Fortschritte auf der rechten Gesichtshälfte gemacht hatte, bald in seiner Heimath.
2.	Johannes Strackbein, aufgen. 16. Sept. 73.	66	Linke untere Wangengegend bis tief hinter den Angulus maxill. und am Hals abwärts zwischen die grossen Gefässe.	Infiltrirter Epithelialkrebs.	66	Mai 73.	Knötchenbildung auf der Wange.	20. Aug. 74.	67	15 Monate.	Patient als nicht operirbar entlassen. Wachsthum von Anfang an rapide, schon Anfang September Beginn der Ulceration. — Im Oct. schon die rechte Halsseite ergriffen. In der letzten Zeit vor dem Tode heftige Kopfschmerzen, Facialisparalyse links. Nach Bericht des behandelnden Arztes Thrombosen der grossen Halsgefässe. Die vier letzten Tage Sprach- und Bewusstlosigkeit.
3.	Ernst Litzke, aufgen. 27. Aug. 73.	31	Ueberall dem Knochen adhärentes Carcinom der linken oberen Gesichtshälfte, welches Augen-, Nasen- u. Wangengegend einnimmt und tief hinter den Kieferwinkel eindringt.	Infiltrirter Epithelialkrebs.	31	Anfang Juli.	Knötchen am Auge.	15. Dec. 73.	31	5 Monate.	Patient nach wenigen Tagen als nicht operirbar nach Haus entlassen.
4.	Andreas Schmidt (Polikl.) 10. Juni 73.	73	Cancroid der Wangenschleimhaut.	Epithelialkrebs.	72	Angeblich Ende 72.	Ulceration.	5. Dec 73.	73	1 Jahr.	Patient will an der Stelle, an welcher sich später das Carcinom entwickelte, früher eine Zahnfistel gehabt haben, die aber nach 3jährigem Bestande seit 9 Jahren völlig geheilt war. Als er sich vorstellte, nicht mehr operirbar.
5.	Dotzler, (Mann) Mitte Mai 73.	60	Zunge, unoperirbar.	Epithelialkrebs.	?	?	?	Bald darauf.	—	?	Unoperirbar.

Tabelle II.

Kranke, welche an krebshaften Geschwülsten im Gesicht litten und an den Folgen der Operation gestorben sind. (6—8.)

No.	Name und Stand. Datum der Aufnahme.	Alter bei der Aufnahme. Jahr.	Sitz der Krankheit.	Form der Krankheit.	Anfang. Zeit.	Anfang. Form.	Operationen. Dauer der Krankheit bis zur ersten Operation.	Operationen. Art der Operation.	Operationen. Zeit der Operation.	Tod. Zeit.	Tod. Ursache.	Gesammtdauer der Krankheit.	Bemerkungen.
6.	Auguste Scheele, aufgen. 16. Juni 73.	84½	Ganze rechte Nasenhälfte.	Pilzförmiges Cancroid.	1867.	Schorfbildung.	6 Jahr.	Excision. Plastischer Ersatz aus der Wange mit vorzüglichem Resultat.	18. Juni 73.	14. Aug. 73.	Erschöpfung nach Erysipelas ambulans.	ca. 6 Jahr.	Siehe Erysipele Beob. 7.
7.	Johann Lieder, aufgen. 2. Dec. 73.	60	Umgebung des rechten Auges, Bulbus, knöcherne Wandungen der Augenhöhle, Theile des Oberkiefers, Stirnbeins etc.	Infiltrirter Epithelialkrebs.	Aug. 70.	Seborrhagische Stelle an der rechten Schläfe.	1 Jahr.	1. Excision des damals silbergroschengrossen flachen Epithelioms. Recidiv nach 3 Monaten. 2. Zweite Excision; die Ulceration hatte die frühere Grösse erreicht. Recidiv Anfang Mai 72. 3. Ausgedehnte Exstirpation mit flacher Abmeisselung des Os zygom., des äusseren Orbitalrandes und des Stirnbeins. 4. Exstirpation mit Resection des Os zygom., des Proc. zygom. oss. frontis u. des Margo supra- und infraorbitalis. Entfernung des Bulbus, Eröffnung des Antr. Highm., des Sin. frontal. und des Cavum cranii in der Ausdehnung eines Silbergroschens an der Stirn.	14. Aug. 71. 20. Jan. 72. Mai 72. 2. Dec. 73.	6. Dec. 73.	Meningitis.	3⅓ Jahr.	Patient trug ähnliche seborrhagische Stellen, wie die, welche der Ausgangspunkt des Epithelialkrebses wurde, in zahlreichen bohnen- bis groschengrossen Plaques über den ganzen Körper verstreut. — Die 2. und 3. Operation war von einem Erysipel gefolgt. — Nach der letzteren war das bald auftretende Recidiv von einem andern Arzte längere Zeit mit Aetzmitteln behandelt worden. Seitdem rasche Wucherung in die Tiefe, während es sich bis dahin immer noch um die flache Form des Epithelialkrebses gehandelt hatte.
8.	Henriette Pate, aufgen. 6. Dec. 73.	61	Linker Oberkiefer und Siebbein.	Medullärer Drüsenkrebs.	Aug. 73.	Seit langer Zeit chron. Schnupfen. Seit August Verstopfung des linken Nasenlochs, Blutungen aus demselben; dumpfe Schmerzen der l. oberen Gesichtshälfte.	4 Monate.	Fast totale Resection des linken Oberkiefers, von welchem nur ein Theil des Gaumenfortsatzes geschont werden konnte.	8. Dec. 73.	11. Dec. 73.	Meningitis.	1 Monate	Seit Mitte October Auftreibung des Oberkiefers, die zur Zeit der Operation sehr bedeutend geworden und mit Vortreiben des Bulbus verbunden war. Bei der Operation ergab sich vollkommene Zerstörung der Thränen- und Nasenbeine, sowie des Siebbeins, mit fünfgroschengrosser Eröffnung des Cavum cranii. Tumor hier schon mit der Dura mater verwachsen, so dass d. Spitzen beider Vorderlappen durch die Operation freigelegt werden.

Tabelle III.

Kranke welche an Lupushaften Geschwülsten im Gesicht litten, operirt wurden und theils wenige Tage theils mehrere Monate nach der Operation aus dem Krankenhause theils mit Heilung theils ungeheilt entlassen wurden.

No.	Name und Stand Datum der Aufnahme	Alter in Jahren	Sitz des Krankheitsherdes	Form des Krankheitsherdes	Anfang: Jahr	Anfang: Ursache	Dauer des Krankheitsherdes vor der Operation	Operationen: Art der Operation	Operationen: Jahr	Recidive: Eintritt des Recidivs nach der Operation	Recidive: Sitz des Recidivs	Tod: Jahr	Tod: Monat	Tod: Dauer der Krankheit bis zum Tode	Bemerkungen
9.	Friedrich Günther, aufgen. Febr. 73	34	Linke Wange, gegenüber hinter dem Mundwinkel, linken Mundhöhle	Runde Hautkrebs	1867	Narbe auf der Backe, die auf den Rath des Arztes entstand, dann nach nicht Ruhen in ersten an anderen entlang	1 Jahr	Exstirpation im Bereich des Krankheitsherdes	1867	Bald nachher	Sitz	1 Jahr	Ende April 73	1 Jahr 3 Mte	Als Patient am 17. April 73 die Klinik aufsuchte, war er nicht mehr operationsfähig und wurde nach 3 Tagen wieder entlassen. Er starb in seiner Heimath
10.	Raupke, Oeconom, aufgen. 17. April 73.	60	Unter Kinnbacken	Infiltrirter Epithelialkrebs	Aug. 71.	?	11 Monate	Unvollständige Exstirpation (musste halb den Spitalen) darauf sehr rasches Wachsthum	Oct. 72			9 Monate	Ende April 73	1 Jahr 3 Mte	Als Patient am 17. April 73 die Klinik aufsuchte, war er nicht mehr operationsfähig und wurde nach 3 Tagen wieder entlassen. Er starb in seiner Heimath
11.	Christiane Schuchardt, aufgen. 24. Oct. 72 und 10. Sept. 73.	50	Rechte Wange	Infiltrirter Epithelialkrebs	?	?	?	Exstirpation des ulcerösen Neubildung	Nov. 72	Etwa April 73	Unter Lippe, Wange, die den der Mundhöhle	Lippe bis 9 Monate	Wahrscheinlich Oct. oder Nov. 73	?	Patientin 4 Jahr 14 gestorben entlassen. Als sie sich im Sept. wieder vorstellte, war sie bereits nicht mehr operirbar
12.	Gottfried Ziermann, aufgen. 3. Jan. 73.	56	Unter Lippe	Infiltrirter Epithelialkrebs	?	?	?	Keilexcision, Naht	4 Jan. 73.	?	Unter Lippe. Narbe	?	Ende Nov. 73	?	Patient starb an Altersschwäche, soll aber zur Zeit seines Todes eine wunde Stelle (Geschwür) an der Lippe gehabt haben
13.	Maria Grüfe, aufgen. 29. Dec. 72, entl. 17. Febr. 73.	70	Rechte Nasenseite, innerer Augenwinkel und Wange.	Flacher Epithelialkrebs.	Dec. 70.	Warze am rechten Nasenflügel.	1½ Jahr	1. Excis. der ganzen rechten Nasenhälfte und eines kleinen Theils der Wange ohne Knochenresection Plastischer Ersatz aus der Stirn.	Mai 72.	4–4 Monate	Rechte Gesichtsseite.		24. Dec. 73	3 Jahr	Die Mutter der Patientin ist ebenfalls an einem Gesichtscarcinom zu Grunde gegangen
								2. Excis. mit sehr hoch ausgedehnter Resection der vorderen Wand des Oberkiefers, des Thränenbeines u.s.w. Sehr grosse Plastik aus der Stirn.	Anfang Jan. 73.	Unbestimmt. Jedenfalls wenige Monate.					

14.	August Franke, Oeconom, aufg. Frühjahr 73.	60	Unterlippe.	Epithelialkrebs.	?	?	?	Excision.	1) März 72. 2) Frühjahr 73.	?	—	—	Ende 74.	?	Am 2. März 74 stellt Pat. sich mit einem nicht mehr operirbaren abermaligen Recidiv vor.
15.	Friedrich Pless, Maurer, aufgen. 24. Dec. 73.	56	Harter Gaumen.	—	—	—	—	Fast totale Resection des Oberkiefers.	27. Dec. 73.	Kurze Zeit darauf.	Mundhöhle.	Etwa 6 Monate.	Mitte Oct. 74.	?	

Tabelle IV.

Kranke, welche an krebshaften Geschwülsten im Gesicht litten und entweder im December 74 noch mit Recidiv lebten, oder über welche im December 74 nichts in Erfahrung gebracht werden konnte. (16—24.)

No.	Name und Stand. Datum der Aufnahme.	Alter bei der Aufnahme. Jahr.	Sitz und Art der Krankheit.	Anfang.		Operationen.			Rückfälle.		Bemerkungen.
				Zeit.	Form.	Dauer der Krankheit bis zur Operation.	Art der Operation.	Zeit der Operation.	Beginn des Rückfalls nach der Operation.	Sitz des Rückfalls.	
16.	David Christel, Arbeiter, aufgen. 21. Mai 73.	59	Epithelialkrebs der Unterlippe.	Frühjahr 72.	Schrundenbildung.	1 Jahr.	Excision von $^2/_3$ der Unterlippe in Form eines länglichen Rechtecks. Lineare Vereinigung nach Verlängerung des Horizontalschnittes nach beiden Seiten.	22. Mai 73.	$^1/_2$ Jahr.	Lymphdrüsen unter dem Kinn.	Der ausserordentlich hinfällige und früh gealterte Mann bekam in den ersten Tagen nach der Operation Lungenhypostasen und erholte sich sehr langsam. — Das Recidiv ist laut Nachricht vom Dec. 74 taubeneigross, hart, sehr schmerzhaft, und Patient so schwach, dass er die Reise nach Halle nicht mehr unternehmen kann. — (Patient kam Ende Jan. 75 doch noch nach der Klinik, wo ihm die jetzt mehr wie hühnereigrosse Drüsengeschwulst exstirpirt wurde.)
17.	August Ziegler, Tischler, aufgen. 12. Aug. 73.	67	Sehr oberflächliches Ulcus rodens der Nase.	1861.	Seborrhagische Stelle.	12 Jahr.	Sehr starke Höllensteinätzung.	12. Aug. 73.	$^5/_4$ Jahr.	Nase.	Recidiv immer noch sehr unbedeutend, Pat. im Uebrigen wohl auf; wird demnächst zu einer erneuten Operation nach Halle kommen.
18.	Philipp Herzberg, Handarbeiter, aufg. 12. Dec. 73.	42	Epithelialkrebs des rechten inneren Augenwinkels, der Lider und des Bulbus.	Ende 68.	Warze.	5 Jahr.	Excision mit Ausräumung der Orbita, Abmeisselung des sclerotischen unteren Orbitalrandes, des Thränen- und Nasenbeins.	13. Dec. 73.	5 Mon.	Operationsnarbe.	Pat. wurde am 5. Jan. 74 entlassen. Am 27. März stellte er sich wieder vor. Wunde geheilt bis auf eine Fistel der Highmorshöhle und des Ductus nasolacrymalis. 2 Monate später Beginn des Recidivs, welches laut Nachricht vom Dec. 74 etwa Guldengrösse erreicht haben soll.

No.	Name und Stand. Datum der Aufnahme.	Alter bei der Aufnahme. Jahr.	Sitz und Art der Krankheit.	Anfang. Zeit.	Anfang. Form.	Operationen. Dauer der Krankheit bis zur Operation.	Operationen. Art der Operation.	Operationen. Zeit der Operation.	Rückfälle. Beginn des Rückfalls nach der Operation.	Rückfälle. Sitz des Rückfalls.	Bemerkungen.
19.	Radecke, Pastor, Oct. 72.	76	Etwa zweigroschengrosses Cancroid des rechten Nasenflügels.	1864.	Ulceration.	8 Jahr.	Entfernung mit einem Theile der anstossenden Wangenhaut. Resection des Proc. nasal. maxill. sup., der unteren Muschel und eines Theils der äusseren Wand des Oberkiefers mit Meissel und Stichsäge.	27. Oct. 72.	1 Jahr.	Operationsnarbe auf der linken Nasenhälfte.	Plastik aus Nase und Glabella. Am Abend der Operation heftige Nachblutung, so dass die Nähte gelöst und die Naht später wiederholt werden musste. Trotzdem überall Prima, ausser in der Verbindung des transplantirten Lappens mit der Wange. — Anfrischung, Naht und Heilung im Juli 73. Recidiv 1. Dec. 73 linsengross, hat sich bis 9. Jan. 75 nicht merklich vergrössert.
20.	Friedrich Weschke, Schachtmeister, 1. März 73.	52	Groschengrosses flaches ulcerirtes Cancroid des l. Nasenflügels.	?	?	?	Excision Plastik aus der Wange.	1. März 73.	—	—	Pat. am 9. März 73 geheilt entlassen. Er ist von seinem damaligen Wohnort verzogen und daher nicht aufzufinden.
21.	Frau Fritsch, Juli 73.	50	Epithelialcarcinom d. Gabella und der Nase.	—	—	—	—	—	—	—	Patientin konnte sich nicht zur Operation entschliessen; hat seitdem nichts von sich hören lassen.
22.	Gottlieb Thierbach, Bauer.	55	Oberflächlicher Epithelialkrebs der Unterlippe.	—	Warzenähnliche Bildung.	—	Flache Excision.	10. Aug. 73.	—	—	Pat. verzogen und nicht aufzufinden.
23.	Gottfr. Pötsch, Bauer.	76	Epitheliom der Unterlippe.	—	—	—	Keilexcision.	—	—	—	Brief unbeantwortet geblieben.
24.	Christ. Gneist, Handarbeiter.	56	Ulcera rodentia auf Nase und Wange.	—	—	—	—	—	—	—	Patient verzogen und nicht aufzutreiben.

Tabelle V.

Kranke, welche an krebshaften Geschwülsten im Gesicht litten, durch die Operation geheilt wurden und im December 74, resp. Januar oder Februar 75 ohne Recidiv gesund lebten. (25—56.)

No.	Name und Stand. Datum der Aufnahme.	Alter bei der Aufnahme. Jahr.	Sitz der Krankheit.	Form der Krankheit.	Anfang. Zeit.	Anfang. Form.	Operationen. Dauer der Krankheit bis zur ersten Operation.	Operationen. Art der Operation.	Operationen. Zeit der Operation.	Rückfälle. Beginn des Rückfalls nach der Operation.	Rückfälle. Sitz des Rückfalls.	Zeit von der letzten Operation bis zum Dec. 74, resp. Jan. od. Febr. 75.	Bemerkungen.
25.	Carl Dörfer, Gutsbesitzer.	52	Rechte Seite d. Unterlippe.	Epithelialkrebs.	März 69.	?	1/2 Jahr.	Keilexcision.	19. Oct. 63.	—	—	5 1/4 Jahr.	Patient wurde 73 wegen eines anderen, geringfügigen Leidens behandelt und stellte sich deswegen wieder vor. — Kein Recidiv.
26.	Christian Döring, Hütteninvalide, 6. Jan. 73.	75	Unterlippe.	Epithelialkrebs.	Juni 72.	Schorfbildung.	1/2 Jahr.	Keilexcision.	6. Jan. 73.	—	—	23 Mon.	Heilung. Pat. am 14. Jan. 73 entlassen.
27.	Carl Dittmann, Arbeiter, 25. März 73.	46	Mitte der Unterlippe.	Haselnussgrosser Epithelialkrebs.	Oct. 72.	Aus einer Warze entstanden, welche 13 Jahre lang bestanden	5 Mon.	Bogenförmige Excision.	25. März 73.	—	—	21 Mon.	Operationswunde der Heilung durch Granulation überlassen. Kaum sichtbare Deformität.
28.	Marie Hesse, Arbeiterfrau, 6. April 73.	71	Rechte Seite d. Unterlippe, nahe d. Mitte.	Epithelialkrebs, bohnengross.	Frühj. 72.	Schorfbildung.	1 Jahr.	Bogenförmige Excision.	6. Apr. 73.	—	—	20 Mon.	Heilung durch Granulation. Narbe kaum sichtbar.
29.	Heinrich Oberländer, Arbeiter, 5. Mai 73.	50	Linker Theil d. Unterlippe.	Epithelialkrebs.	Herbst 72.	Schorfbildung.	3/4 Jahr.	Excision in Form eines Rechtecks.	5. Mai 73.	—	—	19 Mon.	Wunde, nach Verlängerung des Horizontalschnittes in die gesunden Weichtheile nach beiden Seiten, lineär vereinigt. Prima int. 15. März entlassen.
30.	Therese Coblenz. Schuhmacherwittwe 14. Mai 73.	67	Unterlippe u. Wange.	Epithelialkrebs.	1863.	?	2 Jahr.	1. Wahrscheinlich Keilexcision (ausserhalb des Spitals). 2. Entfernung fast der ganzen Unterlippe u. eines Theils der Wange; flache Abmeisselung der äusseren Fläche des Kinns. — Cheiloplastik mit doppeltem Lappen nach *Bruns*.	1865. 14. Mai 73.	1/2 Jahr.	Operationsnarbe.	19 Mon.	Die Neubildung erstreckte sich nach links bis weit über die Mitte der Unterlippe, nach rechts bis über die Commissur der Mundspalte hinaus. — Partielle Gangrän der in der Mittellinie am Kinn zusammentreffenden Wundränder. Ersatz des hier entstandenen Defects durch einen Lappen aus der Unterkinnhaut am 7. Juli 73. Entl. den 24. Juli. Endresultat leidlich; doch kann der Speichel nicht zurückgehalten werden und ist Pat. beim Essen genirt.

No.	Name und Stand. Datum der Aufnahme.	Alter bei der Aufnahme. Jahr.	Sitz der Krankheit.	Form der Krankheit.	Anfang. Zeit.	Anfang. Form.	Operationen. Dauer der Krankheit bis zur ersten Operation.	Operationen. Art der Operation.	Operationen. Zeit der Operation.	Rückfälle. Beginn des Rückfalls nach der Operation.	Rückfälle. Sitz des Rückfalls.	Zeit von der letzten Operation bis zum Dec. 74 resp. Jan. od. Febr. 75.	Bemerkungen.
31.	Henriette Peuschel, Arbeiterfrau. 23. Juni 73.	36	LinkerMundwinkel.	Epithelialkrebs (groschengross).	Ende 72.	Schorfbildung.	6 Mon.	Doppelte Keilexcision.	23. Juni 73.	—	—	18 Mon.	Rasche Heilung. Pat. am 26. Juni entlassen.
32.	Wilhelm Ballin, Leinweber, 21. Juli 73.	50	Unterlippe (nahe dem r. Mundwinkel)	Epithelialkrebs (groschengrosse Ulceration).	Anf. 72.	Warzenähnliche Bildung.	1½ Jahr.	Keilexcision.	21. Juli 73.	—	—	17 Mon.	Prima intentio. Entl. den 25. Juli.
33.	Carl Eisentraut, Oeconom, 11. Sept. 73.	58	Rechte Unterlippe.	Epithelialkrebs von mässigem Umfang.	Frühj. 72.	Schorfbildung.	1½ Jahr.	Keilexcision.	11. Sept 73.	—	—	15 Mon.	Prima intentio. — Patient raucht kurze Pfeife und ist gewohnt, dieselbe im rechten Mundwinkel zu halten.
34.	Carl Blüthgen, Handarbeiter, 30. Sept. 73.	39	Rechte Unterlippe.	Epithelialkrebs (haselnussgross).	1869.	Schorfbildung.	1 Jahr.	1. Keilexcision.	1870.	½ Jahr.	Operationsnarbe.	—	Pat. raucht kurze Pfeife, die er im rechten Mundwinkel hält. Ort der Erkrankung genau die von der Pfeife gedrückte Stelle der Unterlippe. — Operationswunde heilte prima.
								2. Keilexcision.	30. Sept. 73.	—	—	15 Mon.	
35.	Gottfried Baumann, Arbeiter, 27. Oct. 73.	61	Unterlippe nahe dem linken Mundwinkel.	Stark papilläres Epitheliom (kleinwallnussgross).	Frühj. 72.	Oberflächliche Ulceration.	1½ Jahr.	Excision von ca. ⅔ der Unterlippe in Form eines länglichen Rechtecks.	27. Oct. 73.	—	—	14 Mon.	Plastischer Ersatz der Unterlippe durch *Bruns*'schen Wangenlappen, Umsäumung der neugebildeten Lippe mit Schleimhaut. Kleiner Theil der letzteren wird gangränös. Sonst prima. — Pat. raucht kurze Pfeife. Die durch dieselbe regelmässig gedrückte Stelle ist die erkrankte.
36.	Wilhelm Weber, Strassenwärter, 5. Nov. 73.	44	Unterlippe (linke Seite).	Epithelialkrebs (Grösse einer kleinen Haselnuss).	Mai 73.	Oberflächliche Ulceration, aus »aufgesprungener Lippe« sich entwickelnd.	6 Mon.	Keilexcision.	5. Nov. 73.	—	—	13 Mon.	Heilung per primam. Pat. am 9. Nov. entl. — Narbe jetzt kaum sichtbar. Kurz vor der Operation war der Tumor nach einer Höllensteinätzung rasch gewachsen.

37	**Robert Birnstiel, Handelsmann, 1. Dec. 73.**	53	**Unterlippe (linke Seite).**	Epithelialkrebs (wallnussgross).	Sept. 73.	Oberflächliche Schorfbildung nach einer Contusion an der Stuhllehne.	3 Mon.	Excision von $^3/_4$ der Unterlippe und eines Theils der Wange.	1. Dec. 73.	—	—	$12^1/_2$ M.	**Die Neubildung erstreckte sich von der Mitte der Lippe bis über den rechten Mundwinkel hinaus. Plastischer Ersatz aus der Unterkinnhaut. Ausgezeichnetes Resultat. Entl. am 9. Dec. 73.**
38.	**August Pforte, Stellmachermeister, 15. Dec. 73.**	51	Unterlippe rechte Seite.	Epithelialkrebs (groschengrosses Ulcus).	Juni 73.	Borkenbildung (Pat. litt seit Jahren an »aufgesprungener Lippe«).	6 Mon.	Keilexcision.	15. Dec. 73.	—	—	12 Mon.	**Dem Kranken fehlen die rechten unteren Schneidezähne, er raucht kurze Pfeife und hat in der Zahnlücke immer die Pfeife gehalten. Genau an der Stelle, wo die Unterlippe durch dieselbe gedrückt wurde, entwickelte sich die Neubildung.**
39.	**Fanny Lorsch, Rentiere. 17. März 73.**	46	**Nasenschleimhaut.**	Flacher Epithelialkrebs (Ulc. rodens), histiologisch den Cylindromen sich nähernd.	?	Ulcerirendes Knötchen.	Unbest. Jedenfalls mehrere Jahre.	1. Exstirpation mit Entfernung der ganzen Nase und Resection d. Thränenbeine, der Proc. nasales der Oberkiefer und flacher Abmeisselung des Proc. alveol. des Oberkiefers. 2. Ausmeisselung d. vorderen mittleren Partie des harten Gaumens und Plastik der Oberlippe.	17. März 73. 23. Oct. 73.	—	—	14 Mon.	Pat. wurde 71 nach Halle geschickt mit fast ganz zerstörter Nase und der Diagnose Lupus. Ulceration durch Aetzmittel bereits bis auf ein linsengrosses Geschwür am Septum geheilt. Die Diagnose fiel auf, doch dachte man mehr an Syphilis. Ausschaben, Aetzen u. Heilen des kleinen Geschwürs. Totale Rhinoplastik. Pat. entlassen. Dann multiple kleine Recidive im Innern der Nase, die vorübergehend geheilt wurden; 1873 Ausbreitung der Ulceration, die jetzt erst richtig diagnosticirt wurde Neue Operation mit Wegnahme der ganzen neugebildeten Nase. Dec. 74 kein Recidiv; neue Rhinoplastik wahrscheinlich.

No.	Name und Stand. Datum der Aufnahme.	Alter bei der Aufnahme. Jahr.	Sitz der Krankheit.	Form der Krankheit.	Anfang. Zeit.	Anfang. Form.	Operationen. Dauer der Krankheit bis zur ersten Operation.	Operationen. Art der Operation.	Operationen. Zeit der Operation.	Rückfälle. Beginn des Rückfalls nach der Operation.	Rückfälle. Sitz des Rückfalls.	Zeit von der letzten Operation bis zum Dec. 74, resp. Jan. od. Febr. 75.	Bemerkungen.
31.	Henriette Peuschel, Arbeiterfrau. 23. Juni 73.	36	Linker Mundwinkel.	Epithelialkrebs (groschengross).	Ende 72.	Schorfbildung.	6 Mon.	Doppelte Keilexcision.	23. Juni 73.	—	—	18 Mon.	Rasche Heilung. Pat. am 26. Juni entlassen.
32.	Wilhelm Ballin, Leinweber, 21. Juli 73.	50	Unterlippe (nahe dem r. Mundwinkel)	Epithelialkrebs (groschengrosse Ulceration).	Anf. 72.	Warzenähnliche Bildung.	1½ Jahr.	Keilexcision.	21. Juli 73.	—	—	17 Mon.	Prima intentio. Entl. den 25. Juli.
33.	Carl Eisentraut, Oeconom, 11. Sept. 73.	58	Rechte Unterlippe.	Epithelialkrebs von mässigem Umfang.	Frühj. 72.	Schorfbildung.	1½ Jahr.	Keilexcision.	11. Sept 73.	—	—	15 Mon.	Prima intentio. — Patient raucht kurze Pfeife und ist gewohnt, dieselbe im rechten Mundwinkel zu halten.
34.	Carl Blüthgen, Handarbeiter, 30. Sept. 73.	39	Rechte Unterlippe.	Epithelialkrebs (haselnussgross).	1869.	Schorfbildung.	1 Jahr.	1. Keilexcision.	1870.	½ Jahr.	Operationsnarbe.	—	Pat. raucht kurze Pfeife, die er im rechten Mundwinkel hält. Ort der Erkrankung genau die von der Pfeife gedrückte Stelle der Unterlippe. — Operationswunde heilte prima.
								2. Keilexcision.	30. Sept. 73.	—	—	15 Mon.	
35.	Gottfried Baumann, Arbeiter, 27. Oct. 73.	61	Unterlippe nahe dem linken Mundwinkel.	Stark papilläres Epitheliom (kleinwallnussgross).	Frühj. 72.	Oberflächliche Ulceration.	1½ Jahr.	Excision von ca. ⅔ der Unterlippe in Form eines länglichen Rechtecks.	27. Oct. 73.	—	—	14 Mon.	Plastischer Ersatz der Unterlippe durch *Bruns*'schen Wangenlappen, Umsäumung der neugebildeten Lippe mit Schleimhaut. Kleiner Theil der letzteren wird gangränös. Sonst prima. — Pat. raucht kurze Pfeife. Die durch dieselbe regelmässig gedrückte Stelle ist die erkrankte.
36.	Wilhelm Weber, Strassenwärter, 5. Nov. 73.	44	Unterlippe (linke Seite).	Epithelialkrebs (Grösse einer kleinen Haselnuss).	Mai 73.	Oberflächliche Ulceration, aus aufgesprungener Lippe sich entwickelnd.	6 Mon.	Keilexcision.	5. Nov. 73.	—	—	13 Mon.	Heilung per primam. Pat. am 9. Nov. entl. — Narbe jetzt kaum sichtbar. Kurz vor der Operation war der Tumor nach einer Höllensteinätzung rasch gewachsen.

37	Robert Birnstiel, Handelsmann, 1. Dec. 73.	53	Unterlippe (linke Seite).	Epithelialkrebs (wallnussgross).	Sept. 73.	Oberflächliche Schorfbildung nach einer Contusion an der Stuhllehne.	3 Mon.	Excision von $^3/_4$ der Unterlippe und eines Theils der Wange.	1. Dec. 73.	—	—	$12^1/_2$ M.	Die Neubildung erstreckte sich von der Mitte der Lippe bis über den rechten Mundwinkel hinaus. Plastischer Ersatz aus der Unterkinnhaut. Ausgezeichnetes Resultat. Entl. am 9. Dec. 73.
38.	August Pforte, Stellmachermeister, 15. Dec. 73.	51	Unterlippe rechte Seite.	Epithelialkrebs (groschengrosses Ulcus).	Juni 73.	Borkenbildung (Pat. litt seit Jahren an »aufgesprungener Lippe«).	6 Mon.	Keilexcision.	15. Dec. 73.	—	—	12 Mon.	Dem Kranken fehlen die rechten unteren Schneidezähne, er raucht kurze Pfeife und hat in der Zahnlücke immer die Pfeife gehalten. Genau an der Stelle, wo die Unterlippe durch dieselbe gedrückt wurde, entwickelte sich die Neubildung.
39.	Fanny Lorsch, Rentiere. 17. März 73.	46	Nasenschleimhaut.	Flacher Epithelialkrebs (Ulc. rodens), histiologisch den Cylindromen sich nähernd.	?	Ulcerirendes Knötchen.	Unbest. Jedenfalls mehrere Jahre.	1. Exstirpation mit Entfernung der ganzen Nase und Resection d. Thränenbeine, der Proc. nasales der Oberkiefer und flacher Abmeisselung des Proc. alveol. des Oberkiefers. 2. Ausmeisselung d. vorderen mittleren Partie des harten Gaumens und Plastik der Oberlippe.	17. März 73. 23. Oct. 73.	—	—	14 Mon.	Pat. wurde 71 nach Halle geschickt mit fast ganz zerstörter Nase und der Diagnose Lupus. Ulceration durch Aetzmittel bereits bis auf ein linsengrosses Geschwür am Septum geheilt. Die Diagnose fiel auf, doch dachte man mehr an Syphilis. Ausschaben, Aetzen u. Heilen des kleinen Geschwürs. Totale Rhinoplastik. Pat. entlassen. Dann multiple kleine Recidive im Innern der Nase, die vorübergehend geheilt wurden; 1873 Ausbreitung der Ulceration, die jetzt erst richtig diagnosticirt wurde. Neue Operation mit Wegnahme der ganzen neugebildeten Nase. Dec. 74 kein Recidiv; neue Rhinoplastik wahrscheinlich.

No.	Name und Stand. Datum der Aufnahme.	Alter bei der Aufnahme. Jahr.	Sitz der Krankheit.	Form der Krankheit.	Anfang. Zeit.	Anfang. Form.	Operationen. Dauer der Krankheit bis zur ersten Operation.	Operationen. Art der Operation.	Operationen. Zeit der Operation.	Rückfälle. Beginn des Rückfalls nach der Operation.	Rückfälle. Sitz des Rückfalls.	Zeit von der letzten Operation bis zum Dec. 74, resp. Jan. od. Febr. 75.	Bemerkungen.
40.	Nonus Dietz, Förster, April 73.	61	Linker Nasenflügel.	Ulcerirtes Epithelialcarcinom.	1871.	Schorfbildung.	2 Jahr.	1. Flaches Abtragen der Neubildung.	April 73.	Sept. 73.	Nase.	4 Mon.	—
								2. Exstirpation mit Wegnahme d. grössten Theils der linken Nasenhälfte. Plastik aus der Wange.	8. Spt. 73.	März 74.	Nase.		
								3. Exstirpation mit Wegnahme d. ganzen Nase bis auf einen Theil der Hautbedeckung der knöchernen Nase u. des Septum mobile. Totale Rhinoplastik aus der Stirn.	25. Juni 74.	Nov. 74.	Nase.		
								4. Kleiner Theil des Lappens gangränös geworden; Nachoperation am 4. Aug. 74. Recidiv am 6. Oct. 74 in Gestalt eines kleinen, nicht ulcerirten Knötchens. Ergiebige Exstirpation mit Eröffnung der Nasenhöhle. — Plastik.					
41.	Louise Pröpper, Kaufmannsfrau, 29. April 73.	49	Glabella.	Zweigroschengrosses, ulcerirtes Epithelialcarcinom.	Nov. 71.	Schorfbildung.	1½ Jahr.	Exstirpation.	29. April 73.	—	—	20 Mon.	Die Neubildung ist angeblich nach einer heftigen Contusion entstanden und nach ½jährigem Bestehen nach einem Erysipel vorübergehend bedeutend kleiner geworden.
42.	Emma Wedel, Bürgermeisterfrau, 26. Mai 73.	46	Nasenscheidewand.	Cancroid.	Nov. 72.	Schorf.	6 Mon.	Excision nach Loslösung des linken Nasenflügels.	26. Mai 73.	—	—	21 Mon.	—
43.	Sophie Wasserthal, Oeconomenfrau, 15. Juni 73.	62	Nasenrücken und linker Nasenflügel.	Epithelialkrebs, zweigroschengross.	Anf. 73.	?	½ Jahr.	Excision. Plastik aus der Gabella.	15. Juni 73.	—	—	18 Mon.	Rasche Heilung. Patientin am 2. Juli entlassen.

44.	Wilhelmine Träger, Arbeiterin, 8. Sept. 73.	32	Nasenflügel.	Flacher atrophischer Hautkrebs (Ulcus rodens).	Anf. 70.	Oberflächliche Ulceration.	$3^1/_2$ Jahr.	Sehr energisches Abschaben mit dem scharfen Löffel mit folgender starker Cauterisation mit Lapis inf.	8. Spt. 73.	—	—	15 Mon.	Pat. hatte sehr ausgebildete Comedonen der Nasenflügel, die sie häufig ausdrückte. Infolge dieses Reizes oberflächliches Wundsein, dann fortschreitende Ulceration. — Rasche Heilung.
45.	Christiane Hörning, Arbeiterin, 22. Sept. 73.	60	Mitte d. Nase.	Epithelialkrebs.	Herbst 70.	Knötchenbildung.	3 Jahr.	Exstirpation mit theilweiser Entfernung der knorpligen Nase. Rhinoplastik aus d. linken Backe.	22. Sept. 73.	—	—	15 Mon.	Geringfügige partielle Gangrän des Lappens, so dass ein kleiner Defect eines Nasenflügels zurückblieb. Kosmetisches Resultat indessen befriedigend.
46.	Carl Schueller, Bauführer, 25. Jan. 73.	36	Wange, Augenlider, Bulbus.	Epithelialkrebs, aus altem Lupus entstanden.	Uebergang vom Lupus zum Cancroid, dem Kranken unbemerkt geblieben.	Ulceration	?	Excision mit Wegnahme der Augenlider und des Bulbus. Resection des Jochbogens u. Abmeisselung d. äusseren und unteren Orbitalrandes.	25. Jan. 73.	—	—	23 Mon.	Pat. leidet seit dem 9. Jahre an Lupus der Schläfengegend, der bis zum 17. Jahre sehr langsame, dann raschere Fortschritte macht, vom 30. Jahre an mehr den hypertrophischen Charakter gewinnt und sich zuletzt in einen — auch histiologisch — manifesten Hornkrebs umwandelt.
47.	Marie Neumeister, 19. April 73.	39	Wange und Nase.	Flacher atrophischer Hautkrebs (Ulc. rodens).	Sept. 72.	Knötchen.	7 Mon.	Exstirpation mit Resection des Proc. nasalis des Oberkiefers.	23. April 73.	—	—	22 Mon.	—
48.	Martin Fauther, Gutsbesitzer, 4. Mai 73.	57	Augenlider (links).	Flacher Epithelialkrebs.	?	Knötchen.	?	Exstirpation des äusseren Dritttheils beider Augenlider und plastischer Ersatz durch Prof. *Gräfe*.	Jan. 72.	—	Unteres Augenlid.	—	—
								Exstirpation d. linken unteren Augenlids mit partieller Abmeisselung der äusseren Orbitalwand. Totale Blepharoplastik inf. aus der Schläfengegend.	4. Mai 73.	—	—	19 Mon.	

No.	Name und Stand. Datum der Aufnahme.	Alter bei der Aufnahme. Jahr.	Sitz der Krankheit.	Form der Krankheit.	Anfang. Zeit.	Anfang. Form.	Operationen. Dauer der Krankheit bis zur ersten Operation.	Operationen. Art der Operation.	Operationen. Zeit der Operation.	Rückfälle. Beginn des Rückfalls nach der Operation.	Rückfälle. Sitz des Rückfalls.	Zeit von der letzten Operation bis zum Dec. 74, resp. Jan. od. Febr. 75.	Bemerkungen.
49.	Heinrich Holbe, Handarbeiter, 5. Juni 73.	62	Linker innerer Augenwinkel.	Flacher Epithelialkrebs, zweigroschengross.	Anf. 70.	Warzenähnliche Bildung.	3½ Jahr.	1. Unvollständige Exstirpation ausserhalb. 2. Excision. — Heilung durch Granulation.	Juni 72. 10. Juni 73.	Von da an rascheres Wachsthum.	—	18 Mon.	18. Juni entlassen. 13. Dec. 74: Narbe ½ Ctm. Durchmesser. Unteres Augenlid am inneren Augenwinkel etwas ectropionirt.
50.	August Kleeblatt, Handarbeiter, 8. Oct. 73.	37	Rechte Seite der Nasenwurzel.	Flacher Epithelialkrebs.	Anf. 70.	Knötchen.	2 Jahr.	1. Excision. 2. Excision. 3. Excision.	Frühj. 72. Herbst 72. 21. Oct. 73.	5 Mon. 10 Mon.	Operationsnarbe. 2 erbsengrosse Knötchen am inneren Augenwinkel und im oberen Augenlid.	— 14 Mon.	— Völlige Heilung bis auf eine Fistel des Conjunctivalsackes an der inneren Seite des oberen Augenlids.
51.	Christian Natow, 5. Nov. 73.	56	Linkes unteres Augenlid und angrenzender Theil der Schläfe. — Isolirter Knoten in der Wange.	Flacher Epithelialkrebs.	1865.	Knötchen.	8 Jahr.	Excision. Wegnahme fast des ganzen oberen und des ganzen unteren Augenlids. Excision des Knotens an der Wange. Excision eines linsengrossen Recidives.	5. Nov. 73. 5. Dec. 73. 12. Mai 74.	— 5 Mon. —	— Narbe. —	— 7 Mon.	Plastik des unteren Augenlids aus der Wange (Gegend vor dem Ohr). Der äussere Theil des oberen Augenlids wird aus der Gegend über dem Ohr ersetzt, die Wunde am inneren Theil desselben der Granulation überlassen. Partielle Gangrän des oberen Lappens; nirgends prima. 15—20 Nov. Erysipel. 8. Dec. entlassen. Bulbus durch das obere Augenlid nicht ganz gedeckt.
52.	Frau Voigt, Oeconomenfrau, 14. Mai 73.	51	Rechte Wange.	Kleiner Epithelialkrebs.	?	?	?	Excision.	14. Mai 73.	—	—	21 Mon.	—
53.	Dorothea Kain, Bauerfrau, 15. Sept. 73.	68	Linke Wange unter d. unteren Augen-	Flaches Cancroid	Herbst 72.	Knötchen.	1 Jahr.	Excision.	15. Sept. 73.	—	—	17 Mon.	—

	20. Sept. 73.			haselnussgross.					73.				
55.	Christiane Klietz, Bauerfrau, 5. Nov. 72.	54	Linker harter Gaumen (5groschengross), hat den Knochen ergriffen und erreicht nach hinten den Arcus palatoglossus.	Epithelialkrebs.	Pfingsten 72.	Knötchen.	6 Mon.	Excision mit partieller Resection d. knöchernen Gaumens, wobei die Nasenhöhle breit eröffnet wird. 2. Neue, sehr wenig ausgedehnte Resection.	5. Nov 72. 14. Dec. 72.	1 Mon.	Mitte des äusseren Randes des Defectes. Erbsengross.	24 Mon.	Am 4. Febr. 73 alles vernarbt; Defect silberseechsergross. — Obturator angelegt.
56.	Friedrich Witteborn, Hofmeister, 8. Sept. 73.	49	Rechter Oberkiefer. Rechte Gaumenhälfte bis über die Mittellinie durch den Tumor stark nach der Mundhöhle vorgewölbt. An 2 Stellen Ulceration	Epithelialkrebs.	Mai 73.	Ulceration neben den rechten oberen Backzähnen.	4 Mon.	Atypische Resection des Oberkiefers mit dem Meissel.	12. Sept. 73.	—	—	15 Mon.	*Langenbeck*'scher Bogenschnitt. — In der Gaumenplatte verläuft der Schnitt vorn von der Mittellinie etwas schräg nach hinten und rechts, so dass hinten etwas weniger weggenommen wird, wie vorn. In den nächsten Tagen Parotitis. — Nach 7 Tagen fieberfrei. 26. Sept. entlassen. 20. Dec. 74. Sehr geringe Deformität. Nur für eine gewöhnliche Sonde durchgängige Fistel nach dem Nasenraum Sprache kaum merkbar gestört.

Bei der vorstehenden tabellarischen Zusammenstellung der Gesichtskrebse habe ich das von *Billroth**) gegebene Schema benutzt. Auf Grund derselben seien mir noch einige Bemerkungen gestattet, die theils eine gewisse statistische Verwerthung des vorliegenden Materials versuchen, theils einzelne praktische Erfahrungen besonders betonen sollen.

a) Lippenkrebse (20 Fälle. 17 M., 3 Fr.)

(Tab. I, No. 1, Tab. III, 12. 14, Tab. IV. 16. 22. 23, Tab. V, 25—38).

Neunzehnmal war zunächst die Unterlippe allein befallen, einmal (Nr. 31) hatte die Affection am Mundwinkel begonnen und sich gleichzeitig auf Ober- und Unterlippe ausgebreitet.

Was die Entstehung der Affection dem Lebensalter nach betrifft, so fiel sie

zwischen	das	30.	und	39.	Jahr	. . .	2 mal
„	„	40.	„	49.	„	. . .	2 „
„	„	50.	„	59.	„	. . .	9 „
„	„	60.	„	69.	„	. . .	3 „
„	„	70.	„	79.	„	. . .	3 „
„	„	80.	„	89.	„	. . .	1 „
							20

Die Erkrankung entwickelte sich aus:

einem Schorfe	8 mal
aus Schrunden und lange Zeit aufgesprungenen Lippen	3 „
aus einer oberflächlichen Ulceration	1 „
aus Warzen	3 „
unbekannt ist der Beginn	5 „
	20

Einmal schloss sich die zum Epithelialkrebs führende Verschorfung unmittelbar an eine heftige Contusion der Unterlippe an einer Stuhllehne an (37); viermal wird mit Bestimmtheit angegeben, dass der Patient kurze Pfeife rauchte und dass die Stelle, an welcher sich die Neubildung entwickelte, genau der von der Pfeife gedrückten Partie der Unterlippe entsprach. (33. 34. 35. 38.) Einmal war diese durch eine Zahnlücke, in welcher die Pfeifenspitze gehalten wurde, noch besonders fixirt (38).

Die Zeitdauer, welche die Krankheit bestand, ehe die Patienten sich zur Operation entschlossen, ist in 16 Fällen bekannt, soweit sich der erste Beginn einer oft so unscheinbar anfangenden Krankheit überhaupt feststellen lässt. Es waren also bis zur Operation verflossen:

1 mal	3	Monate
1 „	5	„
6 „	6	„
1 „	9	„
3 „	12	„
3 „	18	„
1 „	24	„
16		

*) Chirurgische Erfahrungen. v. Langenbeck's Archiv Bd. X. 1.

so dass also bei weitem die meisten Patienten sich innerhalb des ersten Jahres zur Operation stellten, keiner später als nach Verlauf von 2 Jahren.

Was die geringere oder grössere Bösartigkeit des Verlaufes anlangt, so zeigte sich in unseren Fällen zufällig weder das Lebensalter noch die Form der ersten Erkrankung von besonderem Einfluss. Wiederholt liess sich indessen die so oft hervorgehobene ungünstige Wirkung oberflächlicher Aetzungen constatiren, und ist es in dieser Hinsicht vielleicht von einem gewissen Interesse, dass gerade in dem Fall, in welchem die Entwickelung des Carcinoms von einem heftigeren Trauma, also einer acuten Reizung, ihren Ausgang nahm, dasselbe in der kurzen Zeit von 3 Monaten den relativ beträchtlichen Umfang einer Wallnuss erreichte (37).

Von den zwanzig Patienten sind neunzehn operirt worden: bei dem zwanzigsten (Tabelle, No. 1), welcher, bevor er die Klinik aufsuchte, in unzweckmässigster Weise mit Aetzmitteln behandelt worden war, war die Infiltration der Lymphdrüsen bereits eine so ausgedehnte, dass an eine Operation nicht mehr gedacht werden konnte. — Von diesen neunzehn Patienten habe ich bei siebzehn das fernere Schicksal bis zum December 1874, resp. bis zu ihrem Tode verfolgen können. Vierzehn von ihnen sind völlig geheilt geblieben und dauerte die Heilung resp. $5^1/_4$ Jahr, 23, 21, 20, 19, 19, 18, 17, 15, 15, 14, 13, $12^1/_2$ und 12 Monate an. Bei einem ist ein Recidiv in den Lymphdrüsen unter dem Kinn erfolgt und im Januar 1875 nochmals operirt worden (16). Einer ist an einem Recidiv (14), einer (12) im 85. Jahre, wahrscheinlich an Altersschwäche gestorben, vielleicht mit einem beginnenden Recidive in der Operationsnarbe.

Natürlich ist es möglich, sogar wahrscheinlich, dass doch noch der eine oder andere der bisher geheilt gebliebenen an einem Recidive erkrankt. Sehr gross ist die Gefahr aber nach allem, was von den sorgfältigsten Beobachtern darüber festgestellt worden ist, nicht mehr. Unter den von *Thiersch* in seinem bekannten Werke zusammengestellten 36 Epithelkrebsen der Lippe, welche nach der ersten Operation recidivirten, erfolgte 32 Mal das Recidiv innerhalb der ersten 12 Monate, und in den von *Billroth* in seinen chirurgischen Erfahrungen veröffentlichten Fällen stets wenige Monate nach der Operation. Die Aussicht, dass ein an Lippenkrebs Operirter, der nach 1—2 Jahren kein Recidiv hat, auf die Dauer geheilt bleibt, ist demnach eine relativ grosse.

Der auffallend hohe Procentsatz der bisher geheilt gebliebenen erklärt sich zweifellos zum grossen Theil aus dem sehr günstigen Umstande, dass noch bei keinem dieser Kranken eine Infection der Lymphdrüsen erfolgt war. Denn dass die Chancen einer wirklich vollständigen Exstirpation ganz ausserordentlich sinken, sobald einmal die Erkrankung dieses Stadiums erreicht hat, ist bei der grossen Zahl der Halslymphdrüsen und der Leichtigkeit, mit welcher ganz kleine, schon kranke, aber noch kaum fühlbare Drüsen übersehen werden, selbstverständlich. Die Patienten kamen, wie die vorstehende Zusammenstellung nachweist, grossentheils sehr früh zur Operation. Bei der einzigen Kranken (Tabelle Nr. 30), bei welcher die erste Operation erst 2 Jahre nach Beginn der Erkrankung (und zwar ausserhalb) vorgenommen wurde, war der Verlauf ein ungewöhnlich milder. Sie bekam ein Recidiv, entschloss sich aber erst 8 Jahre später zur zweiten Operation, und obwohl jetzt die ganze Unterlippe und ein Theil der Wange entfernt werden und am Kinn der mit der Neubildung verwachsene Knochen in ziemlicher Ausdehnung flach abgemeisselt werden musste, so waren doch die Lymphdrüsen noch gesund. Sie ist jetzt, nach 19 Monaten, noch ohne Recidiv.

Es ergiebt sich aus alledem die volle Bestätigung der Schlussfolgerungen, welche *Billroth* (l. c.) aus seinen Erfahrungen über die Operation der Lippenkrebse zog:

eine relativ gute Prognose, so lange die Lymphdrüsen noch nicht erkrankt sind und die dringendste Aufforderung für den praktischen Arzt, in jedem Falle eine möglichst frühzeitige und vollständige Exstirpation vorzunehmen oder anzurathen.

Um nun speciell über die Operationsmethoden noch einige Worte zu sagen, so wurden kleinere Lippenkrebse entweder nach der alten Methode des Keilschnitts exstirpirt (No. 12, 23, 25, 26, 31, 32, 33, 34, 36, 38) oder es wurde eine bogenförmige Excision mit der Cooper'schen Scheere vorgenommen und die Wunde der Heilung auf dem Wege der Granulationsbildung überlassen. (No. 22, 27, 28.) Der Gefahr, welche man bei der ersteren Methode läuft, gerade in der Höhe der Neubildung zu wenig von den gesunden Weichtheilen wegzunehmen, während man entfernt von ihr unnöthig viel opfern muss, entgeht man nach den vorstehenden Erfahrungen doch ziemlich leicht, sobald man sich ihrer bewusst ist. Bei Beschränkung seiner Anwendung auf Lippenkrebse geringerer Grösse gewährt der Keilschnitt durchaus die Möglichkeit einer vollständigen Exstirpation bei sehr vollkommenem kosmetischem Resultat. Gerade von den auf diese Weise operirten 10 Kranken sind sicher 9 von Recidiven bis jetzt frei geblieben, während bei dem zehnten der Erfolg in dieser Hinsicht nicht festgestellt werden konnte. Den Keilschnitt ganz zu verbannen, wie namentlich *Thiersch* es will, halte ich demnach nicht für gerechtfertigt.

Auch die einfache bogenförmige Abtragung liefert gute Resultate. Der Schnitt hält sich sehr leicht in gleichmässiger Entfernung vom Krankheitsheerd. Natürlich ist es aber nur bei kleineren Defecten möglich, die Wunde einfach ihrem Schicksale zu überlassen. Die beiden so operirten Patienten, welche sich später wieder vorstellten (No. 27, 28), zeigten später nur einen leichten Einkniff.

Ein Cancroid, welches sich vom Mundwinkel auf beide Lippen erstreckte, wurde sehr leicht durch eine doppelte Keilexcision entfernt. Der entstandene rhombische Defect wurde linear vereinigt.

War die Erkrankung eine ausgedehntere, so wurde dieselbe zunächst ohne jedwede Rücksicht auf den späteren Schluss der Wunde sicher im Gesunden umschnitten. Mehrmals erhielt der Defect dabei die Gestalt eines länglichen Rechtecks. Zweimal war in solchen Fällen die Dehnbarkeit der Haut so gross, dass es genügte, den unteren Längsschnitt nach beiden Seiten in die gesunden Theile zu verlängern und die so umschriebenen seitlichen Lappen gut von ihrer Unterlage zu lösen, um letztere durch die Naht mit einander vereinigen und den Defect schliessen zu können. (Nr. 16 u. 29.) Von diesen Patienten hat der erste ein Recidiv bekommen; der zweite ist nach jetzt 19 Monaten noch gesund. Einmal wurde der Ersatz der ganzen Unterlippe (bei gleichzeitiger Abmeisselung des Kinns) durch doppelseitige *Bruns*'sche Lappen (No. 30), einmal eine fast totale Cheiloplastik durch einfache Lappenbildung nach derselben Methode (No. 35) vorgenommen. Im ersteren Falle wurden gerade die in der Mitte der Unterlippe zusammenstossenden Spitzen der Lappen, wenn auch nur in geringer Ausdehnung, gangränös. Der dadurch entstandene Defect hinderte die Patientin, den Speichel zurückzuhalten, ein Uebelstand, der durch das spätere Dazwischensetzen eines Lappens aus der Unterkinngegend nicht ganz gehoben wurde. Im zweiten Falle, wo nur etwa $^2/_3$ der Unterlippe entfernt worden waren, war das Resultat ein befriedigendes.

Alles in Allem liessen die kosmetischen wie functionellen Resultate der *Bruns*'schen Methode der Unterlippenbildung, bei jenen beiden Kranken sowohl, als bei den früher in gleicher Weise Operirten manches zu wünschen übrig, um so mehr, je grösser der zu schliessende Defect war, und je mehr er sich namentlich über den einen Mundwinkel nach der Wange zu erstreckte.

Ueberschreitet die Ausdehnung des Defectes in senkrechter Richtung ein gewisses Maass, so geräth man in das Dilemma, entweder die Lippe zu niedrig zu bilden, oder einen so grossen Wangenlappen zu schneiden, dass später die freie Bewegung des Unterkiefers darunter leidet. Ist man aber genöthigt, bei der Excision der Neubildung ein beträchtliches Stück über den Mundwinkel hinaus in die Wange zu gehen, so kommt man mit der Bruns'schen Methode kaum mehr aus, weil man den Stiel um so viel weiter nach aussen legen muss und jetzt einen ganz ungebührlich langen Lappen haben müsste, um den Defect zu decken. Für solche Fälle giebt die zuerst von *v. Langenbeck* geübte, von *Busch**) beschriebene Methode, den Ersatzlappen aus der Haut des Kinnes und der Unterkinngegend zu nehmen, ganz vorzügliche Resultate. Von den im Jahre 73 behandelten Kranken ist allerdings nur der unter Nr. 37 der Tabelle aufgeführte in dieser Weise operirt. Der unmittelbare Erfolg war in jeder Hinsicht zufriedenstellend, das nach $12^1/_2$ Monaten constatirte Endresultat ein so vorzügliches, wie ich es nach einer andern Methode der Unterlippenbildung bisher kaum zu sehen Gelegenheit hatte. Eine Entstellung war kaum bemerkbar, die Function der Lippe beim Essen und Sprechen eine ganz vollkommene, der Mund konnte so weit geöffnet werden, wie nur immer unter normalen Verhältnissen. Ich bemerke jedoch, dass dieselbe Methode seitdem noch mehrmals angewandt wurde und dass wenigstens das unmittelbare Resultat immer in der gleichen Weise befriedigte.

b. Krebse der Gesichtshaut (27 Fälle. 16 M., 11 Fr.)

(Tab. I, No. 2. 3, Tab. II, No. 6. 7, Tab. III, No. 9. 10. 13, Tab. IV, No. 17—21, 24, Tab. V, No. 40, 41. 43—54).

Dieselben vertheilen sich auf die Gesichtsgegenden und die Geschlechter folgendermaassen:

Nasenhaut	12	(6 M.,	6 Fr.)
Schläfen- und Stirnhaut . .	3	(1 „	2 „)
Wangenhaut	7	(5 „	2 „)
Augenlider	5	(4 „	1 „)
	27	(16 M.,	11 Fr.)

Nach Alter und Geschlecht befanden sich darunter:

zwischen	30—39 Jahren . . .	6	(4 M.,	2 Fr.)
„	40—49 „ . . .	2	(1 „	1 „)
„	50—59 „ . . .	6	(4 „	2 „)
„	60—69 „ . . .	10	(6 „	4 „)
„	70—79 „ . . .	2	(1 „	1 „)
„	80—89 „ . . .	1	(— „	1 „)
		27	(16 M.,	11 Fr.)

Von diesen gehörten zweiundzwanzig, wenigstens in der ersten Zeit ihrer Entstehung, zu den flachen Formen des Epithelialkrebses, wenn schon einige von ihnen bei wiederholten Recidiven durchaus den Charakter der »infiltrirten« Form annahmen. Vier (No. 17. 24. 44. 47) waren sehr oberflächliche, sogenannte Ulcera rodentia, von denen drei — einer (17) freilich mit nachfolgendem Recidiv — nur mit energischem Abschaben mit dem scharfen Löffel und nachfolgender starker Höllensteinätzung behandelt werden. — Die übrigbleibenden fünf (4 auf der Wangenhaut, 1 auf

*) S. dessen: Statistischer Bericht etc. v. Langenbeck's Archiv, Bd. XIII, pag. 46.

Zwei Patienten, welche später Lippenkrebse bekamen, litten lange Zeit an aufgesprungenen Lippen (Tab. V, 36. 38), wozu sich bei dem einen noch die Einwirkung einer kurzen Pfeife hinzugesellte. Die Gewohnheit, kurze Pfeife zu rauchen, wird ausserdem noch dreimal (Tab. V, 33. 34. 35) als Ursache angegeben, und stets mit Bestimmtheit hervorgehoben, dass die Entwicklung des Unterlippenkrebses an dem Punkte stattfand, welcher eben durch die Pfeife fast ausschliesslich gedrückt wurde (s. oben). Eine erbliche Disposition liess sich nur in dem einen, soeben erwähnten Falle nachweisen.

E. Angeborene und erworbene Defecte und Deformitäten. Hasenscharte. Ectropium. Plastische Operationen.

(32 Fälle, davon 20 bereits anderweit verrechnet).

1. Hasenscharte (10 Fälle. 7 M., 3 W.)

Zehn Fälle von Hasenscharten: (7 männl. u. 3 weibl. Individuen) 5 einfache, 5 mit Kiefer- und Gaumenspalte complicirt. Unter letzteren zeigten zwei ausgesprochene Bürzelbildung. Acht von den Patienten waren Kinder im Alter von 5 Tagen bis zu 8 Monaten; die beiden andern Fälle betrafen einen 12jährigen Knaben und einen 21jährigen jungen Mann. 9 von den Patienten wurden operirt; bei einem 6wöchentlichen, sehr atrophischen Kinde die Operation widerrathen.

Im Allgemeinen wurde der Grundsatz befolgt, die Kinder, wenn sie sonst kräftig waren und nicht gerade an Verdauungsstörungen litten, so früh als möglich zu operiren. In der Regel werden sie freilich nicht eher in die Klinik gebracht, als bis die Mütter im Stande sind, sie dahin zu begleiten, und so wird de facto die Operation doch nur sehr selten innerhalb der ersten Wochen zur Ausführung kommen. Das jüngste der operirten Kinder war 5 Tage alt, die andern 14 Tage, zweimal 3 Wochen, 2, 3 und 8 Monate. An letzterem war schon zweimal von anderer Seite ein missglückter Versuch vorgenommen worden, den Spalt zu schliessen. — Die 9 operirten Patienten sind sämmtlich geheilt.

Nach vielfachen Erfahrungen und vergleichenden Versuchen wird von uns seit Jahren der *Malgaigne*'schen Methode (sog. doppelte Zipfelbildung) als derjenigen, welche kosmetisch das meiste leistet, der Vorzug gegeben. Bei complicirten Hasenscharten legt Prof. *Volkmann* besonderen Werth darauf, eine gute Stellung der Nasenflügel und eine Umsäumung derselben von unten her zu erreichen. Zu diesem Zwecke werden die bei breiteren Spalten nothwendigen seitlichen Bogenschnitte absichtlich etwas unterhalb der Nasenflügel fortgeführt, so dass jederseits ein längerer, aus Haut und Schleimhaut bestehender Hautzipfel gebildet wird, der auf den querverlaufenden Wundrand der neuen Oberlippe von oben her aufgesetzt wird. Löst man, falls nöthig, die Nasenflügel noch etwas vom Knochen ab, so kann man ihnen dann jede gewünschte Stellung geben und es namentlich auch verhindern, dass sie in zu tiefem Niveau liegen, oder sich so dicht an das Septum anlegen, dass das Kind durch die Nase keine Luft bekommt.

Von den erwähnten Fällen der Bürzelbildung betraf der eine den oben angeführten 12jähr. Knaben. Patient war 11 Jahre früher von *Blasius* operirt und das Os incisivum zwischen die beiden seitlichen Oberkieferhälften reponirt worden. Die Lippenspalte war durch die Operation geschlossen, jedoch war keine nachträgliche Verschmelzung des Zwischenkiefers mit dem Processus alveolaris des Oberkiefers erfolgt, und der erstere, bei sonst sehr guter Lage und Form immer noch stark beweglich

und zum Beissen und Kauen untauglich. Patient liess sich jetzt aufnehmen, weil die von dem Bürzel abpräparirte Haut, aus der das Septum hatte gebildet werden sollen, damals nicht angeheilt war und vorn an der Nasenspitze herabhing. Sie wurde von neuem wund gemacht, dreieckig zugeschnitten und in einen an der Oberlippe hergestellten Falz implantirt. Die Heilung prima intentione blieb nicht aus und das Resultat war ein recht befriedigendes. Gegen den beweglichen Zwischenkiefer durfte nichts unternommen werden.

Ganz ähnlich wurde bei einem Kinde verfahren, bei welchem die Haut von dem prominenten Zwischenkiefer lospräparirt, dann der Vomer von vorn eingeschnitten und nun der Zwischenkiefer zurückgebogen wurde. Zwei Hefte, welche durch die Nasenscheidewand geführt wurden, und den Hautlappen umfassten, sicherten des letzteren Lage. Die Anheilung erfolgte nach Wunsch. Erst einige Zeit darauf wurde dann die Lippenspalte geschlossen.

Erwähnt mag noch werden, dass in der halleschen Klinik, wie bei jeder plastischen Operation, so auch besonders bei der Operation der Hasenscharte sehr grosse Sorgfalt auf die Naht verwendet wird. Jede Spannung wird vor allem ängstlich vermieden. In der Regel wird zunächst eine Lanzennadel durch beide Lippentheile geführt, welche die Blutung stillt und als Schiene und Stütze dient. Der umwickelnde Wollfaden wird schon nach Beendigung der Operation wieder abgenommen; die Nadel selbst bereits nach 24 Stunden entfernt. Meist werden ausserdem nur noch ein oder zwei Knopfhefte mit gewöhnlicher, feiner Seide angelegt; dann aber durch eine grössere Anzahl Hefte von sogenannter Nullseide für ein ganz genaues Aneinanderliegen der Wundränder gesorgt. Oft werden gegen 20 Suturen angelegt, von denen ein Theil gegen 8 Tage liegen bleibt. — Es ist wohl wesentlich dieser Sorgfalt bei der Naht zu danken, dass ein Misslingen der prima intentio und damit der Operation überhaupt noch nicht vorgekommen ist.

2. Ectropium.

Bei zwei Kranken wurde mit Erfolg der Versuch gemacht, hochgradige, durch sehr ausgebreitete Narben hervorgerufene Ectropien des unteren Augenlides mit Umgehung einer eigentlich plastischen Operation durch Erzeugung einer breiten Narbe zu heilen. Das Augenlid wurde in der bekannten Weise abgelöst, resp. zurückpräparirt, reponirt, durch einen Druckverband in der richtigen Lage erhalten und, sobald die Granulationsbildung hinreichend weit vorgeschritten war, durch Reverdin'sche Transplantationen zu rascher und breiter Vernarbung zu bringen gesucht. In beiden Fällen musste, um zum Ziel zu kommen, das gleiche Verfahren mehrfach wiederholt werden, und ist anzunehmen, dass dies in allen einigermaassen schweren Fällen nothwendig sein wird. Man wird durch jede Operation nur eine gewisse Höherstellung des Lides erreichen. Der Vortheil der Operation aber liegt darin, dass man sie ohne jeden nachtheiligen Einfluss auf das kosmetische Schlussresultat in infinitum wiederholen kann, und dass im Nothfall immer noch die Blepharoplastik mit gleich günstigen Chancen wie zuvor gemacht werden kann. Geduld und Zeit von Seiten des Kranken gehören freilich dazu, weil die Wiederholung der Operation doch immer nur nach gewissen Intervallen wird erfolgen können. In schweren Fällen möchte wohl meist ein Jahr und darüber vergehen, ehe man zum Ziele kommt.

1. Alfred Cohn, 15 Jahr alt. Schweres Ectropium des rechten unteren Augenlides nach Lupus. Die tiefste Partie des herabgezogenen Ciliarrandes steht ziemlich in einer Horizontalen mit der Insertion des Nasenflügels. In Verlauf von einem Jahre viermalige Circumcision des Ciliarrandes und Ablösung des Conjunctivalsackes mit nachfolgender Aufheilung von Hautstückchen, die theils dem Kranken selbst, theils anderen Personen unternommen werden. Es gelingt auf diese Weise das Ectropium etappenweise bis auf einen minimalen Rest zu beseitigen. Der Ciliarrand steht schliesslich reichlich 2 Centimeter

höher als vor Beginn der Kur. Die breite Narbe ist vollständig glatt. Die transplantirten Hautstückchen von denen einmal gleichzeitig 9, ein anderesmal gleichzeitig 14 anheilten, verschmelzen vollständig mit der Umgebung und verlieren sehr bald ihre scharfe Begrenzung und hellere Farbe. Das Schlussresultat ist demnach besser, als es durch eine plastische Operation zu erreichen gewesen wäre. —

2. Heinrich Lüdicke, 29 Jahr alt, erlitt in seinem 14. Lebensjahre eine kaum zolllange Quetschwunde dicht unter dem rechten unteren Augenlide, die sich, infolge unzweckmässigen Verhaltens, in ein jahrelang bestehendes flaches Geschwür umwandelte. Dasselbe breitete sich allmählich über den grössten Theil der Wange aus und gab bei seiner Vernarbung Veranlassung zur Entstehung eines hochgradigen Ectropiums. Herbst 73 und Sommer 74 wird Patient zweimal in der angegebenen Weise behandelt. Auch bei ihm gelingt es das Ectropium bis auf einen sehr geringen, durch Wiederholung der Operation, vielleicht auch nur durch Kauterisation der noch etwas gewulsteten Conjunctiva, wegzubringenden Rest zu beseitigen; aber die Narbe ist nicht so schön und glatt wie in dem vorhergehenden Falle. Drei Vierteljahre nach der ersten Operation sah man noch 14 der aufgeheilten Hautstückchen als blassgelbe, scharf umschriebene, wachstropfenartig prominente Flecke sich von der übrigen Narbe absetzen, und nur sehr allmählich wurde die Haut glätter, und verwischten sich die auffälligen Farbendifferenzen. Auch heute, $1^3/_4$ Jahr nach der ersten Operation kann man noch zehn transplantirte Stücke leicht erkennen. Trotz alledem ist auch hier der Erfolg ein besserer, als er selbst nach einer gelungenen Blepharoplastik erreicht zu werden pflegt. —

Dass die Narben nach Reverdin'schen Transplantationen höckerig bleiben, ist leider ziemlich häufig. Wie es scheint geschieht dies immer dann, wenn die Hautstückchen nur aufheilen und nicht an ihrem Rande reichlich Epidermis produciren. Bei dem hier in Betracht kommenden Kranken konnte eine Vergrösserung der Epidermisinseln während der Vernarbung nicht constatirt werden. Die letztere erfolgte vielmehr so, dass sich vom Rande des granulirenden Defectes die Epidermis nur zwischen die aufgeheilten Stücken hineinschob.

3. Zusammenstellung der im Gesicht vorgekommenen plastischen Operationen.

1) Verschluss einer nach Wangenbrand zurückgebliebenen Fistel durch Anfrischung und Naht. (Helbig, s. unter Noma 1

2) Sehr grosser Wangendefect nach Noma, aus der Schläfengegend gedeckt. (Henkel, s. unter Noma.) 1

3) Totale Plastik des untern Augenlides mittels Lappens aus der Schläfengegend; totale Blepharoplastik inf. aus der Wange; partielle Blepharoplastik sup. aus der Schläfengegend. (s. Fauther und Natow unter Carcinom.) 2

4) Stomatoplastik: Vergrösserung eines durch langjährigen Lupus verkleinerten Mundes durch doppelseitige Excision eines keilförmigen Hautstückes aus den Mundwinkeln unter Schonung der Schleimhaut, Spalten der letzteren und Umsäumen. Gutes Resultat. (Karl Gerlach, 25 Jahr. Lupus.) 1

5) Cheiloplastik: Der plastische Ersatz der Unterlippe wurde in 5 Fällen nothwendig; die betreffenden Kranken litten sämmtlich an Lippenkrebsen. Ueber die angewandten Methoden ist bereits oben ausführlich gesprochen worden. Einmal wurde eine ziemlich ausgedehnte Oberlippenplastik, ebenfalls nach einer Carcinomexstirpation, ausgeführt. (S. o. Frau Lorsch, Carcinome.) 6

6) Totale Rhinoplastik: einmal wegen syphilitischer, einmal wegen lupöser Zerstörung. (Fressdorf. s. unter Ozaena; Gerlach, s. u. Lupus.) 2

7) Partielle Rhinoplastik: 7 Fälle, sämmtlich bei Carcinomkranken (Scheele, Gräfe, Radecke, Weschke, Dietz, Hörning, Wasserthal). 7

Summa: 20

In Betreff der Rhinoplastik verweise ich auf die im Jahre 1872 erschienene Inaug. Diss. von *F. von Brinken* (Beiträge zur Rhinoplastik, Halle), in der Prof. *Volkmann* die von ihm bei dieser Operation befolgten Principien niedergelegt hat. Namentlich finden sich daselbst die von ihm geübten Methoden der totalen Rhinoplastik mit federndem Stützlappen, der Conservirung strohhalmbreiter Ränder der Nasenspitze und Nasenflügel zur Umsäumung der Lappen bei eingesunkenen Nasen und Defecten der Nasenflügel, sowie endlich die Technicismen der nasalen Rhinoplastik ausführlicher erörtert.

5. Krankheiten des Halses.

(81 Fälle).

Die im Jahre 1873 im Bereich des Halses so wie am Kehlkopfe zur Beobachtung gelangten Erkrankungen erheben sich nur zu der niedrigen Zahl von 81 Fällen, und boten im Allgemeinen ein untergeordnetes Interesse, so dass einige kurze Notizen über dieselben genügen werden.

A. Entzündliche Processe der Weichtheile des Halses.

(35 Fälle).

Von 4 Fällen acuter Phlegmone und Vereiterung des subcutanen Halszellgewebes zeigten zwei bei kleineren Kindern beobachtete, nach einer Diphtheritis des Rachens und Kehlkopfes entstandene, einen ausserordentlich schweren, acut progredienten, zum Theil brandigen Charakter. Beide Kinder kamen wider Erwarten mit dem Leben davon. Der schwerere von beiden ist bereits bei Besprechung der Erysipele unter Beob. 22 kurz referirt. Die Vereiterung griff hier nach unten über die ganze rechte Brusthälfte, nach oben bis auf die Wange über, und eine fast handgrosse Hautpartie ging bei dem dreijährigen Knaben gangränös verloren. Doch blieb nur eine geringe Schiefstellung des Kopfes zurück.

Zweimal wurde bei jungen Männern jene tiefe Form der acuten Zellgewebsvereiterung am Halse beobachtet, die früher mit dem Namen der Angina Ludwigi bezeichnet wurde, und die neuerdings wieder *von Thaden* ausführlicher besprochen hat.*) Ich gebe ihm zu, dass wahrscheinlich wohl die tief unter dem oberen Ende des M. sternocleidomastoides und hinter dem Kieferwinkel liegenden Lymphdrüsengruppen es sind, von denen die Affection ausgeht; doch liessen sich in unsern beiden Fällen bestimmte Beweise für diesen Ausgangspunkt nicht auffinden. Beide Kranke, bei denen in der Chloroformnarcose die Abscesse frühzeitig geöffnet wurden, genasen rasch. —

Elf Fälle acuter Lymphdrüsenentzündung beziehen sich der Mehrzahl nach auf kleinere Kinder, und waren meist die Lymphdrüsen im oberen Halsdreieck afficirt. Sie gingen, so viel ich mich erinnere, in allen Fällen in Abscedirung über. Dagegen wurde zweimal bei Erwachsenen jene überaus hartnäckige, schmerzhafte und meist unter lebhaftem Fieber verlaufende Form der Lymphdrüsenentzündung am Halse beobachtet, wo sich rasch ein mehr wie hühnerei-, ja zuweilen fast faustgrosser, harter, bei Berührung ausserordentlich schmerzhafter und meist auch noch von entzündeten und infiltrirten Hautdecken bedeckter Knoten bildet, der wochenlang weder zur eiterigen Schmelzung, noch zur Resolution gelangt, indess die Kranken im höchsten Grade herunterkommen und auf das Schwerste leiden. Die meisten dieser Kranken haben,

*) *von Thaden*, Mittheilungen für den Verein Schleswig-Holsteinischer Aerzte. 1872, Heft 4, pag. 7.

wenn sie in klinische Behandlung treten, schon lange Zeit hindurch ohne jeden Erfolg kataplasmirt. Energische, bis zur Vesication gehende Anstriche von Tinctura jodi fortior, und die gleichzeitige Auflegung von Eisbeuteln pflegen die rebellischsten derartigen Schwellungen rasch zum Verschwinden zu bringen, zuweilen in der That in drei oder vier Tagen. Von den beiden im Berichtsjahre beobachteten derartigen Fällen ist wiederum der glücklichste Erfolg nach dieser Therapie notirt, die uns, wie ich beiläufig bemerken will, auch in den schlimmen Formen von Angina dentaria mit steinharter Infiltration der Parotis- und Submaxillargegend meist gute Dienste leistete. —

Chronische Entzündungen und Vereiterungen der Lymphdrüsen des Halses, meist mit Geschwürsbildung und Hautablösung verbunden, kamen bei 18 Kranken vor, und wurden theils mittels der Auslöffelung, theils mittels der Exstirpation, theils endlich mittels einer Combination beider behandelt.

Besonders zu erwähnen ist nur ein Fall, wo neben einer Anzahl käsiger, erweichter und vereiterter Drüsen sich noch eine grössere Anzahl (etwa zehn) bis zu taubeneigrosser Geschwülste vorfanden, die den rein hyperplastischen (lymphomatösen) Charakter darboten. Sämmtliche Drüsen exstirpirt, Carotisscheide $1^1/_2$ Zoll blossgelegt. Lister'scher Verband. Durchaus Prima intentio. (Hedwig Lippert, 10 Jahr alt. Polikl.)

B. Geschwülste am Halse. Strumen.

(20 Fälle).

1. Multiple Atherome am Halse kamen bei einem 42jährigen Mann vor. Exstirpation. Heilung. —

2. Lymphome, 9 Fälle, sämmtlich bei Knaben und Männern beobachtet. Zweimal wurde bei poliklinisch behandelten Kranken nach dem innerlichen Gebrauch von Arsenik eine rasche und sehr wesentliche Verkleinerung der bezüglichen Geschwülste gesehen. Der eine Kranke, ein beginnender Vierziger, trug eine sehr rasch im Verlauf der letzten beiden Jahre entstandene über faustgrosse Geschwulst, welche die Unterkinn- und seitliche Halsgegend vom Process. mastoid. der rechten Seite bis zum Kehlkopf und nach abwärts fast bis zur Clavicula einnahm, und aus einer grossen Zahl wallnuss- bis hühnereigrosser, weicher, gegeneinander, so wie gegen die sie bedeckende Haut, leicht verschieblicher Lymphomknollen bestand. In etwa vier Wochen verschwanden hier unter dem Gebrauch der Fowler'schen Solution diese Lymphdrüsengeschwülste bis auf einzelne erbsen- und haselnussgrosse Reste, die zusammen noch nicht das Volumen eines Hühnereies ausmachten, so dass die den Tumor zuvor einhüllende Haut nun wie ein leerer, schlaffer Beutel vom Kieferwinkel und der Regio submaxillaris auf den Hals herabhing. — Leider liess Patient sich von jetzt ab nicht wieder sehen und briefliche Anfragen blieben unbeantwortet.

Besonderer Erwähnung werth ist auch der zweite Kranke, der an multiplen harten Lymphomen der Regio submaxillaris sinistra, der Nuchal-, Axillar- und Inguinaldrüsen mit leukämischer Blutveränderung litt:

Bernhard Schmidt, 26 Jahr alt, Student der Landwirthschaft. Als Patient Mai 1873 zuerst in poliklinische Behandlung trat, in der er bis jetzt verblieben ist, datirte sich die Entstehung der Geschwülste bereits seit $1^1/_2$ Jahren. Er sieht anämisch aus, hat viel Nasenbluten und ist sehr kurzathmig. In der Regio submaxillaris sinistra sitzen harte, jedoch leicht bewegliche Drüsenmassen, die zusammen etwa den Umfang von zwei Hühnereiern haben und aus haselnuss- bis taubeneigrossen

Knoten zusammengesetzt sind. Daran schliessen sich Drüsenschwellungen geringeren Grades bis herab zur linken Clavicula. In der Achselhöhle eine mehr wie männerfaustgrosse, aus drei Hauptknoten bestehende Drüsenmasse, die den Gebrauch des linken Armes in der letzten Zeit wesentlich behindert hat. Eine wallnussgrosse Lymphdrüse liegt dicht unter der Clavicula, vom M. pectoralis bedeckt. Lymphdrüsen der rechten Achsel und beider Weichen mässig vergrössert, ebenfalls ziemlich hart, beweglich; die grössten derselben haselnussgross. — Milz stark vergrössert. Weisse Blutzellen sehr erheblich, nach approximativer Schätzung mindestens um das fünf- bis sechsfache vermehrt. — Patient nimmt zunächst einige Monate Arsenik, dann einige Wochen Eisenpräparate, dann wieder Arsenik und setzt diese Kur, wenn schon mit mancherlei Unterbrechungen, auch jetzt noch fort. Schon nach den ersten Wochen des Arsenikgebrauchs war die Verkleinerung sämmtlicher Drüsen eine sehr deutliche, während auch das Allgemeinbefinden sich rasch besserte, und Patient namentlich sehr starken Appetit bekam. October 73 findet das letzte mal Nasenbluten statt. Die Drüsen am Kieferwinkel bilden für das Gesicht keine prominente Geschwulst mehr. Durch die Palpation sind noch einzelne, bis bohnengrosse Knoten nachweisbar. Die faustgrosse Geschwulst der linken Achselhöhle hat nur den Umfang eines Hühnereies; der Gebrauch des Armes ist völlig frei.

November 73. Milztumor nicht mehr nachweisbar.

25. December. Patient hat ohne Grund — und offenbar nur weil es ihm zu gut ging — seit zwei Monaten keinen Arsenik mehr genommen. Das Allgemeinbefinden hat sich zwar nicht wieder verschlechtert und lässt die Untersuchung des Blutes eine Vermehrung der weissen Blutkörperchen nicht mehr nachweisen, aber der Drüsenknoten unter dem linken M. pectoralis und dicht unter dem unteren Rande der linken Clavicula hat sich deutlich vergrössert; ebenso sind einige Drüsen in der rechten Plica inguinalis bis zu taubeneigrossen Geschwülsten herangewachsen.

8. März 74. Die neuentstandenen Geschwülste haben sich bei andauernden Gebrauch des Arseniks wieder erheblich verkleinert. Patient erfreut sich der ungetrübtesten Gesundheit; kann die weitesten Spaziergänge machen, laufen. Colorit blühend. Keine Vermehrung der weissen Blutkörperchen nachweisbar.

Mitte Juni 74. Das zuvor faustgrosse Drüsenpaquet der linken Achsel ist jetzt wallnussgross, die Geschwulst unter dem M. pectoralis vom Umfang einer Haselnuss. Im Uebrigen finden sich sowohl am Kieferwinkel als am Hals, in der rechten Achsel und in den Weichen überall noch bohnengrosse, harte Drüsengeschwülste; doch bleibt das Allgemeinbefinden gleich günstig. Die wiederholte Untersuchung des Blutes ergiebt normales Verhalten. —

Bei fünf weiteren Kranken mit Lymphomen oder Lymphosarcomen am Hals oder Kieferwinkel wurde der Arsenik erfolglos gegeben. So namentlich auch in einem trostlosen, nicht operirbaren Falle, wo Lymphome in der Form von Tonsillengeschwülsten in die Mundhöhle und den Rachen hineinwucherten und Athmung und Schlingen in hohem Grade behinderten. (51jähriger Mann.) —

Nur einmal wurde im Berichtsjahre die Exstirpation reiner Halslymphome gemacht:

Louis Dresse, 10 Jahr, aus Dietrichsroda. Seit etwas über einem Jahre entstandene, grosse Geschwulst im linken obern Halsdreieck. Einzelne Knollen bis kleinapfelgross, leicht beweglich, prall elastisch anzufühlen. Sehr leichte Enucleation (3. Novbr. 73), doch ungewöhnlicher Blutreichthum der Kapseln. Lister'scher Verband mit tiefen Drainröhren, prima intentio bis auf letztere. Am 30. Nov. 73 geheilt entlassen.

3. Vereitertes tiefes Atherom des Halses (Kiemengangcyste.) Frau Auguste Meyer, aus Wettin, 24 Jahr alt, bemerkte zuerst in ihrem 19. Jahre einen kleinen, prall sich anfühlenden Knoten dicht unter dem rechten Kieferwinkel, der von da ab langsam wuchs. Vor fünfviertel Jahren verheirathete sie sich und wurde bald gravida. Die Geschwulst fing jetzt an rasch zu wachsen. Unmittelbar nach ihrer Entbindung, die eine sehr schwere war, traten zuerst Schmerzen in der Geschwulst ein, die jetzt etwa den Umfang einer Kinderfaust hatte, sich aber nun rasch zu dem einer Männerfaust vergrösserte. Die Schmerzen wurden unerträglich, strahlten namentlich auch in den Hinterkopf aus. Auf der vorderen Fläche der Geschwulst erhoben sich harte, höckrige Massen; die Haut wurde hier roth und und infiltrirt. Patientin hatte Nachtschweisse und magerte zum Skelet ab.

In diesem Zustande trat sie Mitte Juni 72 in poliklinische Behandlung, in der sie sich bis Ende 73 befand. Der Tumor, der jetzt fast die Grösse eines Kinderkopfes hat, nimmt die ganze rechte Seite des Halses ein und ragt in verticaler Richtung von der Clavicula bis 3 Querfinger über den Processus mastoides hinauf und in der Breite von dem stark nach links verschobenen Kehlkopf bis zur Wirbelsäule. Die hin-

teren und äusseren Abtheilungen der Geschwulst fühlen sich gleichmässig kuglig und hart gespannt wie ein tiefer Abscess oder eine Cyste an. Der vorderen Wand liegt eine dicke Schicht, bis wallnussgrosser, wie sich später ergab consensuell geschwellter, entzündeter und mit einander verwachsener Lymphdrüsen auf. Es wird eine vereiterte Lymphdrüsengeschwulst diagnosticirt, die hintere Wand an verschiedenen Stellen incidirt, und werden darauf mit erheblicher Schwierigkeit quer durch die grosse Höhle und dann zwischen den geschwellten Drüsen hindurch drei Drainröhren gezogen. Auswaschung mit Carbolsäure.

Die in grossen Massen entleerte, dünneitrige, colossal stinkende Flüssigkeit enthielt theils in der Flüssigkeit vertheilt, theils schollig zusammengeklebt ungemein viel verhorntes Plattenepithel, so dass nunmehr die Diagnose auf ein vereitertes, sog. tiefes Atherom des Halses abgeändert werden musste. Die auffallend weisse Farbe der eitrigen Flüssigkeit und einzelne in ihr vorhandene schmierige Bröckel forderten zunächst zur mikroskopischen Untersuchung auf.

Die Heilung und Obliteration des Balges stiess auf die grössten Schwierigkeiten und zog sich, wie schon angedeutet, ausnehmend in die Länge. Wiederholte Incisionen wurden nöthig; Auswaschungen mit Carbolsäure, später Einspritzungen mit Arg. nitric., Tinctura Jodi etc., brachten uns nur sehr langsam vorwärts. Auf den Versuch die Drainröhren zu entfernen folgten stets fatale Retentionen. Die dem grossen Balge vorn aufliegenden unförmlichen Drüsenmassen gingen sehr langsam zurück. Herbst 1873, nach $^5/_4$jähriger Behandlung, besteht am vorderen Rande des M. sternocleidomastoides immer noch eine feine, nur zeitweilig secernirende, zuweilen jedoch immer noch zu unbedeutenden Retentionen Gelegenheit gebende Fistel, die in der Tiefe von einem taubeneigrossen Drüsenconvolut umgeben ist. —

4. Enchondroma myxo-sarcomatosum der Regio submaxillaris sinistra. Frau Elisabeth Weidner, 41 Jahr alt, aus Gross-Kayna. Seit Jahren bestehender, in der letzten Zeit rasch gewachsener, faustgrosser, erbsig-höckriger, elastischer Tumor im linken oberen Halsdreieck, ein wenig den Boden der Mundhöhle emporhebend und hinter den Kieferwinkel sich hinaufschiebend. Sehr leichte Exstirpation, Aetzung mit Chlorzink (würde jetzt unterlassen werden). Lister'scher Verband. Absolute prima intentio. Patientin ist nicht bettlägerig; kein Fieber. Nach acht Tagen geheilt entlassen. (Operirt 25. Febr. 73, entl. 25. März 73).

5. Strumen. 8 Fälle. Ein Fall von Struma cystica bei einer 54jähr. Frau nach mehrfachen vergeblichen Jodinjectionen mit Incision des Balges und Vernähung an die Haut ohne Zufälle geheilt (Lister'scher Verband). Ein zweiter von recht grosser Struma lymphatica bei einem 18jährigen Mädchen durch parenchymatöse Injectionen von wässriger Jodkalilösung wesentlich verkleinert. Die übrigen Kranken rechtfertigten keinen operativen Eingriff und wurden ohne Erfolg mit Jodsalben und Jod interne behandelt. —

C. Affectionen des Kehlkopfes und der Trachea.

(19 Fälle).

Zu erwähnen sind zunächst 6 Fälle von Tracheotomie bei Kindern, von denen drei wegen Croup und drei wegen Diphtheritis vorgenommen wurden, und die sämmtlich letal endeten. Im allgemeinen werden Tracheotomien bei Kindern wegen der genannten Affectionen in der chirurgischen Klinik mehr ausnahmsweise ausgeführt, die meisten derartigen Operationen vielmehr von der medicinischen Station aus besorgt, die ja natürlich die betreffenden Patienten zunächst in Behandlung zu nehmen hat. Auch gestehe ich ganz offen, dass die Tracheotomie bei Croup und Diphtheritis, die ich im Beginn meiner chirurgischen Laufbahn ausserordentlich häufig ausgeführt habe, wegen ihrer ganz unberechenbaren Resultate keine Operation ist, für die ich mich in den letzten Jahren mehr besonders habe interessiren können.

1. Friedrich Füssler, 5 Jahr alt, Larynxcroup, tracheotomirt 2. April 73, gestorben an Bronchialcroup und katharrhalischer Pneumonie 5. April 73.

2. Emma Grundmann, 6 Jahr alt, Larynxcroup, tracheotomirt 17. Mai 73, gestorben an rechtseitiger croupöser Pneumonie 21. Mai 73.

3. Schlüter, 3jähriger Knabe, Larynxcroup, tracheotomirt 16. März 73, gestorben an Pneumonie 19. März 73.

4. Ida Seifert, 5 Jahr alt, Diphtheritis des Rachens und des Larynx, tracheotomirt 31. Jan. 73, gestorben 1. Febr. 73.

5. Emil Sachs, 5 Jahr alt, Diphtheritis des Rachens und des Larynx. Doppelseitige pneumonische Infiltrationen. Tracheotomirt 23. Febr. 73. Diphtheritis der Tracheotomiewunde. Gestorben 28. Febr. 73.

6. Paul Knopf, 3 Jahr alt, Diphtheritis des Rachens und des Larynx. Bronchialcroup. Tracheotomirt 25. Febr. 73, gestorben an demselben Tage.

Von den weiteren Kranken haben nur noch die drei folgenden besonderes Interesse:

1) Fibromatöser Polyp des rechten Stimmbandes. Entfernung mit dem Bruns'schen Schlingenführer. Theodor Heime, 48 Jahr alt, zeigt seit zwanzig Jahren besondere Disposition zu Larynxkatarrhen. Seit einem Jahre besteht ohne Unterbrechung Heiserkeit. Die am 6. Nov. 1873 angestellte laryngoskopische Untersuchung zeigt einen erbsengrossen, kugelförmigen Polypen von glatter Oberfläche und blaurother Farbe, der sich später als Fibrom erwies, und von der Mitte des freien Randes des rechten Stimmbandes ausgeht. Bei starker Intonation vibrirte die Geschwulst frei im mittleren Kehlkopfraum und die Stimme war verhältnissmässig klar; bei schwächerer lag der Polyp dem linken Stimmbande auf, oder wurde auch zwischen beide Stimmbänder eingeklemmt. An den correspondirenden Theilen des linken Stimmbandes bemerkt man eine druckatrophische Stelle. —

Am 6. December gelang es meinem sehr geschickten und laryngoskopisch höchst geübten Assistenten Herrn Dr. *Eyssel* bei der ersten Einführung des Bruns'schen Schlingenträgers den Polypen zu fangen und so vollständig abzuschnüren, dass eine nachträgliche Aetzung des Insertionsstelle entbehrlich schien. Gleich nach der Operation sprach Patient mit klarer Stimme. — Leichte reactive Laryngitis. — Nach einem halben Jahre stellte sich Patient wieder vor. Die Implantationsstelle des Polypen ist nicht mehr zu erkennen; auch die Druckstelle am linken Stimmband ist verschwunden. —

2) Verwachsung der vorderen zwei Drittel der wahren Stimmbänder nach einer den Kehlkopf eröffnenden Halswunde. Laryngoskopische Operation; Besserung. Brandt, 31 Jahr alt, Fabrikinspektor in Teutschenthal bei Halle, brachte sich in Mai 73 in einem Anfalle geistiger Störung einen grossen, fast horizontal verlaufenden, 12 Centimeter langen Schnitt in den Hals bei, der den Kehlkopf in der Höhe des unteren Randes des Schildknorpels eröffnete. Nach langem Krankenlager wurde Patient aus der Anstalt des Herrn Dr. *Lewinstein* zu Schöneberg entlassen, und trat am Ende December 1872 in unsere Behandlung. Patient klagte über Luftmangel bei der kleinsten Anstrengung und war stark aphonisch.

Die laryngoskopische Untersuchung ergab eine Verwachsung der wahren Stimmbänder in ihren beiden vorderen Dritteln. Bei tiefer Inspiration sah man die dreieckige Narbenmembran sich segelartig ausspannen. Beim Phoniren verschwand sie vollständig unter den sich aneinanderlegenden Stimmbändern.

Da Operationsversuche per os wegen ungünstiger Epiglottisstellung nicht zum Ziele führten, wurde von meinem Assistenten, Herrn Dr. *Eyssel*, ein schmalklingiges Tenotom von aussen genau in der Mittellinie durch die Narbe in den unteren Kehlkopfraum gestossen, und zwar so, dass die Axe des Instrumentes sich stets in der Medianebene bewegte. Als die Messerspitze hinter der Basis des Narbendreieckes im Kehlkopfspiegel erschien, wurde durch starkes Senken des Messergriffes die Schneide in die Narbe hineingedrückt, und die vollständige Spaltung durch Zug des Messers nach unten und vorn bewerkstelligt. Die Blutung war ganz unbedeutend.

Die Wundränder klafften unmittelbar nach der Operation sehr stark, und die Athmung war vollkommen frei, die Sprache laut, wennschon noch etwas heiser. Trotz vielfacher Bemühungen gelang es jedoch nur den dritten Theil des Narbenbandes an der Wiederverwachsung zu verhindern, und Patient verliess nur wenig gebessert Halle.

Als er sich jedoch Ende September 74 wieder vorstellte, war eine bedeutende, spontan entstandene Besserung zu constatiren. Es hatte sich die Narbenmasse beträchtlich auf das starre Knorpelgerüst des Kehlkopfes zurückgezogen, und die Glottisweite gestattete auch bei stärkeren Anstrengungen den Eintritt einer genügenden Luftmenge. Die Sprache war zwar noch klanglos, aber doch nicht mehr aphonisch. —

Herr Dr. *Eyssel* hat diese sehr ingeniöse Idee, gewisse Operationen im Kehlkopf so vorzunehmen, dass man von der Aussenfläche des Halses ein feines Messerchen oder eine geeignete Staarnadel einsticht, deren Bewegungen im Kehlkopfsraume laryngoskopisch controlirt werden, später weiter ausgebildet, und darüber im Centralblatte für Chirurgie 1. Jahrgang No. 20 referirt*.)

*) *A. Eyssel*, über eine neue Laryngo-chirurgische Operationsmethode. l. c. —

3) Verwachsung des Gaumensegels mit der hinteren Rachenwand und fast totaler Abschluss des Nasopharyngealraumes infolge verheilter tuberculöser Rachenulcerationen. Intensive Dyspnoe. Plötzlicher asphyctischer Tod. Tracheostenose durch ein vernarbendes tuberculöses Geschwür. Heinrich Trübe, 12 Jahr alt, aufgen. 11. Octbr. 72, gestorben 20. Jan. 73, ein im übrigen gesunder Knabe, der, so weit es sich nachweisen lässt, auch aus gesunder Familie stammt, hat vor circa zwei Jahren an sehr schmerzhaften Ulcerationen des Gaumensegels und Rachens gelitten, die seit Jahresfrist in der Weise geheilt sind, dass das Cavum pharyngo-nasale durch ein horizontal verlaufendes Narbendiaphragma, welches in der Mitte nur eine feine, etwa für einen dünnen Sondenknopf durchgängige, fistulöse Oeffnung hat, abgeschlossen ist. Die Narbenmassen sind ungemein dick und fest; auf der Oberfläche springen eine Menge starker, sehniger Balken hervor, die nach der hinteren Rachenwand und den narbigen, straff angezogenen und glatten Tonsillengegenden auslaufen. In der Unterkinngegend erstreckt sich ein breiter, median bis zum Kehlkopf herabreichender, noch von einer Anzahl sinuöser Geschwüre und geschwellter Drüsen unterbrochener Narbengürtel von dem einen Ohre zu dem andern. Während der Verheilung der Rachenulcerationen entwickelte sich bei dem Knaben eine langsam zunehmende Dyspnoe, die, als derselbe in die Klinik eintritt, einen bedrohlichen Grad erreicht hat, und ganz gleichmässig ist, nicht anfallsweis sich steigert. Die Einathmung geschieht unter starkem Stridor, während dabei eine sehr starke Einziehung des Epigastriums stattfindet. Das Gesicht ist cyanotisch; trotzdem ist der Knabe sehr wohl genährt.

Die physikalische Untersuchung der Brustorgane ergiebt keine Abweichung; die laryngoskopische weist nur eine hochgradige Schwellung der Kehlkopfschleimhaut und der Stimmbänder nach; Geschwüre sind nicht zu sehen.

Patient wird mit Auspinselungen des Kehlkopfes mit Höllensteinsolution behandelt, wobei die Schwellung um ein beträchtliches zurückgeht, und die Dyspnoe sich ebenfalls so weit vermindert, dass der Knabe in der Anstalt umhergeht und sich relativ wohl befindet. Im übrigen bleibt jedoch sein Zustand stationär, so dass offenbar unterhalb der Glottisspalte eine pathologische Veränderung vorhanden sein muss, welche die Stenose unterhält.

Während von uns vielfach die Frage ventilirt wird, ob, bei dem Fehlen jedweden Anhaltepunktes über Sitz und Charakter der Störung, eine exploratorische Eröffnung der Luftwege erlaubt sei, tritt in der Nacht vom 19. zum 20. Januar ein so heftiger Erstickungsanfall ein, dass von Herrn Dr. *Lichtheim*, damaligem Assistenten der Klinik, die Tracheotomie gemacht wird. Die Dyspnoe wird durch dieselbe nicht gemindert. Patient geht wenige Stunden darauf asphyctisch zu Grunde.

Bei der Autopsie findet sich unmittelbar über der Bifurcation der Trachea ein $1^1/_2$ Zoll langes, circulär den ganzen Umfang derselben umgreifendes, tuberculöses Geschwür, welches in seinen mittleren Partien bereits vollständig vernarbt ist, und hier eine $^3/_4$ Zoll lange Verengerung der Trachea auf das Lumen von kaum einem Gänsekiele herbeigeführt hat. Dickes, schleimig-eitriges Secret füllt die stenosirte Stelle vollständig aus. Nach oben und unten greift das Geschwür serpiginös weiter. An seinem zackigen Rande treten sehr deutlich eine grosse Zahl miliarer Eruptionen hervor. Schleimhaut der Trachea und des Kehlkopfes stark geschwellt, doch nirgends weiter Ulcerationen zeigend. — In den übrigen Organen, namentlich der Lunge, keine Tuberkel.

Die Rachentheile wurden von Herrn Dr. *Eyssel* einer genaueren Untersuchung unterworfen, die Schädelbasis mit den betreffenden Theilen herausgenommen. Der Nasopharyngealraum ist auf das Volumen einer kleinen Haselnuss reducirt. Das denselben nach der Mundhöhle zu abschliessende, feste Narbengewebe hat eine ganz colossale Mächtigkeit und erreicht nach der Vorderfläche der Wirbelsäule zu eine Dicke bis zu 2 Centimetern. Choanen von normaler Weite, Schleimhaut leicht verdickt; das cavernöse Gewebe an den hinteren Partien der unteren Muscheln stark hypertrophisch.

Das Ostium pharyngeum der rechten Tuba ist vollständig verwachsen: ein ausserordentlich seltenes Vorkommniss! Farbige Flüssigkeit ist vom peripheren Ende der Tuba her auch bei hohem Druck nicht zum Abfliessen in den Nasenrachenraum zu bringen. Das Ostium der linken Tuba bis auf einen Millimeter verengt. Beide Trommelfelle sehr stark eingesunken. Paukenhöhlen und Mastoidzellen beiderseits mit zähem, glasigem Schleim erfüllt.

Ulcerationen sind auch im Nasenrachenraum und den benachbarten Höhlen nicht mehr vorhanden.

D. Verschiedenes.

(7 Fälle).

Fünf Fälle der myopathischen Form des Caput obstipum kamen zur Behandlung. Viermal handelte es sich um sog. congenitale, also wahrscheinlich durch Muskelzerrungen und Rupturen inter partum acquirirte Deformitäten bei Kindern von 4, 6, 10 und 15 Jahren, und zwar waren auffallenderweise die beiden ersten, ein Knabe und ein Mädchen, Geschwister. Dreimal wurde die Myotomie des M. sternocleidomastoides gemacht, in dem einen Falle mit vollständigem, einmal mit mittelmässigem und einmal mit geringem Erfolg. Die Nachbehandlung bestand in der Gewichtsextension mit Hülfe der Glisson'schen Schwinge, die jedoch bei den beiden Kindern, wo das Schlussresultat nicht befriedigte, aus äusseren Gründen nur sehr kurze Zeit hatte fortgesetzt werden können, (Geschwister Küchler aus Sietzsch). In dem fünften Falle handelte es sich um einen sog. rheumatischen Torticollis bei einer 34jährigen Frau. —

Neuralgia cervicalis: 41jährige Frau: unbekannte Aetiologie.

Fremder Körper im Oesophagus: ein Fall. Münze bei einem Kinde mit dem Graf'schen Instrumente extrahirt.

6. Krankheiten der Brust und des Thorax.

(93 Fälle.)

A. Verletzungen.

(35 Fälle.)

Contusionen des Thorax sind sechsmal notirt; keiner dieser Fälle bot etwas Bemerkenswerthes dar.

Penetrirende Brustwunden: drei Fälle; zwei durch Messerstiche, einer durch ein Gewehrprojectil erzeugt. Nur einer der ersten endete tödtlich:

1. Penetrirende Stichwunde des Thorax. Genesung. Gustav Uhfer, 24 Jahr alt, erhielt am 2. Januar 73 einen Stich in den Rücken mit einem Messer. Wunde $1^1/_2$ Zoll lang, dicht unter der linken Scapula, etwas näher der Wirbelsäule zu, gelegen. Patient kommt fast unmittelbar darauf mit blutender Wunde in die Klinik, und wird hier bereits ein grosser Bluterguss im Cavum pleurae gefunden. Die ganze betreffende Seite bis zur Spina scapulae gedämpft. Starke Dyspnoe Tiefgreifende Naht, Eisbeutel. Wunde verklebt in der Tiefe prima intentione und eitert nur oberflächlich ein wenig. Relativ rasche Resorption der Hauptmasse des ergossenen Blutes. Nach Jahresfrist noch einmal untersucht: keine Störungen zurückgeblieben.

2. Penetrirende Stichwunde des Thorax. Grosser pleuraler Bluterguss. Tod an Verjauchung desselben. August Dietze, 20 Jahr alt, erhielt zwei Tage vor seiner am 26. Oct. 73 erfolgten Aufnahme in die Klinik mehrfache Messerstiche, von denen einer den Knorpel der rechten zweiten Rippe dicht am Sternum, sowie die Weichtheile des zweiten Intercostalraumes vollständig trennte und, wie sich bei der Autopsie später herausstellte, die Art. mam. interna durchschnitt. Es erfolgte eine sehr heftige Blutung, die anfangs von einem Barbier nur durch festes Zubinden, später von einem sogen. Chirurgen durch tiefes Einstopfen von Charpie (!) gestillt wurde. Bei der, wie schon erwähnt, erst zwei Tage später erfolgten Aufnahme des hochfiebernden Kranken wird die grosse, bis zur Pleurahöhle vollgestopfte Wunde mit möglichster Vorsicht von Charpie gereinigt. Es erfolgen, jetzt sowohl wie später, beim Verbandwechsel mässige Blutungen, ohne dass jedoch deren Charakter die Annahme einer Verletzung der A. mammaria wahrscheinlich gemacht hätte. Hingegen tritt sehr rasch eine Verjauchung des Blutergusses in der Pleura ein, welcher Patient, trotz sofortiger Drainirung der Pleurahöhle und Ausspritzung mit Desinficientien, am 9. Tage nach der Verletzung erliegt. Die gerichtliche Obduction constatirt u. a. eine Durchschneidung der A. mammaria interna.

3. Penetrirender Brustschuss. In die Lunge geschleuderte Knochensplitter. Heilung. August Börner, 17 Jahr, Handlungslehrling, schoss sich am 27. Nov. 73 mit einem Terzerol durch die linke Brust. Kugel hart an der Herzspitze ein- und etwas unter der Mitte der linken Scapula ausgetreten. Als Patient am nächsten Tage, fast 20 Stunden nach der Verletzung, in Behandlung genommen wird, ist ein Haemato-pneumothorax zu constatiren. Die Wunden werden mit concentrirtem Carbol-Glycerin ausgeätzt und mit dem Lister'schen Verbande bedeckt; es erfolgt eine primäre Verklebung sowohl der Eingangs- als der Ausgangsöffnung und bleibt Patient zunächst fieberfrei. Nach 14 Tagen rasch ansteigendes Fieber, welches bald Temperaturen von 40,0 und darüber erreicht. Die bereits vernarbte Eingangsöffnung wird incidirt, und entleeren sich nun grosse Massen dünner, blutig-eiteriger Flüssigkeit. Ausspülungen durch einen Catheter à double courant mit zweiprocentiger Carbolsäure, Einführung eines 3 Zoll

langen Drainrohres. Die Lunge, welche vorn bis zur dritten Rippe, hinten bis zur Mitte der Scapula hinaufgeschoben war, dehnt sich rasch wieder aus.

Patient erholt sich, doch treten dann und wann Schwierigkeiten der Eiterentleerung auf, die rasch wieder Fieber bringen, und erst nach Ausstossung, resp. Extraction von 3 Papierpfropfen und 4 erbsengrossen im Schusscanal der Lunge gelegenen Rippensplittern beseitigt werden. Bei jeder derartigen Stockung des Eiterabflusses aus dem Schusscanal wird Eiter per os ausgeworfen.

Am 6. April 74 wird wegen immer wiederkehrender Fieberanfälle und Schwierigkeiten für die Eiterentleerung mit Hülfe einer quer durch die Lunge geschobenen Sonde die Ausgangsöffnung wieder incidirt und ein Drain durch die Lunge gezogen. Patient erholt sich jetzt rasch. Die Eiterretentionen hören auf. Statt des durchgehenden Drainrohrs werden bald nur noch zwei kürzere Endstücke verwandt; doch wollen sich die Wunden nicht schliessen. Dies geschieht erst, als Mitte Mai mitten in der Lunge noch ein zolllanger, rabenkieldicker Rippensplitter aufgefunden und glücklich extrahirt wird. Circa zehn Tage darauf, am 25. Juni 74, ist die Vernarbung vollendet, und Patient ohne nachweisbare Residua geheilt*).

Subcutane Rippenbrüche kamen 26 vor; 20 bei Männern, nur 6 bei Weibern. Dreimal war der knorplige Theil der Rippe Sitz der Continuitätstrennung, obschon die betreffenden Patienten noch relativ jüngere Leute waren, und kein Grund vorlag, bereits Verkalkungen der Rippenknorpel anzunehmen (ein 48jähriger sowie ein 36jähriger Mann und eine 35 Jahr alte Frau). 24 Kranke wurden geheilt, 2 mit multiplen Fracturen vieler Rippen und anderweitigen, mehr oder minder schweren Complicationen gingen infolge von Quetschung und Zerreissung der Lunge zu Grunde.

1. Robert Weichel, 16 Jahr alt, Zerreissung der Weichtheile des linken Oberschenkels mit Eröffnung des Kniegelenkes, multiplen Rippenfracturen links und Fractur der Clavicula rechts. Amputation des Oberschenkels. Linkseitige schwere Pneumonie, Tod am 9. Tage. Vgl. Krankheiten der Extremitäten.

2. Friedrich Bock, 52 Jahr alt, Zimmermann aus Giebichenstein, Sturz mit Auffallen eines Balkens am 30. Mai 73. Doppelte Fracturirung der 2—10. Rippe, so dass ein grosses Stück der linken Thoraxhälfte aus seiner Verbindung gelöst ist. Zertrümmerung der Scapula der gleichen Seite. Tod an Lungenödem am 3. Tage (2. Juni 73). Starker Einriss in der Lunge.

In den zur Genesung gekommenen Fällen bestand die Behandlung meist in der Anlegung handbreiter, die betreffende Thoraxseite umgebender Heftpflasterstreifen.

Als besonders erwähnenswerth erscheint noch der folgende Fall, wo trotz der grossen Schwere der Verletzung und mancherlei Complicationen, namentlich auch einer acuten, traumatischen Peritonitis, sehr gegen unsere Erwartung zuletzt doch die Genesung eintrat:

Therese Krieg, 25 Jahr altes Dienstmädchen, wird am 2. Aug. 73 von einem wildgewordenen Stier mit den Hörnern erfasst, zur Erde geworfen, getreten und an den verschiedensten Körperstellen mit den Hörnern gestossen, so dass sie in der traurigsten Verfassung in die Klinik gebracht wurde. Die Hauptstörungen bestanden, neben mancherlei schweren Contusionen, in multiplen Rippenbrüchen und Fractur der Clavicula links, ausgedehntem Hautemphysem, erheblichem Hämato-Pneumothorax, Bruch des Unterkiefers zwischen linkem Eck- und erstem Schneidezahn, fortdauerndem Erbrechen infolge von Contusion des Epigastriums und starkem Collaps. Am Tage nach der Verletzung beginnende traumatische universelle Peritonitis, die jedoch nach dreitägigem Ansteigen wieder rückgängig wird. Heilung. Am Unterkiefer bleibt die knöcherne Consolidation aus, und bildet sich eine Pseudarthrose, obschon eine Dislocation der Fragmente eigentlich nicht vorhanden ist. Immerhin ist Patientin nicht im Stande, auf der betreffenden Seite zu kauen.

*) Krankengeschichte von Dr. *Schede*, von dem Patient poliklinisch behandelt wurde.

B. Entzündliche Processe.

(22 Fälle.)

Phlegmone sterni schwer). ein Fall. Kalte Abscesse im Bereich des Thorax ohne nachweisbare Rippencaries: zwei Fälle, der eine nach Contusion des Thorax, wahrscheinlich aus einem vereiterten Blutextravasate, entstanden); beide von kleinerem Umfange, und nach Spaltung unter antiseptischer Behandlung geheilt. Mastitis: 5 Fälle. Dreimal die puerperale abscedirende Form; zweimal chronisch, ohne Eiterung mit leichter Induration verlaufend. In dem einen der letzteren Fälle beide Brüste afficirt, in dem anderen nur die rechte. Bei dieser Kranken bestanden heftige, anfallsweise auftretende Schmerzen von reissendem Charakter, so dass von mancher Seite die Affection vielleicht als Neuralgia mammae bezeichnet worden wäre. Doch war die Brustdrüse deutlich etwas geschwellt, bei Druck empfindlich, und liess sich auch etwas Secret ausdrücken, was an der anderen Brust nicht möglich war. Patientin war eine 35 Jahr alte, sterile Wittwe. Am besten bekam ihr eine leichte Compression der Mamma. Eczema mammae: 5 Fälle.

Empyem ist in den poliklinischen Journalen dreimal notirt, und zwar bei Kindern von 7, 11 und 15 Jahren. In sämmtlichen Fällen waren bereits eiternde Fisteln vorhanden; doch entschlossen sich die Angehörigen weder zu einem operativen Eingriffe, noch überhaupt dazu, die Kinder in die Anstalt aufnehmen zu lassen.

Caries und Necrose der Rippen sowie des Sternums, 5 Fälle:

1. August Gerlach, 33 Jahr, fistulöse Rippencaries nach Trauma. Poliklinisch behandelt, Ausgang unbekannt.

2. Hermann Hartmann, Arbeiter, 19 Jahr. Fisteln an der rechten Thoraxseite. Extraction von mehreren $1\frac{1}{2}$—2 Zoll langen, dünnen Rippensequestern. Geheilt. Aetiologie unbekannt.

3. Frau Bertha Bechstein aus Jessen bei Wittenberg. Aufgen. 29. Sept. 73. Seit einem halben Jahre entstandener kalter, jetzt kindskopfgrosser Abscess in der linken Schulterblattgegend. Incision unter Spray, antiseptische Behandlung. Keine febrile Reaction. Erst im weiteren Verlauf der Behandlung wird etwas nach innen und unten vom unteren Winkel der Scapula eine entblösste und rauhe Knochenstelle, einer Rippe zugehörig, gefühlt. Langsame Ausfüllung des Abscesses bis auf einen engen Fistelgang, der noch jetzt, wenn schon wenig, eitert. Doch hat sich ein Sequester noch nicht finden lassen.

4. Louise Wagemann, 36 Jahr alt. Fungöse Entzündung des rechten Sternoclaviculargelenkes mit weiten Hautablösungen und multiplen Fistelbildungen. Poliklinisch behandelt. Vollständig geheilt. Weitere Notizen fehlen.

5. Friedrich Hermann, 34 Jahr alt, Periostitis sterni (gummosa?). Jodkali; Bäder. Geheilt.

Ich schliesse hier die Geschichte eines Narbenkeloides auf dem Sternum an, das längere Zeit hindurch sehr erhebliche Form- und Lageveränderungen erkennen liess.

A. Janicke, 33 Jahr alt, Schullehrer aus Frankenhausen in Thüringen, bemerkte Anfang 1873 die Entstehung eines kleinen Tumors mitten auf dem Sternum, der, wie es scheint, ein Hautsarcom war, und am 2. August von Dr. *Gräf* daselbst exstirpirt wurde. Die Grösse desselben erreichte kaum die einer Haselnuss. In circa 14 Tagen war die mit 3 Karlsbader Nadeln vereinigte Wunde vernarbt. Unmittelbar jedoch darauf begann sich die Narbe zu wulsten und zu vergrössern, und namentlich immer dicker und breiter zu werden, und zwar so rasch, dass Patient zuweilen vom Morgen bis zum Abend Formveränderungen wahrzunehmen glaubte (?) und, zumal er noch continuirliches Ziehen und Jucken empfand, an ein Recidiv glaubte.

Am 20. Septbr., also circa 7 Wochen nach der Operation, stellt Patient sich zum erstenmale vor. Es findet sich nur eine lanzettförmige, quer zum Sternum gestellte, harte, rothe, sehr stark prominente

Narbe, die von sechs analogen Narbenknötchen umgeben ist, welche den Stichpuncten der 3 Karlsbader Nadeln entsprechen. Da der Kranke immer wieder auf das Wachsthum und die Formveränderungen der Narbe zurückkommt, wird eine Umrisszeichnung (Fig. I) abgenommen. Ordin.: Bepinselungen mit Bleiessig.

Ende October. Die Narbe ist kürzer und breiter geworden und erhebt sich sichtlich mehr über das Hautniveau. Die Narbenknötchen der Suturpuncte haben sich erheblich vergrössert.

Fig. 18.

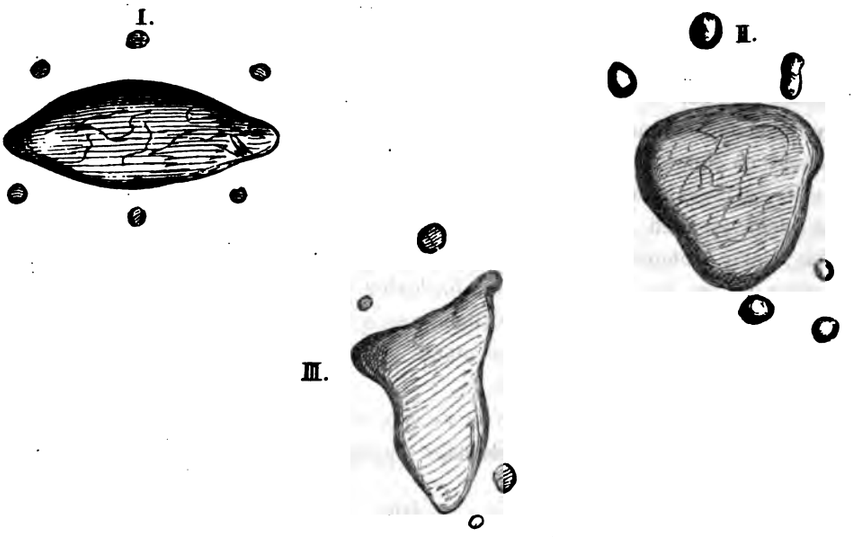

Formveränderungen eines Narbenkeloids.

7. Decbr. 73. Die Narbe hat ihre Form jetzt ganz und gar verändert. Sie ist immer noch dicker, prominenter, und dabei kartenherzförmig geworden. Die sechs Suturknötchen sind noch grösser geworden, und nehmen eine andere Lage ein als früher. (Fig. II).

Von jetzt ab nimmt die Wulstung nicht mehr zu, sondern stetig, wenn auch langsam, ab. Die abnormen Sensationen erlöschen. Patient überzeugt sich, dass von einem Recidiv nicht die Rede ist.

Ende Januar 1874 stellt er sich auf meinen Wunsch noch einmal vor. Die erheblich blasser und flacher gewordene Narbe hat jetzt die Form von Fig. III. Am merkwürdigsten ist es, dass ein Stichpunct mit der Hauptnarbe ganz verschmolzen, ein anderer gar nicht mehr aufzufinden ist. Von zweien sind nur noch Andeutungen vorhanden.

Seit einem halben Jahre hat sich die Narbe kaum noch, oder wenigstens nur so langsam und wenig verändert, dass Patient aufgegeben hat genauer auf diese Vorgänge zu achten. —

C. Geschwülste der Mamma.

(36 Fälle.)

Es wurden beobachtet 1 Cyste, 2 Sarcome und 33 Carcinome.

Faustgrosse, vereiterte Milchgangcyste. Frau Reyher, 56 Jahr alt, leidet seit einer vor 30 Jahren erfolgten Entbindung an Krämpfen, die mit Bewusstlosigkeit verbunden sind, welch letztere nach dem Anfalle oft 3—4 Tage anhält. Die Krämpfe treten mindestens alle Monate auf: ein Zusammenhang mit den Menses nicht nachweisbar. Gedächtniss sehr schwach, so dass auf die Angabe, dass die faustgrosse, pralle Geschwulst der rechten Mamma erst seit acht Wochen bestehen soll, kein Gewicht zu

legen ist. Amputatio mammae 13. Febr. 73, weil ein Cystosarcom diagnosticirt wird. Doch findet sich nur eine einfache Cyste mit sehr verdickter Wand und stark entzündlich infiltrirter Umgebung. Inhalt partiell vereitert. Offene Wundbehandlung. Heilung Anfang April vollendet. Die Krämpfe sind merkwürdigerweise seitdem nicht wiedergekehrt *).

Zwei wallnussgrosse intracanaliculäre, papilläre Sarcome, in jeder Brust eins. Friederike Haak, 20 Jahr alt; sehr stark entwickelte, teigig sich anfühlende, etwas schmerzhafte Brüste. In jeder Brust ein Knoten von der angegebenen Grösse. Exstirpation derselben 18. Aug. 73. Carbolölverband; Heilung. Patientin stellte sich Ende 1874 wieder vor. Symptome der chronischen Mastitis gemildert, aber noch nicht ganz verschwunden.

Wallnussgrosses intercanaliculäres Spindelzellensarcom. Rechte Mamma. Doris Kempte, 23 Jahr. Exstirpirt 20. Novbr. 73. Geheilt.

Carcinome der Brustdrüse.

(33 Fälle, darunter einer bei einem Manne).

Siehe die tabellarische Zusammenstellung umstehend.

*) Seit einem Vierteljahre sind sie nun doch wieder eingetreten; doch ist ihre Intensität eine sehr viel geringere. Anmerk. während d. Correct. (Anfang März 75).

Operativ behandelte Brustcarcinome.

No.	Name, Alter u. s. w.	Art und Sitz der Neubildung.	Zeit der ersten Entstehung der Neubildung.	Erste Operation.	Recidive und Recidivoperationen.	Zeit und Ursache des Todes.			Gegenwärtiger Zustand.
						Gestorben infolge der Operation.	An Carcinomrecidiven oder inneren Carcinomen.	An zufälligen nicht mit dem Carcinom zusammenhängenden Krankheiten.	
1.	Henriette Sonnenfeldt, unverehel., 60 Jahr, aus Harzgerode. Aufgen. 7. Jan. 73. (Patientin lässt sich aus Angst vor einem Recidiv aufnehmen und ist daher hier zu erwähnen; leidet jedoch nur an Rheumatismus.	Mässig grosses, mit der Haut verwachsenes, noch nicht aufgebrochenes, aber bereits erweichtes Carcinom der r. Mamma. Achseldrüsen infiltrirt und mässig vergrössert.	December 70.	1. Sept. 71, zehn Monate nachdem der erste Knoten bemerkt wurde, Ablatio mammae und Ausräumung der Achselhöhle. Offene Wundbehandlung. Heilung ohne Störung.	—	—	—	—	Völlig gesund und frei von Recidiv December 74, 3¼ Jahr nach der Operation.
2.	Frau Minna Habenicht, 54 Jahr, aus Schaafstedt. Aufgen. 30. Juni 73.	Hühnereigrosser, harter Knoten rechts. Starke narbige Einziehung der Warze. In der nächsten Umgebung des Knotens ein Dutzend Hautscirrhen. Achseldrüsen frei.	Sommer 71.	30. Juni 73, zwei Jahre nach der ersten Entstehung des Knotens, Ablatio mammae mit sehr grossem Hautdefect. Offene Wundbehandlung. Langsame Heilung.	—	—	—	—	Gesund und blühend, kein Recidiv 11. December 74, 18 Monate nach der Operation.
3.	Frau Heloise Hannemann, 50 Jahr, aus Halle. Aufgen. 30. Apr. 73.	Harter, höckeriger Tumor, die ganze l. Mamma einnehmend, mit der Haut verwachsen. Achseldrüsen frei.	1 Jahr vor der Aufnahme.	30. April 73 Ablatio mammae. Listerscher Verband. Ende Mai mit gut granulirendem unbedeutendem Defect entlassen. Bald darauf schweres Erysipel, und in der Reconvalescenz heftige Pneumonie. (An beiden Affectionen behandelt von Hrn. Dr. *Risel*.)	—	—	—	—	Gesund, aber schwächlich. Kein Recidiv Mitte Decbr. 74, 19 Monate nach der Operation.
4.	Frau Caroline Röder, 36 Jahr, aus Jahmo (Kreis Wittenberg). Aufgen. 26. Juli 73.	Faustgrosser, erweichter Tumor der linken Mamma. Bedeutende Infiltration der Achseldrüsen.	Angeblich Anfang 73 (halbes Jahr?).	26. Juli 73 Ablatio mammae mit Ausräumung der Achselhöhle. Offene Wundbehandlung. Langsame Vernarbung.	—	—	—	—	Gesund und ohne Recidiv 12. Decbr. 74, 17 Monate nach der Operation.
5.	Frau Friederike Schmidt, 58 Jahr, aus Höhnstedt bei Halle. Aufgen. 20. Juli 73.	Grosses Carcinom in der colossalen, fettreichen l. Mamma. Corpulente Frau. Achseldrüsen frei.	Vor 1 Jahr (Sommer 72).	22. Juli 73 Ablatio mammae. Listerscher Verband. Rasche Heilung.	—	—	—	—	Gesund u. blühend, frei von Recidiv Mitte Decbr. 74, fast 1½ Jahr nach

6.	Frau St. D. Goldhorn, 39 Jahr, aus Nordhausen. Aufgen. 21. März 73.	In der linken Mamma harter, höckriger, mit der Haut verwachsener Tumor. Sehr umfangreiche und tiefgreifende Infiltration der Achseldrüsen.	Nach einer beiderseitigen chronischen Mastitis vor ca. 1 Jahr (Anfang 72) entstanden.	22. März 73 Ablatio mammae und Ausräumung der Achselhöhle. Eingreifende Operation. Listerscher Verband. Kurz vor der Entlassung noch Erysipel. Langsame Vernarbung in vier Monaten.	—	—	—	—	Gesund und frei von Recidiv 15. Decbr. 74, 1¾ Jahr nach der Operation.
7.	Frau Amalie Koch, 59 Jahr, aus Kösen. Aufgen. 3. Aug. 73.	Grosser, tiefulcerirter Krebs, die ganze rechte Mamma einnehmend. Achseldrüsen beträchtlich geschwollen.	Anfang 68.	25. Sept. 72, nach bereits vierjährigem Bestand des Uebels, Ablatio mammae und Ausräumung der rechten Achselhöhle, wobei ausnahmsweise auch einmal die Arteria axill. weit frei präparirt werden muss. 16. Oct. 72 mit granulirender Wunde entlassen. Langsame Vernarbung.	Elf Monate nach der ersten Operation kehrt Patientin zurück. In der Narbe der Brust und in der rechten Achselhöhle nichts von Recidiv zu bemerken. Hingegen hat sich in der linken Achselhöhle ein fast faustgrosses Drüsencarcinom gebildet. Am 4. Aug. 73 Ausräumung auch der linken Achselhöhle. Sehr grosse Operation. Offene Wundbehandlung, rasche Heilung.	—	—	—	Gesund und frei von Recidiv 18. Decbr. 74, 16 Monate nach der letzten Operation.
8.	Frau Friederike Seidler, 54 Jahr, aus Almerich bei Naumburg. Aufgen. 13. Dec. 73.	Grosses, erweichtes Carcinom der rechten Mamma, mit Infiltration der Achseldrüsen. Zuletzt sehr rasch gewachsen.	Ende 70 oder Anfang 71.	16. December 72 Ablatio mammae mit Ausräumung der Achselhöhle. Ausserordentlich eingreifende Operation. 14. Januar 73 mit granulirender Wunde entlassen. Langsame aber vollständige Vernarbung.	Erst Sommer 74, 1½ Jahr nach der Operation, macht sich ein harter, flacher Knoten an einer Rippe, dicht am sternalen Ende der Operationsnarbe, bemerklich. December 74 taubeneigross, mit dem Sternum verschmolzen und bereits ulcerirt. Operation ohne Rippenresection nicht möglich.	—	—	—	Lebt noch mit Recidiv und ist vor der Hand noch kräftig.
9.	Frau Bertha Alt, 40 Jahr, aus Hamburg. 1872—73 zu verschiedenen Zeiten behandelt und operirt.	Hartes Carcinom der rechten Mamma und der Achseldrüsen.	Anfang 69.	1870 von einem Arzte partielle Exstirpation. 1872 am 1. Juni Ablatio mammae tot. und Ausräumung der Achselhöhle. Offene Wundbehandlung. Mit unbedeutender granulirender Wunde entlassen 26. Juni 72.	Wegen Recidiven, theils in der Narbe, theils in Form isolirter grösserer Knoten mitten im Fleisch der M. M. pectorales, weitere Operationen 23. Octbr. 72, 8. Jan. 73 und 10. Mai 73, so dass Patientin im Ganzen fünfmal operirt ist.	—	—	—	Lebt noch, aber neue Knoten, besonders der Rippen, nicht mehr operirbar. (Gestorben 20. Febr. 75. Anm. während der Correct.)

No.	Name, Alter u. s. w.	Art und Sitz der Neubildung.	Zeit der ersten Entstehung der Neubildung.	Erste Operation.	Recidive und Recidivoperationen.	Zeit und Ursache des Todes.			Gegenwärtiger Zustand.
						Gestorben infolge der Operation.	An Carcinomrecidiven oder inneren Carcinomen.	An zufälligen nicht mit dem Carcinom zusammenhängenden Krankheiten.	
10.	Frau Auguste Sachs, 48 Jahr, aus Halle. 1872—74 poliklinisch behandelt.	Grosser, harter Knoten der rechten Mamma.	Vor 7 Jahren (1867), während einer Schwangerschaft, als haselnussgrosser Knoten entstanden, in der ersten Zeit kaum gewachsen. Nach 3 Jahren langsame Vergrösserung mit starker Einzieh. der Warze.	29. Mai 72 Ablatio mammae. Offene Wundbehandlung, ungestörte Vernarbung.	März 74 ein hühnereigrosser in der Brustnarbe, Anfang Juli ein haselnussgrosser in der Intercostalmusculatur sitzender Knoten entfernt. Decbr. 74 beginnt bereits wieder ein kleines Knötchen in der Narbe zu entstehen. Achseldrüsen immer noch frei. Allgemeines Befinden ungestört.	—	—	—	Lebt mit beginnendem Recidiv in der Narbe.
11.	Frau Amalie Jache, 48 Jahr, aus Halle. Aufgen. 2. Febr. 73.	Grosses, ulcerirtes Carcinom der linken Mamma. Achseldrüsen infiltrirt.	Sommer 70.	31. Aug. 71 Ablatio mammae und Ausräumung der Achselhöhle. Langsame Heilung bei offener Wundbehandlung.	Ende 72 schon faustgrosses Recidiv theils in der Narbe, theils in der Achselhöhle. Patientin entschliesst sich erst 4. Febr. 73 zu einer neuen Operation, die wegen der vorausgegangenen vollständigen Ausräumung der Achselhöhle bei der ersten Operation sehr schwierig ist. Bereits vor vollendeter Benarbung Eruption von Hautcirrhen. Qualvolle Existenz durch Monate hin.	—	An örtlichem Recidiv und inneren Carcinomen gestorben 21. April 74.	—	† Dauer der Krankheit circa $3^1/_2$ Jahr.
12.	Frau Emilie Teichgräber, 46 Jahr, aus Kösen. Aufgen. 15. März 73.	Hartes, nicht ulcerirtes, aber mit den Hautdecken verwachsenes Carcinom der rechten Mamma. Achseldrüsen frei.	Anfang 71.	Ablatio mammae 21. Sept. 72. Offene Wundbehandlung. Mit kleiner, granulirender Wunde entlassen. Ernährungszustand schlecht.	Anfang 73 Symptome von Leberkrebs; Leber vergrössert sich colossal, ohne dass ein örtliches Recidiv eintritt, oder nachträglich die Achseldrüsen erkrankten.	—	An Leberkrebs gestorben 1. Mai 73.	—	† Dauer der Krankheit circa $2^1/_2$ Jahr.
13.	Frau Emilie Dresse, 56 Jahr, aus Kösen. Aufgen. 19. Apr. 73.	Rasch wachsendes, erweichtes Carcinom der linken Mamma. Grosser Achseldrüsentumor.	Frühjahr 72.	19. April 73 Ablatio mammae und Ausräumung der Achselhöhle. Listerscher Verband, der wegen primärer Nachblutung aus einem unbedeutenden Muskelaste aufgegeben wird. Septicämie.	—	Tod an Septicämie 9 Tage nach der Operation 29. April 73.	—	—	† Dauer der Krankheit angeblich 1 Jahr.

4.	Frau Tenschert, 31 Jahr, aus Naumburg. Aufgen. 6. März 73.	Borsdorfer-apfelgrosser Tumor der linken Mamma. Achseldrüsen infiltrirt.	Beginn vor 2¾ Jahren unmittelbar nach einer Entbindung und während des Säugungsgeschäftes. Ungewöhnlich langsames Wachsthum für Fälle dieser Aetiologie.	6. März 73 Ablatio mammae und Ausräumung der Achselhöhle (Dr. *Schede*). Offene Wundbehandlung. Phlebitis der Vena basilica und Abscedirung. Geheilt entlassen 11. Mai 73.	Ende Juli bereits Recidiv in der Narbe und Hautscirrhen in deren Umgebung. Neue Operation Anfang August. Mit granulirender Wunde entlassen. Langsames Dahinsiechen.	—	Schon Ende August an Pleura- und Leberkrebsen gestorben.	—	† Dauer der Krankheit circa 3½ Jahr.
5.	Ernestine Linke, 54 Jahr, unverehelicht, aus Harzgerode. Aufgen. 23. März 73.	Sehr ausgedehntes, ulcerirtes und mit dem M. pectoralis verwachsenes Carcinom der linken Mamma.	Vor 6 Jahren entdeckt.	Von anderer Seite bereits vor 5 und vor 4 Jahren partielle Exstirpationen gemacht. 25. März 73 Ablatio mammae und Ausräumung der Achselhöhle. Wegnahme des ganzen, mit isolirten Knötchen durchsetzten M. pectoralis. Entfernung der oberflächlichen Lagen der Rippen. Excision eines grossen Stückes der Vena axillaris, deren Wand, nach Beendigung der Operation, sich erkrankt zeigt. Listerscher Verband.	—	Tod an Pleuritis mit sehr grossem eiterigem Erguss 8. April 73.	—	—	† Dauer der Krankheit 6 Jahr.
6.	Frau Christiane Lehmann, 46 Jahr, aus Liebenwerda. Aufgen. 21. Apr. 73.	Carcinom der rechten Mamma als haselnussgrosser Knoten Juli 72 bemerkt. Heftige Schmerzen. November desselben Jahres liess sich Patientin den Knoten schon exstirpiren; leider wurde nicht die ganze Mamma weggenommen. Gegen Weihnachten schon Recidiv. Doch erst in der zweiten Hälfte April kommt Patientin in unsere Behandlung. Fast kopfgrosser Tumor; Hautscirrhen, Achseldrüsen infiltrirt. Patientin sehr schwach.	Beginn der Erkrankung vor kaum einem Jahre.	21. April 73 Ablatio mammae mit Ausräumung der Achselhöhle. Listerscher Verband. Brillantes Aussehen der Wunde, doch wird Patientin täglich schwächer und stirbt schon am zehnten Tage nach der Operation. Bei der Autopsie allgemeine Carcinomatosis der innern Organe. Lungen dicht gedrängt voll miliarer, bis haselnussgrosser Knoten. Carcinome in Leber, Nieren, Zwerchfell.	—	—	Gestorben an allgemeiner Carcinomatosis 1. Mai 73.	—	† Dauer der Krankheit nur circa 1 Jahr.

No.	Name, Alter u. s. w.	Art und Sitz der Neubildung.	Zeit der ersten Entstehung der Neubildung.	Erste Operation.	Recidive und Recidivoperationen.	Zeit und Ursache des Todes.			Gegenwärtiger Zustand.
						Gestorben infolge der Operation.	An Carcinomrecidiven oder inneren Carcinomen.	An zufälligen nicht mit dem Carcinom zusammenhängenden Krankheiten.	
17.	Frau Emilie Spott, 57 Jahr, aus Dessau. Aufgen. 30. Apr. 73.	Ungewöhnlich grosser, mit dem M. pectoralis verwachsener Tumor der linken Mamma. Ausgedehnte Drüseninfiltrationen.	Erste Entstehung der Geschwulst Frühjahr 71.	2. Mai 73 Ablatio mammae und Ausräumung der Achselhöhle. Wegnahme der von Carcinomheerden durchsetzten Mm. pectorales maj. und minor. Abtragung der oberflächlichen Rippenschichten. Listerscher Verband; Pleuritis.	—	Tod an Pleuritis mit sehr grossem Erguss. 9. Mai 73.	—	—	† Dauer der Krankheit 2 Jahr.
18.	Frau Rosine Martin, 39 Jahr, aus Klitschmar. Aufgen. 18. Mai 73.	Grosses, ulcerirendes mit dem M. pectoralis verwachsenes Carcinom der linken Mamma. Beträchtliche Geschwulst der Achseldrüsen.	Vor 2 Jahren infolge von wiederholtem Druck der Mamma beim Brodschneiden entstanden.	19. Mai 73 Ablatio mammae und Ausräumung der Achselhöhle. Höchst eingreifende Operation. Offene Wundbehandlung. Mit gut granulirender Wunde 26. Juni entlassen.	Schon 26. Aug. wegen Recidiv in der Brustnarbe wieder aufgenommen. Neue Exstirpation.	—	Gestorben an Recidiven 13. Sept. 74.	—	† Dauer der Krankheit etwa $3^1/_2$ Jahr.
19.	Frau Westendarp, 58 Jahr, aus Osnabrück. Aufgen. 27. Mai 73.	Hühnereigrosser Tumor der rechten Mamma, sehr ausgedehnte Erkrankung der Lymphdrüsen.	Mitte 69.	28. Mai 73 Ablatio mammae mit Ausräumung der Achselhöhle. Listerscher Verband. 24. Juni mit kleiner, gut granulirender Wunde entlassen.	—	—	—	15. Dec. 73 verstarb die sehr kräftige Frau plötzlich in der Nacht, nachdem sie den Tag zuvor über magenkrampfartige Schmerzen geklagt.	† Dauer der Krankheit $4^1/_2$ Jahr.
20.	Frau Libertine Möbius, 48 Jahr, aus Weissenfels. Aufgen. 23. Juli 73.	Mit dem M. pectoralis verwachsenes Carcinom der linken Mamma. Beträchtliche Geschwulst der Achseldrüsen.	Affection besteht seit mindestens 3 Jahren; Patientin ausser Stande, Genaueres anzugeben.	23. Juli 73 Ablatio mammae mit Ausräumung der Achselhöhle. Wegnahme des mit isolirten Knötchen ganz durchsetzten M. pectoralis major. Blosslegung der Rippen. Offene Wundbehandlung. Mit granulirender Wunde 3. Aug. 73 entlassen.	Gegen Ende des Jahres Recidiv in der Narbe und Entstehung äusserst zahlreicher über Brust, Bauch und Rücken ausgesäeter Hautscirrhen.	—	Gestorben am Recidiv 18. Febr. 74.	—	† Dauer der Krankheit sicher gegen 4 Jahr.
21.	Auguste Eichel, unverehel., 42 Jahr, aus Gorensen. Aufgen. 28. Juli 73.	Gänseeigrosses Carcinom der rechten Mamma. Achseldrüsen geschwollen; eine Anzahl Hautscirrhen im Bereich der Mamma.	Seit 3 Jahren bestehend.	28. Juli 73 Ablatio mammae mit Ausräumung der Achselhöhle. Offene Wundbehandlung. In der dritten Woche Erysipel. Mit granulirender Wunde 5. Oct. 73 entlassen.	—	—	—	Plötzlicher Tod 23. Nov. wahrscheinlich an Ulcus ventriculi u. Perforativ-	† Dauer der Krankheit fast $3^1/_2$ Jahr.

22.	Frau Wilhelmine Schulze, 36 Jahr, aus Dohndorf, resp Maasdorf.	Mit dem Pectoralis verwachsenes Carcinom der linken Mamma. Achseldrüsen infiltrirt.	Seit 4 Jahren bestehend.	1. Aug. 73 Ablatio mammae mit Ausräumung der Achselhöhle. Offene Wundbehandlung. Mit granulirender Wunde 29. Aug. 73 entlassen.	—	—	11. Sept. 73 wahrscheinlich an Pleura- und Lungenkrebs gestorb.	—	† Dauer der Krankheit über 4 Jahr.
23.	Frau Minna Schmaalbauch, 38 Jahr, aus Liebenroda. Aufgen. 9. Sept. 73.	Ulcerirtes Carcinom der linken Mamma. Grosses Lymphdrüsenpaquet in der Achsel. Im Bereich der Mamma Hautscirrhen.	Beginn der Affection vor $1^1/_2$ Jahren.	9. Sept. 73 Ablatio mammae mit Ausräumung der Achselhöhle. Offene Wundbehandlung. 1. Oct. 73 mit granulirender Wunde entlassen.	Bereits December 73 rasch wachsendes Recidiv in der Narbe. Abnahme der Kräfte.	—	Gestorben am Recidiv 16. Oct. 74.	—	† Dauer der Krankheit etwas über $2^1/_2$ Jahr.
24.	Frau Christiane Krüger, 36 Jahr, aus Langenbogen. Aufgen. 4. Sept. 73.	Grosses, ulcerirtes Carcinom der linken Mamma. Achseldrüsen infiltrirt.	Vor 4 Jahren, während sie ein Kind stillte, Bildung eines harten Knotens nach aussen und oben von der Warze, der langsam wuchs. Dann nach einer neuen Entbindung vor $^3/_4$ Jahren rapideres Wachsthum.	11. Dec. 72 Ablatio mammae und Ausräumung der Achselhöhle. Offene Wundbehandlung. Mit granulirender Wunde 5. Febr. 73 entlassen.	5. Sept. 73. Patientin, abermals und zwar etwa im 5. oder 6. Monate gravida, kehrt mit apfelgrossem, jauchendem Recidiv und einigen kleineren Knoten in dessen Nachbarschaft zurück. Sehr heruntergekommen. Neue Exstirpation. Normaler Wundverlauf. Abortus. Transferirt in die gynaec. Klinik.	—	Gestorben, allerdings zunächst an den Folgen des Abortus, 27. Sept. 73; doch finden sich bereits Carcinome an der linken Pleura costalis, so dass Patientin, die schon ausserordentlich abgemagert war, sicher auch so bald gestorben wäre.		† Dauer der Krankheit $4^3/_4$ Jahr.
25.	Frau Johanna Ermisch, 38 Jahr, aus Straussburg. Aufgen. 2. Nov. 73.	Grosses, ulcerirtes, mit dem M. pectoralis verwachsenes Carcinom der rechten Mamma. Achseldrüsen infiltrirt. Hautscirrhen.	Erste Entstehung angeblich vor 9 Mon. (?)	4. Nov. 73 Ablatio mammae mit Ausräumung der Achselhöhle. Ein carcinomatöser Lappen greift in der Achselhöhle auf den Rücken herum, und ist mit dem M. latissim. verwachsen. Wegnahme fast des ganzen M. pectoralis major, der von isolirten Krebsknoten durchsetzt ist. — Offene Wundbehandlung. Mit gut granulirender Wunde bereits 23. Nov. 73 entlassen.	—	—	Bei fast ganz verheilter Wunde ohne äusserlich sichtbares Recidiv jedenfalls an inneren Carcinomen 17. März 74 gestorben.	—	† Dauer der Krankheit angeblich nicht viel über 1 Jahr (?).
26.	Lina Salomonson, unverehel., 56 Jahr, aus Halberstadt. Nur consultator. im Jahre 1873 behandelt.	Faustgrosser, harter, dem Aufbruch naher und mit der Haut verwachsener Tumor der linken Mamma. Keine Lymphdrüsenschwellungen bis zum Tode.	Seit 25 Jahren schon haselnussgrosser beweglicher Knoten, der jedoch erst 1870 rasch zu wachsen beginnt.	5. December 71 Ablatio mammae.	Bald nach der Operation ziehende Schmerzen in der rechten Unterextremität sowie im Kreuz. Entwicklung eines sehr grossen Knochencarcinoms der Wirbelsäule und des Kreuzbeins. In der Brustnarbe bildet sich ein bohnengrosser Recidivknoten.	—	Tod an secundärem Knochencarcinom 12. Dec. 73.	—	† Dauer der Krankheit 3 (28?) Jahr.

Nicht operativ behandelte Brustcarcinome

No.	Name, Alter u. s. w.	Art und Sitz der Neubildung	Zeit der ersten Entstehung	Verlauf	Ort und Ursache des Todes	Gegenwärtiger Zustand
27.	Frau Elisabeth Ulrich, 60 Jahr aus Kühren bei Aken. Poliklin. Ende 73	Rechte Mamma	Angeblich erst vor einem halben Jahre entstanden. Doch bestehen bei der Untersuchung bereits diffuse Hautschrunken, Achseldrüsenschwellungen u. s. w.	Hautschrunken gehen bis zur Clavicula hinauf und bedecken das Sternum. Ulceration	Gestorb. 14. Juli 74. Keine Section	2 Dauer der Krankheit angeblich um 1 Jahr
28.	Johanna K., unverehelicht, 68 Jahr, aus Dessau. Poliklin. 1873	Linke Mamma. Sehr langsam wachsende, stark schrumpfende Form. Kleine harte Achseldrüsen	Seit 4 Jahren bestehend. Allgemeinbefinden ungetrübt	Geschwulst wächst kaum, kleine kaum secernirende Ulceration		Lebt. Befinden sehr befriedigend
29.	Frau Auguste Siebeck, 34 Jahr, aus Pinneberg. Poliklin. Anf. 73	Rechte Brust, anfangs langsam, dann sehr rasch wachsend	Seit etwa 4 Jahren (?) bestehend	Achseldrüsenanschwellungen. Ganz ungewöhnlich zahlreiche Hautschrunken bis auf den Hals und um die rechte Seite herum auf den Rücken	Gestorb. Sommer 74	1 Dauer der Krankheit etwa 1½ Jahr

In drei weiteren, wegen Ausdehnung der Erkrankung ebenfalls nicht zur Operation mehr sich eignenden Fällen (Beob. 30—32), war über die nur eine zeitlang ambulatorisch behandelten Frauen nichts zu erfahren, resp. der Aufenthalt ihrer Männer nicht zu eruiren.

Die letzte Beobachtung, 33. betrifft einen Brustkrebs bei einem älteren Manne, der ganz so wie der gewöhnliche »Scirrhus« der Weiber mit Drüseninfiltration, Hautscirrhen, Ulceration etc. verlief:

A. W. bemerkte zuerst etwa 1869, in seinem 58 Lebensjahre und fünf Jahre vor seinem Tode, einen harten Knoten dicht nach oben und aussen von der Brustwarze, der sehr langsam wuchs und 1871 von einem Arzte exstirpirt wurde. Es erfolgte sehr bald ein örtliches Recidiv, auch schwollen die Achseldrüsen stark an; doch begnügte man sich noch einmal das Recidiv in der Mamma selbst wegzunehmen, während man die Operation nicht auf die Achselhöhle ausdehnte. Sehr bald bildeten sich nun zahlreiche Hautscirrhen auf Brust und Rücken, verschiedene bis zu Hühnereigrösse heranwachsende Knoten in der Muskulatur, und eine Schwellung auch der supraclavicularen Drüsen. Als ich den Kranken in diesem Stadium zum erstenmale sah, schien eine Operation nicht mehr räthlich. Der Tod erfolgte am 26. März 1874. Keine Autopsie. —

Ich knüpfe an diese Tabelle einige Bemerkungen über Carcinoma mammae im Allgemeinen und über die Technik der Brustamputation, zu denen mir die in derselben enthaltenen Fälle Veranlassung geben.

Was zunächst die ätiologischen Verhältnisse anbelangt, so ist Fall 6 von besonderem Interesse. Patientin consultirte mich circa ein Jahr, ehe ich sie operirte, schon einmal. Sie klagte über ziehende Schmerzen in beiden Brüsten. Beide Brüste waren etwas teigig geschwollen, bei der Palpation empfindlich; ein distincter Knoten oder eine besondere Härte an keiner Stelle zu fühlen. Bei Druck kam aus beiden Warzen eine Spur gelblichen Secretes. Die Drüsen in der linken Achselhöhle waren ein klein wenig geschwellt; bei Druck ebenfalls ziemlich empfindlich. Patientin — die Frau eines Collegen — wurde von mir sehr sorgfältig untersucht, indess konnte ich doch nicht mehr als eine leichte beiderseitige chronische Mastitis diagnosticiren. Fast ein Jahr darauf sah ich Patientin wieder. Die rechte Mamma war vollständig abgeschwollen, aber in dem oberen äusseren Quadranten der linken fand sich jetzt ein vollständig ausgebildetes Carcinom, zum Theil schon mit der Haut verwachsen und die Achseldrüsen waren bereits unter dem Pectoralis bis dicht an die Clavicula infiltrirt, so dass eine sehr eingreifende Operation nothwendig wurde.

Ich habe analoge Fälle mehrfach gesehen, wo der Entwickelung eines Brustcarcinoms allerhand Reizungserscheinungen von Seiten der Milchdrüse vorausgingen: Schmerzen, Hitzegefühl, wechselnde Schwellungszustände, und bei Frauen, die schon lange nicht mehr geboren, oder selbst die Menstruation verloren hatten, Ausscheidung einer milchigen, serösen oder selbst sanguinolenten Flüssigkeit aus der Warze. Es mag also wohl sein, dass, analog wie bei den Hautkrebsen, wo freilich die Beobachtung eine sehr viel leichtere ist, der Entwickelung des Brustcarcinoms oft längere Zeit entzündliche, hyperplastische oder katarrhalische Zustände am secernirenden Parenchym vorausgehen, ehe es zur heteroplastischen, atypischen Epithelialwucherung kommt, und dass der Krebs auch hier nicht so ohne weiteres vom blauen Himmel herunterfällt. Die meisten Frauen entschliessen sich ja leider erst dazu, sich von einem Arzte untersuchen zu lassen, wenn der verdächtige Knoten schon Monate und selbst Jahre besteht, so dass es schon eine Ausnahme ist, wenn man einmal einen Brustkrebs zur Operation bekommt, ehe noch die Achseldrüsen erkrankt sind.

Viel leichter zu verfolgen ist die Entstehung von Brustcarcinomen aus chronischen und selbst subacuten mastitischen Zuständen zuweilen bei jüngeren Frauen, bei denen sich das Uebel

im Zusammenhang mit der Gravidität, dem Wochenbett und der Lactation entwickelt. Die carcinomatöse Degeneration der Mamma verläuft hier öfters unter so ausgesprochen entzündlichen Erscheinungen, und befällt die ganze Milchdrüse, oder selbst beide, so diffus, dass man, ebenso gut wie von einer carcinomatösen Pleuritis, von einer Mastitis carcinomatosa sprechen kann. Der Verlauf ist öfters ein höchst acuter, und zugleich stehen die Patienten nicht selten noch im ersten Anfange der dreissiger Jahre, also in einer Lebenszeit, in der der Brustkrebs sonst kaum vorkommt. Auf den Einfluss, welchen Schwangerschaft und Lactation auf Geschwulstbildung überhaupt ausüben, hat bekanntlich vor längeren Jahren bereits *Lücke* (Monatsschrift für Geburtskunde Bd. 18, pg. 261) aufmerksam gemacht. Eine kleine Anzahl ganz acut bei schwangeren oder säugenden Frauen entstandener und verlaufener Brustkrebse, die ich selbst beobachtet, finden sich in einer Dissertation von *H. Klotz**) zusammengestellt. In dem einen Falle, den ich sah, und wo die Frau an ihren beiden carcinomatösen Brüsten noch zu einer Zeit ihr Kind säugte, wo schon am ganzen Thorax, wie ein syphilitisches Exanthem aussehend, Hautscirrhen hervorbrachen, dauerte das ganze Drama etwa nur ein halbes Jahr.

Auch unter den im Jahre 1873 beobachteten Fällen von Brustcarcinom befinden sich drei, wo der Zusammenhang der Affection mit Schwangerschaft und Säugungsgeschäft feststeht. Zwei von ihnen beziehen sich auf ausserordentlich jugendliche Frauen; denn die eine war erst 28! Jahr alt, als das Uebel begann, dem sie in ihrem 31. Jahre erlag (Beob. 14); die zweite 32 Jahr (Beob. 24). Das sind in Betreff des Alters ganz ungemein seltene Ausnahmen. Denn für gewöhnlich kann man sagen, dass der Brustkrebs vor dem 32. oder 33. Lebensjahre nicht vorkommt. Aus meiner persönlichen Erfahrung ist mir, abgesehen von dem eben erwähnten, kein Fall bekannt, wo die Entstehung vor das dreissigste Jahr gefallen wäre. Doch verlief die Affection bei den beiden unglücklichen Frauen für die hier obwaltenden Verhältnisse wenig acut. Dies war auch bei der dritten Patientin der Fall (Beob. 10), die schon 41 Jahr alt war, als sich während ihrer letzten Gravidität das Carcinom entwickelte.

Von sämmtlichen 33 im Jahre 1873 beobachteten Brustcarcinomen befanden sich

in dem Alter	von	30—35	Jahren . . .	2	Patienten
„ „ „	„	35—40	„ . . .	8	„
„ „ „	„	40—50	„ . . .	8	„
„ „ „	„	50—60	„ . . .	12	„
„ „ „	„	60—70	„ . . .	3	„ (darunter 1 Mann)
			Summa	33.	

Die rechte Mamma war erkrankt 15 mal, die linke 18 mal.

Verbreitungswege des Brustcarcinoms. Man ist gegenwärtig wohl ziemlich allgemein darüber einig, dass bei den malignen Geschwülsten die Infection des Körpers und die Bildung von sog. metastatischen Knoten nicht, wie man sich das früher vorstellte, durch einen hypothetischen, giftigen Saft erfolgt, der in der primären Geschwulst bereitet wird, sondern durch die Ansiedelung und das Weiterwuchern fortgeschwemmter morphologischer Elemente, oder in die Säftemasse gelangter, selbst gröberer, Geschwulstpartikelchen. Jedoch ist man der Ansicht, dass ein Unterschied insofern besteht, als von den Carcinomen zunächst gewöhnlich die Lymphbahnen, von den Sarcomen gleich von vornherein die Venen als Canäle für den Transport der sich ablösenden Elemente, d. i. für die Generalisation der Krankheit, benutzt werden. Ehe ein Carcinom zu secundären Eruptionen in den inneren Organen, den Knochen etc. führt, erkranken stets erst

*) *Hermann Klotz*, Ueber Mastitis carcinomatosa gravidarum et lactantium. Diss. Halle 1869.

die Lymphdrüsen, die von der Stelle, wo das Carcinom sitzt, ihren Zufluss erhalten, wie wir dies ja beim Carcinoma mammae mit so grosser Regelmässigkeit in der Achselhöhle sehen. Die Generalisation wird hier geradezu aufgehalten, weil die Lymphdrüsen für noch viel kleinere körperliche Theile, und demnach auch für die ihnen zugeschwemmten Carcinomzellen, nicht durchgängig sind. Erst wenn die Lymphdrüsen, die so zu sagen als Filtra dienen, selbst wieder so weit erkrankt sind, dass von ihnen aus Elemente in Bewegung gerathen, losgespült werden, oder wie man sich dies vorstellt — denn wahrscheinlich kommen hier verschiedene Arten der activen und der passiven Bewegung in Betracht — und wenn dieselben nun endlich in das circulirende Blut gelangen, geschieht die allgemeinere Aussaat von Geschwulstkeimen. Wo mehrere Stockwerke von Lymphdrüsen übereinanderliegen, welche die von einem bestimmten Theile kommende Lymphe zu passiren hat, wird durch jede zwischengeschobene Drüse der Eintritt der allgemeinen Infection für eine gewisse Zeit wieder aufgehalten und hinausgeschoben. Anders ist es bei den malignen Formen des Sarcoms. Hier werden die Lymphdrüsen gewöhnlich übersprungen, weil eben die Infection durch den Venenstrom vermittelt wird. Besonders bei den pigmentirten (melanotischen) Sarcomen, deren Elemente ihrer Farbe wegen leichter zu erkennen sind, ist es in der neueren Zeit gelungen, die durch das Blut verschleppten Zellen in entlegenen inneren Organen, und zwar innerhalb der Gefässe, aufzufinden. So acute und so allgemein über den ganzen Körper ausgebreitete Aussaaten secundärer Geschwülste, wie zuweilen beim Sarcom, kommen daher auch beim Carcinom kaum vor, und entzieht sich das erstere noch vielmehr jedweder Prognose und Berechnung. Wenn wir wegen eines medullaren Sarcoms, z. B. am Fusse, die Amputation vornehmen, so können, obschon die Lymphdrüsen der Weiche nicht die geringste Schwellung darbieten, eine grosse Anzahl innerer Organe bereits von Geschwulstkeimen durchsetzt sein. Das müssen wir in der Klinik oft genug erfahren. Haben wir dagegen z. B. einen Kranken mit Carcinoma penis vor uns, so können wir mit fast absoluter Sicherheit annehmen, dass der Kranke noch frei von inneren Carcinomen ist, so lange die inguinalen Lymphdrüsen noch nicht geschwollen sind.

Es ist nicht zu bezweifeln, dass diese Ansichten im Ganzen und Grossen wohl begründet sind und mit den Resultaten der klinischen Beobachtung und der Autopsien übereinstimmen. Ausnahmen kommen vor, betreffen aber mehr das Sarcom. als den Krebs. Dass Sarcome, wie es sonst den Carcinomen eigenthümlich ist, zunächst die betreffenden Lymphdrüsen inficiren und sarcomatöse Erkrankungen derselben veranlassen, ist nicht sehr selten. Wer über ein grösseres Beobachtungsmaterial zu verfügen hat, wird in jedem Jahre einige derartige Fälle zu sehen Gelegenheit haben. Dass hingegen die Lymphdrüsen übersprungen würden, und die Generalisation von Anfang an durch das Blut erfolgte, scheint beim Carcinom kaum vorzukommen. Denn da, wo Carcinome die Wand einer grösseren Vene zerstören und perforiren, in diese hineinwachsen und zu krebsigen Thrombosen Veranlassung geben, die dann ihrerseits wieder Krebsembolien der Lunge herbeiführen, handelt es sich mehr um zufällige Unterbrechungen, als um Abänderungen des gewöhnlichen, typischen Verlaufes. Lymphdrüsenerkrankungen werden hier zur Zeit, wo der Einbruch von Geschwulstmassen in die Blutbahn erfolgt, in der Mehrzahl der Fälle schon vorhanden sein. Die Penetration des Carcinoms in eine grössere Vene, z. B. die Jugularis interna, scheint doch gewöhnlich erst in sehr später Zeit, wenn sich schon Erweichungszustände im Innern der Geschwulst gebildet haben, zu Stande zu kommen. Bei den Sarcomen spricht manches dafür, dass wenigstens ein Theil von ihnen als eine ursprüngliche Erkrankung der Wand feinerer Gefässe auftritt, woraus sich dann freilich sehr intime Beziehungen zum Blut ergeben würden.

Unter allen Umständen ist eine genaue Kenntniss der Verbreitungswege der malignen

Geschwülste, der Verhältnisse, unter denen die Verschleppung entwickelungs- und ansiedelungsfähiger Elemente erfolgt, der zunächst bedrohten Orte u. s. w. für uns Chirurgen von der äussersten Wichtigkeit, und bleibt hier durch genauere Beobachtungen am Krankenbette, und Publication grosser Reihen sorgfältig bis zum Tode fortgesetzter und mit der Autopsie abgeschlossener Fälle noch sehr viel zu thun übrig.

Für das Carcinoma mammae scheinen die Verhältnisse besonders schwierige zu sein, weil die relative Dünne der Brustwand die directe Propagation des Carcinoms auf die Eingeweide gestattet. Wenn die Affection ihren natürlichen Verlauf durchmacht, erkranken freilich fast ausnahmslos zunächst die Drüsen der Achselhöhle und der Mohrenheim'schen Grube und zwar Etage für Etage, die über der Clavicula gelegenen zuletzt. Aber es entwickeln sich infolge von Carcinoma mammae zuweilen auch Leberkrebse bei freier Achselhöhle. Beob. 12 zeigt einen solchen Fall. Ich habe die Kranke continuirlich und sehr sorgfältig beobachtet. Noch unmittelbar vor dem Tode, als die Geschwulst der Leber bereits eine ganz colossale geworden war, konnte weder in der Narbe eine Spur von Recidiv, noch in der Achselhöhle oder in den Regg. supra- und infraclavicularibus auch nur eine einzige geschwellte Drüse entdeckt werden. Aber die Section war leider nicht möglich. Es erhebt sich also die Frage: können etwa Leberkrebse bei Brustcarcinom so entstehen wie die so häufigen »Pleurascirrhen« unter der erkrankten Brust, d. h. infolge einer directen Durchwanderung von Krebselementen durch die Thorax- und Bauchwand. Für die »Pleurascirrhen« ist ein Zweifel nicht möglich, denn man findet unter solchen Umständen bei der Section oft die Brust- und Intercostalmuskeln von verstreuten Geschwulstheerden durchsetzt, und die Knoten an der Pleura, und selbst in der der Thoraxwand adhärenten Lunge, schliessen sich unmittelbar jenen Eruptionen an, während das Cavum thoracis der entgegengesetzten Seite frei ist. Entstünden bei noch nicht erkrankten Achseldrüsen secundäre Leberkrebse zuweilen auf diese Weise, so wäre das doch wohl nur bei Erkrankungen der rechten Mamma möglich. Bei unserer Patientin stimmt dies zufällig. Aber stimmt es immer? Ich bin nicht im Stande eine Antwort darauf zu geben. Das einzige was ich noch sagen könnte, ist dies, dass ich einige Male auch das Zwerchfell von multiplen Krebsknoten durchsetzt gefunden habe. Ein zweiter Fall, der gleiche Schwierigkeiten macht, findet sich in Beob. 26 mitgetheilt. Patientin, eine unverheirathete Person im Beginn der fünfziger Jahre, will schon 25 Jahre lang einen kleinen harten Knoten in der linken Mamma gehabt haben, der jedoch erst 1870 rascher zu wachsen anfängt. December 1871 wird der mittlererweile faustgross gewordene, harte und höckerige, dem Aufbruch nahe Knoten durch die Amputatio mammae entfernt. Die Achseldrüsen sind frei und bleiben es bis zum Tode, der zwei Jahr nach der Operation erfolgt. In der Narbe hat sich, näher dem Sternum, ein kaffeebohnengrosser, beweglicher Recidivknoten gebildet. Dies ist von örtlichem Recidiv Alles. Aber bald nach der Operation fängt Patientin an über heftige Schmerzen im Rücken und im rechten Fuss zu klagen, und es entwickelt sich eine grosse, vom Knochen ausgehende, besonders die rechte Hälfte des Kreuzbeins zerstörende, aber bis zum Zwerchfell hinaufreichende, carcinomatöse Geschwulst, an der Patientin unter den entsetzlichsten Qualen zu Grunde geht. Die Dämpfung der äusserlich sehr stark prominirenden Geschwulst geht nach oben in eine Dämpfung im Bereich der rechten Lunge über, die bis zur Mitte der Scapula hinaufreicht. Vielfache Erscheinungen von Pleuritis waren bei Lebzeiten vorhanden. Sind hier nun die Carcinomelemente von den Rippen und der Pleura direct zu Wirbelsäule und Kreuzbein gelangt, oder handelt es sich doch um einen Transport durchs Blut? Ganz diffuse carcinomatöse Infiltrationen des gesammten Skeletes, des Thorax, der Wirbelsäule und des Beckens, ohne besonders hervortretende Geschwulstbildungen an den Knochen, habe ich zweimal bei Carcinoma mammae gesehen. Die Extremitätenknochen waren frei.

Hier schien es sich offenbar um eine directe Propagation der Erkrankung von der Mamma aus auf die Knochen zu handeln.

Die spontane Beweglichkeit der Carcinomzellen ist zur Zeit noch kaum erwiesen. Ebenso wenig ist jedoch die Ausbreitung gerade des Brustcarcinomes durch discontinuirlich, und entgegen der Saftströmung innerhalb der Lymphgefässe, in der Umgebung des primären Knotens hervorbrechende jüngere Heerde zu leugnen. Jeder Fall von massenhafter Bildung sog. Hautscirrhen um eine carcinomatöse Mamma herum ist dafür ein Beispiel. In immer weiteren Kreisen um den Mutterknoten herum treten die kleinen, flachen Krebseinlagerungen in der Cutis hervor. Die Ausbreitung ist eine radiäre, hat sicher mit der Bewegung der Lymphe nichts zu thun, ist ihr vielmehr sicherlich vielfach entgegengesetzt. Dasselbe wiederholt sich an den Muskeln, besonders den Mm. pectorales. Sie sind zuweilen in weiter Ausdehnung von stecknadelknopf- bis erbsengrossen Krebsknötchen durchsetzt, die durch einen halben Zoll breite und breitere Lagen gesunder Muskelsubstanz von einander geschieden sind. Ich habe in solchen Fällen — so auch in dem Berichtsjahre 4 mal — (Beob. 15. 17. 20. 25.) die Mm. pectorales ganz oder fast ganz weggenommen und genauer untersuchen können. Ein solcher durch die Gleichmässigkeit der Aussaat und die Kleinheit der Heerde besonders ausgezeichneter Fall ist wegen der dabei gefundenen histiologischen Resultate seiner Zeit von mir in Virchows Archiv publicirt worden. *) Ich kann daher die Mühe nicht recht begreifen, die sich neuerdings *Langhans* **) gegeben hat, um zu zeigen, dass beim Brustkrebs die Krebsalveolen alle zusammenhängen und nur ein mit Carcinommassen (epithelialen Zellen) ausgefülltes Lymphspaltennetz bilden sollen, während er *Neumann* und *Waldeyer* tadelt, dass sie neben dem Krebse, dessen Alveolen oder Körper zusammenhängen, noch eine Form annehmen, wo sie in getrennten Haufen und Nestern liegen. Es ist ja sehr möglich, und auch in gewisser Weise wahrscheinlich, dass das Carcinom in seiner ersten Anlage, also zu der Zeit, wo es sich aus der einfachen Hyperplasie heraus entwickelt, diese Continuität der Zellenwucherungen darbietet; dass diese Continuität aber später verloren geht, und dass sie eventuell sehr früh verloren geht, ist noch viel sicherer, und man könnte nicht viel dagegen einwenden, wenn gerade darin Jemand die Besonderlichkeit des Carcinomes, z. B. gewissen Adenomen gegenüber, fände. In diesem Punkte bleibt sicher, mindestens für die späteren Stadien, die alte *Virchow*'sche Schilderung auch heute noch zu Rechte bestehen.

Die Schwierigkeit besteht nur darin, wie man sich das mechanische Geschehen bei dieser Aussaat von Krebskeimen zu denken hat. Zu leugnen ist sie selbst nicht. Beruht sie auf einer activen Beweglichkeit und Auswanderungsfähigkeit der Krebszellen, die in den Bindegewebsspalten fortkriechen und zuletzt sich festsetzen und Colonien bilden, so müssten von den Krebszellen sehr weite Strecken zurückgelegt werden können. Die Verbreitungsweise der Hautscirrhen würde diese Annahme verlangen; und man müsste ferner annehmen, dass ein bis dahin sehr stabiler Krebstumor aus unbekannten Gründen plötzlich mobil werden kann. Denn der Ausbruch der Hautscirrhen erfolgt zuweilen ganz acut und massenhaft, und mit den Muskelscirrhen scheint es sich ähnlich zu verhalten. Ich habe in dem kleinen oben citirten Artikel auf diese Schwierigkeiten aufmerksam gemacht, woraus mein verehrter Freund *Waldeyer* gefolgert hat, dass ich die epitheliale Theorie des Krebses überhaupt verwerfe. Dies ist nicht der Fall; ich wollte mich nur ihrer gewaltsamen, schulmässigen Abrundung widersetzen.

Was die Verbreitung des Carcinoms innerhalb der Lymphwege zu den Achseldrüsen hin

*) *R. Volkmann*, Virch. Archiv, Bd. 50, pag. 543: Zur Histiologie des Muskelkrebses.

**) *Th. Langhans*, Zur pathologischen Histologie der weiblichen Brustdrüse, Virchow's Archiv, Bd. 58, pag. 132.

anbelangt, so kommen offenbar gewisse Unregelmässigkeiten hinsichtlich der Lage und Ausdehnung der Wurzeln der Lymphgefässe und ihrer Quellgebiete vor, die für die Geschichte der Carcinome und speciell des Brustkrebses von Interesse sind. Im Allgemeinen hat man ja Grund anzunehmen, dass zu beiden Seiten von einer auf der Mitte des Sternums vertical herabgezogenen Linie die Lymphe nach entgegengesetzten Richtungen, resp. nach rechts und links, abfliesst und zu den betreffenden Achseldrüsen gelangt. In der Mitte des Sternums mag ein mehr oder minder breiter neutraler Streif liegen, wo die Wurzeln der beiden Quellgebiete sich durchflechten. Doch schieben offenbar einzelne Lymphgefässe ihre Ramificationen weit auf die entgegengesetzte Körperhälfte hinaus. Nicht selten habe ich es gesehen, dass bei Brustcarcinomen die Lymphdrüsen beider Achselhöhlen erkrankten, wie in dem sub No. 7 der Tabelle aufgeführten Falle, wo grosse Paquete carcinomatöser Lymphdrüsen aus beiden Achselhöhlen herausgenommen werden mussten. Patientin hat beide sehr eingreifenden Operationen überstanden und ist gegenwärtig 16 Monate nach der letzten Operation noch frei von Recidiv. Doch habe ich auch schon einigemale gesehen, dass ausschliesslich die Drüsen der entgegengesetzten Achselhöhle sich infiltrirten, wenn sich das Carcinom mehr von der sternalen Hälfte der Mamma aus entwickelt hatte. Bekanntlich ist dies das seltnere. Die Erkrankung beginnt gewöhnlich in einem der äusseren Quadranten. Sodann muss man annehmen, dass zuweilen ein Lymphstrang, der seine Wurzeln bis zur Mamma herabschickt, über die Clavicula hinwegzieht und sich in die supraclavicularen Lymphdrüsen einsenkt, denn es kommt dann und wann vor, dass die Achseldrüsen frei bleiben, während frühzeitig ein grosser carcinomatöser Lymphdrüsenknoten im unteren Halsdreieck entsteht.

Nimmt man zu allem diesem noch den später zu erörternden Umstand, dass Lage und Begrenzung der Milchdrüse weniger bestimmt sind, als man vielleicht a priori erwartet, und dass sich ausnahmsweise einmal Lappen von ihr weit über ihren sonstigen Standort und möglicherweise auch in Lymphgefässbezirke hinausschieben, die unter gewöhnlichen Verhältnissen nicht als Abflüsse für sie dienen, so ergiebt sich daraus, dass die Art der Propagation und Generalisation der Erkrankung im Einzelfalle doch oft nicht mit Sicherheit wird berechnet werden können. —

Ich komme jetzt zu den bei operativer Behandlung des Brustkrebses im Berichtsjahre gewonnenen Resultaten und zu einer Besprechung des Nutzens der Operation überhaupt. Von den in der Eingangstabelle verzeichneten 26 operativ behandelten Frauen sind December 1874 bereits gestorben 16, 3 leben mit Recidiv, und 7 sind bisher von Recidiven oder von Symptomen innerer Carcinombildung frei geblieben. Jedoch ist es besser, 4 Kranke, von denen zwei noch leben, zwei gestorben sind (No. 1. 10. 12 und 26) ausser Berechnung zu stellen, weil sie im Jahre 1873 zwar in Behandlung verblieben, aber nicht in demselben operirt wurden. Es bleiben alsdann für das Jahr 1873 zweiundzwanzig Operationsfälle zurück, und zwar mit folgendem Resultat:

Gestorben:	infolge der Operation	3	14
	an Recidiven	11	
Lebend, mit Recidiv			2
Lebend ohne Recidiv			6
		Summa:	22

Und zwar sind bei den zur Zeit recidivfreien Patientinnen seit der letzten Operation verstrichen:

in Beobachtung No. 7 . . 16 Monate
„ „ „ 4 . . 17 „
„ „ „ 2 . . 18 „

in Beobachtung No. 5 . . 18 Monate
„ „ „ 3 . . 19 „
„ „ „ 6 . . 21 „

Die Operationen, die hier vorgenommen wurden, bestanden zweimal in der einfachen Ablatio mammae, jedoch mit Wegnahme der sämmtlichen die Milchdrüse bedeckenden Haut (Beob. 3 u. 5), einmal in der Ablatio mammae mit Erzeugung eines ungewöhnlich grossen Hautdefectes, weil bereits Hautscirrhen bestanden (Beob. 2), und dreimal in der Ablatio mammae mit gleichzeitiger Ausräumung der Achselhöhle wegen carcinomatöser Infiltration der Lymphdrüsen (Beob. 4. 6. u. 7). Von besonderem Interesse ist hier der eine, schon oben erwähnte Fall (Beob. 7), wo erst die rechte Brust und die Lymphdrüsen der rechten Achselhöhle entfernt, und später noch ein grosser Drüsenknollen aus der linken Achsel exstirpirt werden musste. Patientin ist nach der letzten Operation gegenwärtig 16 Monate frei von Recidiv geblieben.

Es ist wohl nicht nöthig, hervorzuheben, dass in diesen Fällen ein Zweifel über den Charakter der betreffenden Geschwülste nicht zulässig ist. Sie manifestirten sich nicht bloss klinisch, sondern auch bei der Besichtigung nach der Exstirpation, und bei der in keinem Falle unterlassenen histiologischen Untersuchung, als Carcinome. Ueberhaupt ist ja die Diagnose des Brustkrebses in den vorgerückteren Stadien des Uebels, in denen die Kranken meist erst in Behandlung treten, oder wenigstens sich erst zur Operation entschliessen, fast ausnahmslos in wenigen Minuten durch die klinische Untersuchung festzustellen; und in den wenigen Fällen, wo sie schwankt, bleibt nach der Exstirpation und bei Besichtigung der Schnittfläche der Neubildung kein Zweifel darüber übrig, ob man einen Krebs vor sich hat oder nicht. Diagnostisch ist das Mikroskop dann hauptsächlich nur nothwendig, um die Natur der bereits makroskopisch als Nicht-Carcinome erkannten Bildungen festzustellen. Klinisch habe ich mich einigemale getäuscht und Fälle von chronischer Mastitis mit Bildung multipler, von den Milchgängen ausgehender, und von stark indurirtem Gewebe umgebener Retentionscysten für Carcinome gehalten. Meist schon während der Operation, stets bei Besichtigung der entfernten Massen wurde vom unbewaffneten Auge der Fehler in der Diagnose mit Leichtigkeit festgestellt.

Das Resultat, dass von 22 wegen Brustkrebs operirten Frauen nach Ablauf von 16 bis 21 Monaten 6, d. i. 27,2 % noch kein Recidiv darboten, darf ohne Widerrede als ein sehr glückliches bezeichnet werden. Es ist ja sehr wohl möglich, ja vielleicht selbst wahrscheinlich, dass bei der einen oder der anderen derselben doch noch ein Spätrecidiv eintritt; die Mehrzahl wird meinen Erfahrungen nach frei bleiben.

Die grosse Mehrzahl aller Carcinomrecidive sind continuirliche, d. h. sie erfolgen nicht wegen einer präsumtiven, der betreffenden Localität oder dem bezüglichen Organe inhärenten Disposition zu carcinomatösen Erkrankungen überhaupt, sondern sie entwickeln sich desshalb, weil bei der Operation doch etwas von der Neubildung stehen geblieben ist, was zunächst latent weiter wächst, bis es sich nach einiger Zeit wieder als Geschwulst documentirt. Desshalb erfolgen die Recidive beim Carcinom im allgemeinen rasch. Ich stelle für alle Krebse unbedenklich den Satz auf, dass man, wenn nach der Operation ein volles Jahr verflossen ist, ohne dass die sorgfältigste Untersuchung ein örtliches Recidiv, Drüsenschwellungen oder Symptome innerer Erkrankungen nachweisen kann, anfangen darf zu hoffen, dass ein dauernder Erfolg erreicht werden wird; dass man aber nach zwei Jahren gewöhnlich, nach dreien fast ausnahmslos sicher ist. Bei den Sarcomen verhält es sich bekanntlich anders, und dieser eine Punkt würde schon für sich allein genügen, die klinische Scheidung von Carcinom und malignem Sarcom zur Nothwendigkeit zu erheben. Ich habe nur in einer verschwindend kleinen Zahl von Fällen bei wirklichem

Krebs Recidive gesehen, die noch nach dem dritten Jahre eingetreten waren. Und zwar konnten in diesen Ausnahmefällen dann meist noch irgend welche Besonderlichkeiten nachgewiesen werden. Ein solcher Fall ist z. B. bei den Rectumkrebsen in diesen Beiträgen referirt. Es handelt sich dort um einen nach sieben Jahren erfolgten Rückfall nach totaler Exstirpation des Rectums wegen Krebs. Aber die mikroskopische Untersuchung ergab einmal einen Drüsenkrebs mit Cylinderepithel, das zweitemal einen Epithelialkrebs mit verhorntem Plattenepithel. Man ist demnach nicht berechtigt, die zweite Erkrankung als die Fortsetzung der ersten zu betrachten.

Uebrigens zeigen alle grösseren Statistiken, wie sie gerade für den Brustkrebs vorliegen, dass nicht bloss das frühe, sondern das sehr frühe Recidiv die Regel ist. *Thom. Weden Cooke* (On cancer. etc. London 1865) sah nach 413 Brustkrebsoperationen das Recidiv durchschnittlich nach $6^1/_2$ Monaten auftreten, während er nur 4! späte Recidive zu notiren hatte. *Benjamin* (Wiener medic. Wochenschr. 1856. No. 44) berechnet die mittlere Eintrittszeit der Recidive aus 80 Fällen operirter, noch nicht 1 Jahr alter. Brustkrebse sogar nur auf $4^1/_2$ Monat.

Immerhin ist das Vorkommen nicht continuirlicher, also wie wir jetzt sagen, regionärer Recidive für den Krebs vor der Hand noch nicht mit Sicherheit abzuweisen, und vielleicht am wenigsten für den Brustkrebs. Es müsste denn sein, dass bei der Operation zurückgebliebene Krebselemente Epithelialzellen infolge ungünstiger Ernährungsverhältnisse zuweilen Jahre lang ruhig und inactiv in den Geweben liegen bleiben und wie Samenkörner in einer vita minima verharren könnten, um dann, bei plötzlich gesteigerter Säftezufuhr, wieder zu erwachen und in Wucherung zu gerathen. Mir ist so, als ob *Billroth* sich einmal in diesem Sinne ausgesprochen hätte. Dass ähnliche Dinge vorkommen, beweist die in der Pubertätszeit oder selbst noch später vor sich gehende Entwickelung tiefer epithelialer Halscysten (sog. tiefe Atherome) aus Epithelresten der Visceralbögen, die in pränataler Zeit in die Tiefe der Gewebe eingeschlossen wurden. Auch decken sich die Begriffe Spätrecidiv und regionäres Recidiv praktisch keineswegs vollständig, da ja regionäre Recidive auch sehr früh eintreten können und wirklich eintreten, und es in praktischer Beziehung jedenfalls ein enormer Unterschied bleibt, ob man eine Geschwulst vor sich hat, die auch recidiviren kann, wenn alles Kranke weggenommen ist, oder ob diese Gefahr nur an die Möglichkeit zurückgelassener Geschwulstkeime geknüpft ist.

Es giebt vielleicht eher noch eine Disposition grösserer Abschnitte der epithelialen Decken oder ganzer drüsiger Organe zu Erkrankungen, welche ihrerseits wieder die Entstehung von Carcinomen begünstigen, als eine ganz directe diesen Theilen inhärente Disposition zum Krebse selbst. Wenigstens kann man die erstere leichter nachweisen. So sehen wir also im Gesicht bei älteren Leuten gewisse Formen der Seborrhagie später zu stärkeren Epithelialanhäufungen und Krustenbildungen führen, und zuletzt, an der einen oder der anderen dieser leicht erkrankten Partien, die gesteigerte Secretion der Hautdrüsen und die Hyperplasie der Epithelialzellen in die heteroplastische, schrankenlose, zerstörende Epithelwucherung umschlagen, die wir Krebs nennen. Aber wir sehen unter solchen Umständen zuweilen auch Carcinome im Gesicht multipel auftreten, wenn schon meist nur in der flachen, weniger malignen Form. In ähnlicher Weise mögen an der Milchdrüse Störungen, die das ganze Organ betreffen, wiewohl sie an und für sich durchaus gutartiger Natur sind, die allgemeinere Disposition zur Carcinombildung einschliessen, und das Entstehen regionärer Recidive begünstigen. Wäre dies der Fall, wofür der Umstand sprechen könnte, dass man zuweilen in der Mamma zwei oder drei getrennte, anscheinend gleichalte und unabhängig von einander entwickelte Krebsknoten antrifft, und dass zuweilen beide Mammae krebsig degeneriren, so würde dann wieder die Schwierigkeit in Betracht zu ziehen sein, welche die sichere, totale

Entfernung des Organes bietet. Denn im Einzelfalle kann selbst bei der ausgiebigsten Operation niemals eine Garantie dafür gegeben werden, dass nicht eine Anzahl Acini zurückgeblieben sind.

Liest man, was ältere Schriftsteller über Brustkrebs geschrieben haben, so findet man öfters der Spätrecidive als einer nicht ungewöhnlichen Erscheinung gedacht, was unseren jetzigen Erfahrungen durchaus widerspricht. Das könnte daran liegen, dass man jetzt sehr viel ausgedehntere Excisionen macht, als die älteren Chirurgen es thaten, Partialamputationen (Exstirpationen des Knotens) bei Brustcarcinom ganz verwirft, und wenigstens das Bestreben hat, auch bei einem noch kleinen Krebsknoten, nicht eine einzige Epithelialzelle auch von den gesunden Theilen der Milchdrüse zurückzulassen. Aber freilich sind in den Erfahrungen der Alten auch die Fälle von Mamma-Sarcom mit bösartigem Verlauf eingeschlossen, bei denen Spätrecidive häufiger vorkommen.

Als feststehend betrachte ich nur, dass unsere gegenwärtigen Resultate bei der operativen Behandlung des Krebses überhaupt, und so auch des Brustcarcinoms, in Bezug auf dauernde Heilungen und das Ausbleiben von Recidiven besser sind, als die der älteren Chirurgen, und dass sie noch von Jahr zu Jahr besser werden. Namentlich das Letztere nehme ich für mich selbst in vollstem Maasse in Anspruch. Mehr und mehr ist bei mir, in adäquatem Verhältniss zu der wachsenden Rücksichtslosigkeit, mit der ich in Bezug auf die Grösse des Defectes bei der Operation vorgehe, die Zahl der wirklichen Heilungen nach Krebsoperationen immer grösser geworden. Mit Ausnahme der Zunge habe ich von jeder Körperstelle, an der Carcinome häufiger vorkommen, eine Anzahl durch die Operation bleibend geheilter Fälle aufzuweisen, und von manchen Localitäten ziemlich grosse Reihen (siehe z. B. oben die Resultate bei den Krebsen des Gesichtes). Für die Zunge hoffe ich, dass *Billroths* brillante Operationsmethode, welche es gestattet, bequem fast die ganze Zunge wegzunehmen, eine neue Aera eröffnen wird.

Was die Mamma anbelangt, so bin ich leider ausser Stande, das Facit meiner Gesammterfahrungen zu ziehen. Ich kann nur sagen, dass bei einer nicht unerheblichen Zahl von Frauen das Recidiv seit nun 5—15 Jahren ausgeblieben ist, und dass sich unter den bleibend geheilten einzelne anscheinend sehr ungünstige Fälle befanden, wo ein rasch tödtlicher Verlauf erwartet werden musste. So habe ich vor elf Jahren eine Frau an Brustkrebs operirt, bei der im Verlauf des nächsten Jahres rasch zwei Recidive eintraten, die neue Operationen nothwendig machten, und nach der dritten Operation ist die Kranke doch dauernd frei geblieben. Eine andere Frau operirte ich vor sieben Jahren rasch zweimal hintereinander und auch sie ist heute noch vollkommen gesund. In einem dritten Falle, der eine Gutsbesitzersfrau aus hiesiger Gegend betrifft, war die Prognose wegen der grossen Ausdehnung des Carcinoms eine sehr missliche und namentlich griff ein grosser carcinomatös degenerirter Lappen der Mamma durch die Achselhöhle auf den Rand des M. latissimus dorsi herum. Der Wunddefect war ein geradezu colossaler, doch ist Patientin seit nun fast zehn Jahren gesund geblieben u. s. w. Es sind dies nur einige besonders schwere Fälle: denn z. B. auch den in der Tabelle sub No. 1 aufgeführten Fall, wo seit der Operation $3^1/_4$ Jahre verstrichen sind, rechne ich zu den definitiv geheilten.

Uebrigens sind zu jeder Zeit von zuverlässigen Chirurgen vereinzelte Heilungen nach der Exstirpation ausgemachter Brustkrebse constatirt worden. Aber die alte Lehre von der absoluten Unheilbarkeit dieses traurigen Uebels haftet immer noch so fest, dass dissentirende Erfahrungen bei vielen Aerzten gar keinen Eindruck machen, oder nur ein vornehmes Achselzucken erregen. Selbst mit manchen der älteren Fachchirurgen ist die Frage nach der Heilbarkeit des Krebses kaum zu discutiren. Und doch erzählt, um nur einige wenige Belege zu geben — da ja breitere literarische Excursionen ganz ausserhalb des Planes dieser Beiträge liegen — schon *C. v. Siebold*

von einer Frau, der er wegen Krebs die Brust abgenommen und der er dann später durch eine von ihm für sehr gefährlich gehaltene Operation noch die Achseldrüsen entfernen musste. Er beobachtete die Frau nach der zweiten Operation noch eine lange Reihe von Jahren und überzeugte sich, dass sie gesund blieb. *Nélaton*, als zuverlässiger Gewährsmann bekannt, sagt ausdrücklich, dass er nach Brustkrebsen das Recidiv selbst unter den misslichsten Umständen zuweilen habe ausbleiben sehen. *Velpeau* wusste doch wenigstens von 187 an Carcinoma mammae operirten Frauen um 7, die 5 bis 20 Jahre nach der Operation frei geblieben waren. *Pauli* nahm wegen Brustkrebs erst die eine und dann die andere Mamma weg, und sah die Operirte 18 Jahre später ohne Rückfall, u. s. w. (Siehe z. B. einige weitere bezügliche Notizen in *Bardeleben*'s Chirurgie.)

Ist es nach alledem nicht zu bezweifeln, dass in einer gewissen Quote der Fälle das Recidiv ausbleibt, so ist damit meines Erachtens die Nothwendigkeit der Operation schon entschieden, auch wenn diese Quote noch so klein wäre. Dass sie wachse, liegt ganz besonders in der Hand der eigentlichen praktischen Aerzte. So lange es noch Mode ist, bei Carcinomen erst lange Zeit in geschäftigem Müssiggange zuzusehen und die Zeit mit allerhand Schmierereien hinzubringen, bis das Uebel so schlimm wird, dass die Unvermeidlichkeit eines operativen Eingriffes endlich dem Kranken selbst einleuchtet, müssen definitive Heilungen Ausnahmen bleiben. Aber diese dilatorische Behandlung hängt wesentlich damit zusammen, dass eine grosse Zahl von Aerzten im Grunde des Herzens nicht an die Möglichkeit einer wirklichen Heilung glaubt und sich desshalb von der ungeheuern Verantwortlichkeit, die auf sie fällt, nicht Rechenschaft giebt. Wenn dann das Carcinom wächst und aufbricht oder die Drüsen schwellen und Kranke und Arzt all der kleinen Mittel müde sind, mit denen die Zeit hingebracht wurde, wird zuletzt die Operation empfohlen, etwa aus denselben Motiven wie tagtäglich unheilbaren und sterbenden Kranken Recepte verschrieben werden. Dies ist leider bei uns noch der gewöhnliche Gang, zumal auf dem Lande, und anderwärts wird es kaum besser sein. Interpellirt man die Kranken, warum sie so spät zur Operation kommen, so ist die Antwort die, dass ihnen ihr Arzt bisher entweder nicht zu- oder geradezu abgerathen.

Doch ich will uns Chirurgen durchaus nicht weiss färben. Unendlich viel wird auch von uns noch tagtäglich gefehlt. Viel zu oft lassen wir uns durch die Rücksicht auf den momentanen Erfolg leiten und opfern bei der Operation von Carcinomen nicht eine genügend breite Zone anscheinend gesunden Gewebes um des zu erzielenden kosmetischen Resultates oder der etwas geringeren Gefahr des Eingriffes halber. Für wen diese Rücksichten? Wenn wir ehrlich sind, nur für uns selbst; nicht für die Kranken! Denn dies wäre die Geschichte von dem Hunde, dem man den Schwanz stückweis abschneidet, um ihm Schmerz zu ersparen. Aber freilich fällt es — nach den Erfahrungen, die ich an mir selbst durchgemacht — unendlich schwer, sich von diesen sog. Rücksichten in jedem Einzelfalle loszumachen, und nur sehr langsam, ich muss es bekennen, gewinnt man den persönlichen Muth, wegen eines kleinen Carcinoms der Unterlippe diese ganz oder fast ganz zu opfern, grosse, gesund aussehende Partien der Nase in der Umgebung der kranken, wegzunehmen; Knochenresectionen vorzunehmen, die man, falls man wollte, vermeiden könnte. Hat man ihn sich jedoch erst erworben, so wird man reichlich belohnt und beiläufig gesagt vielleicht nirgends mehr als bei den Carcinomen der Lippe und des Gesichts. Die Procente der dauernden Heilungen nach Krebsexstirpationen an diesen Orten haben sich bei mir im Lauf der Jahre mehr als verzehnfacht. Sie werden hoffentlich mit wachsender Erfahrung immer noch grösser werden.

Man verzeihe diese Abschweifungen. Aber das Thema ist von zu ungeheuerer Wichtigkeit, als dass ich die Gelegenheit vorübergehen lassen sollte, meine Ansichten auszusprechen.

Wünsche ich doch, dass diese Beiträge nicht bloss von meinen engeren Fachgenossen, sondern auch von einer Anzahl praktischer Collegen und von meinen Schülern eingesehen werden möchten.

Es ist selbstverständlich, dass man sich auch die Frage vorzulegen hat, welchen Einfluss die Operation des Brustkrebses in denjenigen Fällen ausübt, wo sie, wie es ja leider das Gewöhnliche ist, der Entstehung von Recidiven und Metastasen nicht vorbeugt, und die Kranken zuletzt an diesen zu Grunde gehen? Ob also die Operation das Leben, wie wir hoffen, verlängert, oder vielleicht kürzt! Diese Frage ist ohne Weiteres dadurch zu beantworten, dass man die Zeit vergleicht, welche einerseits bei Kranken, welche der Operation unterworfen wurden, und andererseits bei solchen, die sich nicht operiren liessen, von dem ersten Auftreten der Geschwulst bis zum endlichen Tode verstreicht. Freilich würden hier nur sehr grosse Zahlenreihen wirklich beweisende Kraft haben. Es wäre wünschenswerth, die Lebensdauer einiger tausend Operirter mit der gleich vieler nicht Operirter vergleichen zu können. Es wäre wahrscheinlich sogar nothwendig, derartige Vergleichslisten für die verschiedenen Lebensdecennien zu haben. Die Kranken, die durch die Operation bleibend geheilt wurden, müssten aus diesen Listen ganz herausbleiben; denn es ist ersichtlich, dass, wenn sich zufällig unter denselben einige Patientinnen befänden, die vielleicht im 35. Lebensjahre operirt wurden und nachher bis zum 75. Jahre ohne Recidiv lebten, dass diese wenigen Patientinnen selbst noch Fehler in grössere Zahlenreihen bringen würden. Ebenso müssten natürlich diejenigen Fälle ausser Rechnung gelassen werden, wo der Tod infolge der Operation oder durch eine intercurrente, mit dem Carcinom nicht zusammenhängende Krankheit eintritt. Es sind nun allerdings bereits eine gewisse Anzahl derartiger Berechnungen gemacht worden, doch laboriren sie noch an vielen Fehlern, ganz abgesehen davon, dass sie alle zusammen nur von einigen hundert Kranken Rechenschaft geben. Diese Lücken werden mit der Zeit von klinischen Jahresberichten, wie dieser ist, ausgefüllt werden. Doch scheint es, als wenn das bis jetzt vorliegende Material schon zu Gunsten der Operation spräche. So lebten z. B. von 276 Frauen mit Brustkrebs aus der Praxis von *James Paget*, die der Operation unterworfenen im Mittel 1 Jahr und $2^1/_2$ Monate länger als die, wo der natürliche Verlauf der Krankheit nicht durch die Operation unterbrochen wurde, während *Sibley* bei Vergleichung der Lebensdauer von 78 Nichtoperirten mit 63 Operirten sogar ein Plus von 1 Jahr und 9 Monaten für die letzteren herausrechnet.*) Aber selbst wenn nur eine durchschnittliche Verlängerung des Lebens um 1 Jahr constatirt werden könnte, so wäre dies schon ausserordentlich viel, da das ganze Drama vom Erscheinen des ersten Knotens bis zum Tode im Mittel doch höchstens 3 Jahre beträgt. Was mich selbst anbelangt, so bin ich davon, dass die Operation das Leben verlängert, fest überzeugt. —

Technik der Brustamputation. Ich mache bei Carcinom der Brust grundsätzlich nie Partialamputationen (Exstirpation des Knotens), sondern entferne auch bei den kleinsten Geschwülsten stets die ganze Brust, und zwar so, dass ich gleichzeitig die sie bedeckende Haut in grosser Ausdehnung mit hinwegnehme. Es ist selbstverständlich, dass auf diese Weise grosse, oft sehr grosse Defecte entstehen, und dass die definitive Vernarbung dem entsprechend längere Zeit in Anspruch nimmt. Ferner dringe ich in jedem Falle mit dem unteren Schnitte sofort bis auf den M. pectoralis und präparire dessen Fasern so frei wie auf dem Präparirboden, das Messer genau parallel den Muskelfaserbündeln führend und in ihre Interstitien eindringend.

*) Es muss hervorgehoben werden, dass alle derartige Berechnungen viel eher Fehler zu Ungunsten, als zu Gunsten der Operation einschliessen werden. Im allgemeinen werden sich doch diejenigen Frauen am leichtesten zur Operation entschliessen, bei denen das Uebel schwerer verläuft, die Geschwulst rasch wächst und früh erweicht; während sich unter den Kranken, die sich nicht operiren lassen, eine relativ grosse Anzahl von Fällen mit weniger bösartigem und ungewöhnlich chronischem Verlauf befinden; so namentlich die stark schrumpfenden Formen bei alten Weibern.

Die Muskelfascie wird also rein weggenommen. Ich bin zu dieser Maassnahme dadurch bestimmt worden, dass ich wiederholt bei histiologischen Untersuchungen die Fascie schon carcinomatös infiltrirt fand, wo ich es nicht erwartet hätte, während das Muskelfleisch sicher noch frei war. Es handelte sich hier um Carcinome, die vom Pectoralis noch durch eine dicke Lage anscheinend gesunden Fettgewebes getrennt erschienen; doch in einzelnen Bindegewebsseptis zwischen den Fettläppchen drang die zum Theil nur mikroskopisch nachweisbare Carcinomwucherung wie mit feinen Wurzeln in die Tiefe, erreichte die Fascie und breitete sich in ihr in flachen Inseln aus. Es scheint mir hiernach die letztere eine zeitlang als Barrière zu dienen und das sich ausbreitende Carcinom aufhalten zu können, was theils daran liegen mag, dass sie die directe Durchwanderung der Krebszellen aufhält, theils vielleicht seinen Grund in der flächenhaften Ausbreitung der Lymphnetze auf der Fascienoberfläche findet. Von unten her gehe ich dann am Pectoralis gleich bis über die muthmassliche obere Grenze der Mamma hinauf, so dass diese letztere völlig unterminirt wird, und füge nun erst den oberen Schnitt hinzu. Stehen gebliebenes und als solches erkennbares, gesundes Drüsengewebe wird nachträglich sorgfältig entfernt.

Es wäre nun gewiss wünschenswerth, in jedem Falle die Milchdrüse so vollständig wegzunehmen, dass nicht eine einzige Drüsenzelle von ihr zurückbliebe. Leider ist dies, wie schon angedeutet wurde, nicht mit Sicherheit ausführbar. Die Drüse ist ungemein wenig sicher begrenzt, zumal bei Frauen in der Involutionsperiode mit grossen Brüsten, wo die Reste der Acini weit durch Fettlappen auseinander geschoben sind. Dazu ist die Mamma bei verschiedenen Individuen bald mehr nach dieser, bald mehr nach jener Richtung hin entwickelt, mit einzelnen Lappen da oder dorthin abnorm weit vorgeschoben. Man muss daher während der Operation sehen, möglichst über die letzten Ausläufer der Drüse hinauszukommen. Für das Gesicht kennzeichnet sich ja das angeschnittene Drüsengewebe, wo es noch einigermassen dicke Lagen bildet, sehr leicht durch seine weisse, gesättigte Farbe, für das Messer durch seine eigenthümliche Consistenz. Feinere Schichten Drüsengewebes, zwischen den Fettläppchen versprengt, sind jedoch in der Wunde nicht zu erkennen und bleiben daher sehr oft zurück.

Nicht selten erstreckt sich ein derber Lappen von Drüsengewebe in die Achselhöhle hinein und kann derselbe sogar über den Rand des M. latissimus dorsi hinweg noch ein Stück auf den Rücken greifen. Ich habe dies wiederholt gesehen. Dieser Achsellappen ist aus der geburtshülflichen Praxis wohl bekannt. Er macht den Frauen, wenn nach der Geburt die Brüste schwellen und sich prall mit Secret füllen, öfters erhebliche Beschwerden und hindert die Adduction des Armes an den Thorax. Diesem Lappen muss, wo er ausgebildet ist, durch Verlängerung des Schnittes bis in die Achselhöhle stets nachgegangen werden.

Wie ich glaube, kommen aber an der Mamma zuweilen geradezu Lobuli aberrantes vor, indem sich ein isolirter Drüsenlappen mit langem Milchgang hoch nach oben hinauf nach der Clavicula zu, auf die Mitte des Sternum, oder selbst auf das Epigastrium vorgeschoben findet. Dass an der Milchdrüse grosse Unregelmässigkeiten vorkommen können, zeigen schon die Fälle von sog. Polymastie: multiple Warzenbildung bei abnorm entwickelten Drüsenlappen. Die besondere Häufigkeit der in der Achselhöhle vorkommenden überzähligen Brustwarzen wird durch den oben erwähnten Achsellappen verständlich.

Ich erinnere mich besonders dreier Fälle, wo angenommen werden musste, dass derartige Lobuli aberrantes den Ausgangspunkt von Carcinomen abgegeben hatten. Der erste betrifft die Frau Superintendent Th. aus B. bei Halle. Sie stellte sich mir vor einer längeren Reihe von Jahren zuerst mit einem harten, blaurothen, mit der Haut verwachsenen Knoten vor, der dicht unter der rechten Clavicula lag. Die rechte Mamma war gesund. Der Knoten wurde exstirpirt

und zeigte die Structur des tubulären Mammakrebses. Circa ein Jahr später kam Patientin wieder mit einem Carcinom in der betreffenden Brust. Die Mamma wurde amputirt und zeigte die gleichen Structurverhältnisse, wie sie der zuerst weggenommene Knoten dargeboten hatte. Patientin ist bis heute gesund und ohne Rückfall geblieben. Der zweite Fall betraf eine unverheirathete, ziemlich corpulente Person, die mit einem faustgrossen, knolligen Tumor, der tief in der linken Achselhöhle lag, zu mir kam. Die Haut der Achselhöhle war gesund, die Mamma frei. Die Affection wurde als Lymphom oder Lymphosarcom diagnosticirt. Nach Durchschneidung der mächtigen, sie deckenden Fettlage in der Achselhöhle wurde jedoch eine Geschwulst zu Tage gefördert, welche sich als sog. Alveolarkrebs ergab. Es war gerade damals die Zeit, wo eben das Buch von *Thiersch* über den Epithelialkrebs erschienen war, und *Billroth* seine enthusiastische Kritik geschrieben hatte, in der er sich als vollen Partisanen der epithelialen Genese aller Krebse bekannte. Das Interesse, welches dieser Fall darbot, wo also ein Carcinom von einer Stelle ausgegangen schien, an der physiologisch keine Epithelialzellen vorkommen, war ein ausserordentlich grosses, und ich besprach diese Beobachtung eingehend mit *Waldeyer*. Doch auch hier dauerte es nicht sehr lange und die Kranke kam mit einer Recidivgeschwulst zurück, die diesmal in der Mamma selbst sass. Die Mamma wurde amputirt und die Neubildung erwies sich wiederum als Alveolarkrebs. Leider ist Patientin mir später aus den Augen verschwunden und habe ich trotz aller Bemühungen nichts über ihre weiteren Schicksale erfahren können. Ich bedauere dies um so mehr, als dies der einzige Fall von Alveolarkrebs der Mamma ist, den ich überhaupt gesehen. Die dritte Beobachtung endlich wurde erst vor einigen Monaten gemacht. Sie betrifft eine Dame aus den höheren Ständen, die eine Geschwulst von der histiologischen Structur des Brustkrebses auf dem Sternum hatte. Die Mammae waren hier ebenfalls vollkommen gesund und ist der weitere Verlauf abzuwarten.

Ist es nun schon wünschenswerth, räumlich möglichst ausgedehnte Excisionen vorzunehmen, um womöglich alles, oder doch wenigstens so viel wie irgend möglich Drüsengewebe wegzunehmen, so wird dies durch die eigenthümliche Neigung des Brustkrebses in den feinen Bindegewebsseptis zwischen den Fettlappen fortzukriechen zur dringenden Nothwendigkeit, besonders bei schon längerem Bestand des Krebses und bei Frauen jenseits der klimacterischen Jahre mit voluminösen Brüsten. Die feinen Krebsausläufer in den auseinander geschobenen Bindegewebsseptis, welche letztere wiederum die Reste der Milchdrüse enthalten, sind hier oft zolllang und länger. Sehr gewöhnlich sind sie es, von denen die letzten Verzweigungen zurückgelassen werden und die dann nachher den Ausgangspunkt der örtlichen Recidive in der Narbe und in deren nächster Umgebung abgeben.

Ist das Carcinom bereits mit dem M. pectoralis verwachsen, so muss natürlich eine dicke Schicht desselben fortgenommen werden, was die Prognose nicht verschlechtert. Sehr übel ist es aber, wenn sich nach der Ablösung der Brust der M. pectoralis in weiterer Ausdehnung von feinen, oft geradezu miliaren Krebsknötchen durchsetzt findet (siehe oben). Vielfach bin ich unter solchen Umständen schon gezwungen gewesen, fast die ganzen M. M. pectorales maj. und minor abzulösen und zu entfernen. Solche Operirte, bei denen die Rippen in grosser Ausdehnung entblösst, die Intercostalmuskeln zum Theil ebenfalls weggeschnitten werden müssen, gehen dann freilich leicht an Pleuritis infolge der Fortleitung der Wundentzündung bis auf das Brustfell zu Grunde. — Am schlimmsten ist die Verwachsung mit den Rippen selbst. Bei breiter Verwachsung refüsire ich, wenn nicht ganz exceptionelle Gründe (z. B. nicht zu stillende, immer sich wiederholende Blutungen*) vorliegen, die Operation. Denn abgesehen davon, dass man nie wissen kann, ob die

*) Die energische Kauterisation des Carcinoms mit dem Ferrum candens scheint hier der operativen Entfernung mit dem Messer eventuell vorgezogen werden zu müssen.

Rippen nicht schon selbst carcinomatös erkrankt sind, und wie weit sich an ihnen die Degeneration erstreckt, sind in solchen Fällen sehr gewöhnlich schon Pleurascirrhen vorhanden. Doch bin ich durch die Noth schon öfter gezwungen worden, die oberflächlichen Rippenlagen zu reseciren, wenn nach der Blosslegung ihre nicht erwartete Erkrankung constatirt werden musste. Zu totalen Rippenresectionen wird man sich wohl kaum verstehen.

Dagegen ist die Entfernung der oft grosse Paquete darstellenden erkrankten Achseldrüsen zwar mühsam und erfordert eine gewisse Uebung und einiges Vertrautsein mit den anatomischen Verhältnissen, im übrigen aber eine relativ ungefährliche und dankbare Operation. Dankbar, insofern entschieden seltener das örtliche Recidiv in der Achselhöhle als in der Brustnarbe auftritt.

Ich nehme in jedem Falle carcinomatöser Axillardrüsen stets das ganze die Achselhöhle ausfüllende Fettgewebe in Form eines grossen zusammenhängenden Keiles heraus, was ich in der obigen Tabelle kurz als Ausräumung der Achselhöhle bezeichnet habe, lasse mich also möglichst wenig auf Exstirpation einzelner Drüsen ein. Ich lege vorn den Rand des M. pectoralis, hinten den des M. latissimus dorsi frei, spalte dann an ihnen die tiefe Fascie und gehe dann anfangs noch mit dem Messer, sehr bald aber nur mit den Fingern und der geschlossenen Hohlscheere, die sich in der subtilsten Weise als Elevatorium verwenden lässt, hinter das ganze Convolut. Der erste Act der Operation ist abgeschlossen, sobald die Vena axillaris freigelegt worden ist, die ausschliesslich zur Orientirung dient und während des ganzen Verlaufes der Operation nicht aus dem Auge gelassen werden darf, wenn sie nicht angeschnitten werden soll. Sie muss mit sammt ihren grösseren Aesten oft bis hart an die Clavicula freipräparirt werden, um die ihr aufliegenden Drüsenmassen abzulösen, was unter starker Antroelevation des Armes und Emporhebung des M. pectoralis durch grosse, halbstumpfe Haken stets gelingt. Die erkrankten Drüsen begleiten meist die Vene in Form eines Stranges noch um ein erhebliches Stück weiter, als sich durch Palpation von aussen her ermitteln liess. Jedoch ist es mir bei einer ausserordentlich grossen Zahl derartiger Achselhöhlenausräumungen (die sich über einen Zeitraum von Fünfviertel Jahren erstreckende »Uebersicht« auf pag. 8 giebt deren allein 22) noch nie begegnet, die Vene anzuschneiden und nur ein zweimal habe ich sie nach beendeter Operation excidiren müssen, weil ihre Wand sichtlich erkrankt war. Im Gegensatz hierzu braucht die Arteria axillaris nur ganz ausnahmsweise einmal wirklich freipräparirt zu werden, so dass ihre Wand direct zu Gesicht kommt. Ist die Hauptmasse des axillaren Fettgewebes mit den eingeschlossenen carcinomatösen Lymphdrüsen entfernt, so fühlt man freilich oft genug noch eine Anzahl zurückgebliebener geschwellter Drüsen an der Wand der grossen Wundhöhle. Diese müssen dann noch nachträglich, jedoch stets mit einer Schicht umhüllenden Fettgewebes, exstirpirt werden. Man traut seinen Augen kaum, wenn man noch in einer neueren Operationslehre liest, dass man die Achseldrüsen bei Brustkrebs in der Weise entfernen solle, dass man sie einzeln freilegt, die Kapsel spaltet und dann unblutig aus dieser herausschält. Wer so operirt, sollte doch lieber seine Hände von Carcinomen ganz und gar fortlassen.

Die in der besprochenen Weise ausgeführte Operation ist wenig blutig, wenn man sofort jedes Gefäss, entweder schon vor der Durchschneidung oder wenigstens unmittelbar nach derselben, mit der Klemmpincette fasst und verschliesst. Oft genug habe ich gleichzeitig gegen 20 Pincetten hängen. Die Operation muss dann einen Moment unterbrochen werden, um zunächst die Gefässe zu unterbinden und das Operationsfeld wieder frei zu machen. Merkwürdig ist, dass die Vene infolge der weiten Freilegung und der Unterbindung einer Anzahl ihrer Aeste, vielleicht dicht an der Eintrittsstelle, nie thrombosirt. Dies geschieht nur in den wenigen, unglücklichen Fällen, wo sich von der Wunde aus phlegmonöse Processe und progressive Eiterungen entwickeln, welche jedoch durch die antiseptische Methode ausgeschlossen werden. Die Thrombose erfolgt erst viel

später und nur in einer gewissen Zahl der Fälle, wenn die Narbe in der Achselhöhle sich fest zusammenzieht und die Vene comprimirt. Es entsteht dann bei fast verheilter Wunde nachträglich noch ein starkes Oedem des Armes, welches sehr lange anhalten und die Kranken im Gebrauch des Armes in hohem Grade beeinträchtigen kann. Ausserdem wird durch die in der Achselhöhle befindliche Narbe die Elevation des Armes öfters erheblich gestört.

Reichen die geschwollenen Drüsen bereits hinter der Clavicula bis in die Fossa supraclavicularis hinauf, so scheint es mir nicht mehr räthlich, Operationsversuche zu machen, obschon sie z. B. nach partieller Resection der Clavicula vielleicht nicht auf unüberwindliche Schwierigkeiten stossen würden. Bei der Mehrzahl dieser Kranken dürften wohl schon metastatische Heerde in inneren Organen oder Pleurascirrhen vorhanden sein.

Die Operation des Brustkrebses ist, bei sorgfältiger Nachbehandlung, eine relativ wenig gefährliche Operation, und zwar auch dann, wenn man die langwierigsten und ausgedehntesten Präparationen in der Achselhöhle hinzufügen muss. Wenn die Kranken sterben, sind fast immer Missgriffe bei der Behandlung in den ersten Tagen gemacht. Allerdings sind gerade in dem Berichtjahre von den 22 Operirten 3 gestorben, doch betrachte ich dies als einen ungünstigen Zufall. In dem einen Falle (Beob. 13) wurde der Tod offenbar durch einen Kunstfehler des die Nachbehandlung leitenden Assistenten verschuldet, der leicht zu vermeiden gewesen wäre. Die beiden andern (Beob. 15 und 17) Todesfälle an Pleuritis) fallen auf die Zeit, wo wir — wovon sofort mehr — gerade nach Brustamputationen — noch nicht mit der Technik des Lister'schen Verbandes fertig werden konnten. Im Jahre 1874 z. B. ist von allen an Brustkrebs operirten Frauen nur eine gestorben und zwar in der Privatpraxis. Die Patientin hatte sich von der sehr ausgedehnten Operation eben etwas erholt und war bereits völlig fieberfrei, als der nachbehandelnde Arzt gegen meinen Wunsch den Lister'schen Verband wegliess. Es folgte denn auch unmittelbar ein Erysipelas ambulans der schlimmsten Sorte, dem die Kranke erlag.

Nachbehandlung der Brustamputationen. Die grosse Mehrzahl der im Berichtsjahre operirten Frauen sind noch »offen« behandelt worden. Zumal wenn bei längere Zeit in Anspruch nehmenden Operationen die Wunde während des Operirens selbst wiederholt mit Carbolsäurelösung (3 – 5 %) ausgerieselt und nach Beendigung der Operation noch einmal sorgfältig mit derselben ausgewaschen wird, sind die Resultate dieser Behandlungsmethode durchschnittlich sehr gut und accidentelle Wundkrankheiten nicht häufig. Beim Verband werden die Nähte möglichst gespart, die Brustwunde jedenfalls zum Theil offen gelassen, in der Achsel aber unter keiner Bedingung eine Naht angelegt, sondern die Wunde absichtlich weit klaffend gehalten. Letzteres geschieht am zweckmässigsten durch Aufbandagirung des abducirten Armes auf eine gut gepolsterte *Watson*'sche Schiene, die ihrerseits wieder in der Rückenlage der Kranken mit Hülfe einiger Bindenschlingen an einem über dem Bett befindlichen Galgen suspendirt wird. Der Arm liegt auf der Schiene antro-elevirt und abducirt und die Wunde in der Achselhöhle bleibt dadurch weit offen, so dass das Secret frei abfliesst. Trotzdem können die Kranken, eben infolge der Aufhängung des Arms in der Schwebe, leichte Lageveränderungen mit dem Stamm vornehmen, ohne sich zu schaden oder Schmerzen zu erzeugen.

Indessen absolut sicher ist die Methode keineswegs. In einer Anzahl der Fälle entstehen doch septische Processe, Septicämie, Pyämie, Rosen, ohne dass ein Fehler in der Behandlung nachzuweisen wäre, denen die Kranken erliegen. Ich denke in grösseren Spitälern und Kliniken doch etwa 15 %; unter schlechten hygienischen Verhältnissen mehr.

Es war demnach wünschenswerth, auch dieser Operation die Vortheile des antiseptischen Wundverlaufes zu sichern, die ja, abgesehen von der Ausschliessung accidenteller Wundkrank-

heiten, noch in der fast absoluten Schmerzlosigkeit, der durchschnittlich sehr viel geringeren febrilen Reaction, der sehr viel geringeren Secretion und vor allen der viel rascheren Heilung bestehen. Ausserdem ist die antiseptische Methode sehr viel reinlicher und für Kranke und Arzt bequemer. Aber die ersten Versuche mit dem Lister'schen Verbande bei Brustamputirten fielen nicht sonderlich glücklich aus. Es gelang nicht immer, die Wundsecrete absolut frei von Zersetzungsprocessen zu halten, und von den Operirten starben zwei — an denen freilich die ausgedehntesten Operationen mit weiter Blosslegung der Rippen vorgenommen worden waren (Beob. 15 und 17), an Pleuritis. Die Versuche mit dem Lister'schen Verbande wurden nun für Mammaamputationen eine Zeit lang wieder aufgegeben und zur offenen Wundbehandlung zurückgegangen, bis es uns die zunehmende Vertrautheit mit der Technik des ersteren lehrte, dass unsere ersten Brustverbände an mancherlei Mängeln gelitten und ihren Zweck unmöglich erfüllt haben konnten.

In der That ist die Anlegung des Verbandes bei grossen Defecten an der Brustwand und in der Achselhöhle schwierig und werden meist ganz besondere Maassnahmen nothwendig, um denselben wirklich occlusiv zu gestalten, den Zutritt der atmosphärischen Luft zur Wunde unmöglich zu machen; besonders bei corpulenten Frauen. Und wiederum erfordert die Application des ersten Verbandes an der doch immer noch mehr oder weniger blutenden Wunde ganz besondere Sorgfalt. Durch aufgelegte Bäusche carbolisirter Watte, zusammengekrüllte Listergaze, grosse eingebundene Badeschwämme etc. muss ein wirklich hermetischer Schluss des Verbandes herbeigeführt werden, und namentlich für den ersten Verband müssen Assistenten und Wartepersonal auf eine sehr rasche und exacte Ausübung aller Handleistungen eingeübt sein, wenn der Verband nicht schon von Blut durchtränkt sein soll, ehe man ganz mit ihm fertig ist. Ferner müssen durch die eben erwähnten Hülfsmittel die Wände des grossen Defectes in der Achselhöhle in directen Contact gebracht, und durch ein eingeschobenes Drainrohr gleichzeitig der Abfluss der Secrete für die ersten Tage gesichert werden. Der Arm wird fest an den Thorax gebunden; grosse Gazecompressen decken die Wunde und hüllen, zweckmässig zugeschnitten, noch einmal Achselhöhle und Oberarm besonders ein. Der erste Verband muss gleichzeitig die nie ganz sistirte Blutung stillen und wird von uns fast ausnahmslos schon nach 6—8 Stunden gewechselt. Die Operation selbst geschieht unter Spray.

Im Jahre 1874 sind alle Brustamputationen und Ausräumungen der Achselhöhle auf diese Weise behandelt worden und wurde so gut wie ausnahmslos die primäre Verklebung der grössten Achselwunden erreicht. In keinem Falle entstanden infolge der festen, comprimirenden Verbände progressive Eiterungen oder gar septische Processe. Nur einmal bildete sich bei einer nicht unter Spray operirten Kranken, wo während der Operation ein sehr starkes Aspirationsemphysem am Thorax infolge des gewaltsamen Emporhebens der Geschwulst bei der Excision entstanden war, unter relativ geringen Erscheinungen ein subcutaner Abscess neben der Wunde. Der Eintritt einer Störung war hier im voraus erwartet worden. Im Uebrigen hatten alle Kranken sehr viel weniger Schmerz, viel geringeres, öfters gar kein Fieber und die Secretion war gering, niemals riechend. Die Zahl sämmtlicher, wegen Mammaaffectionen im Jahre 1874 unternommener Operationen beträgt 25; darunter finden sich wieder 16 Ausräumungen der Achselhöhle. Eine einzige Kranke wurde verloren infolge von Wunderysipel nach viel zu früher Entfernung des Lister'schen Verbandes. Der bezügliche Fall ist bereits oben erwähnt. —

Kaum irgendwo springen die Leistungen der antiseptischen Methode so in die Augen, wie nach diesen bis auf die Achselhöhle ausgedehnten Operationen. Kein Mensch dürfte ohne ihren Schutz es wagen, solche Wunden durch so fest anliegende Compressivverbände zu verschliessen, wenn er nicht einen grossen Theil seiner Operirten verlieren wollte. —

7. Krankheiten der Rückengegend und der Wirbelsäule.

(129 Fälle).

A. Verletzungen der Rückengegend und der Wirbelsäule.

9 Fälle.

Verletzungen der Weichtheile kamen viermal vor und bestanden je einmal in einer Wunde und in einem Schrotschusse und zweimal in heftigen Contusionen. Die Kranken wurden geheilt.

Fracturen und Luxationen der Wirbelsäule wurden bei 5 Kranken beobachtet; drei von ihnen verliefen tödtlich, der eine erst nach der Entlassung des Kranken aus der Klinik.

1 Fractur des 12. Brustwirbels, totale Paraplegie. Profuse Blasenblutungen. Tod. Leopold Nebel, 25 Jahr alt, Bergmann, aufgen. 4. Oct. 73, gest. 16. Oct. 73, wurde zehn Tage vor seiner Aufnahme in knieender Stellung im Bergwerk verschüttet. 12—14 Centner schwere Erzmassen stürzten ihm auf den Rücken und knickten ihn mit Gewalt nach vorn zusammen. Totale Paraplegie, Anästhesie bis eine Handbreit unter dem Nabel; Blasen- und Mastdarmlähmung. Urin bei der Aufnahme schon alkalisch; Process. spinos. des 12. Brustwirbels einen deutlichen Gibbus bildend, darüber eine Einsenkung. Reduction bei mässiger Gewalteinwirkung (Extension) nicht möglich. Im Verlaufe der weiteren Beobachtung schieben sich die Grenzen für die Anästhesie am Rumpf allmählich noch eine Handbreit höher hinauf. Ende der dritten Woche beginnt der Urin, der bis dahin durch den Katheter entleert wurde, spontan infolge Sphinkterlähmung abzufliessen. Am 21. Tage nach der Verletzung profuse Blasenblutung mit raschem Collaps. Tod am folgenden Tage. — Bei der Autopsie findet sich eine vollständige Zertrümmerung des 12. Brustwirbels, der 11. Brustwirbel mit der übrigen Wirbelsäule nach vorn geglitten fast ausser Contact mit dem 1. Lendenwirbel. Nieren von multiplen Abscedirungen dicht durchsetzt; die meisten noch im Stadium der eitrigen Infiltration, andere bereits in beginnender Schmelzung. Blase 1 Liter stark blutige Flüssigkeit enthaltend; Schleimhaut missfarbig, zahlreiche frische Hämorrhagien zeigend, zum Theil fetzig gangränös. Ureteren dilatirt, stark eiterhaltigen Urin enthaltend. —

2. Fractur der Wirbelsäule in der Gegend des elften Brustwirbels; totale Paraplegie. Tod. Carl Thormann, 20 Jahr, Akrobat aus Berlin, aufgen. 13. April 73, entl. 19. Mai 73, bald darauf in der Heimath gestorben. Patient stürzte wenige Stunden vor seiner Aufnahme von einer Stuhlpyramide herab und schlug mit dem Rücken auf die Kante eines aufrechtstehenden Brettes. Totale Paraplegie, Blasen- und Mastdarmlähmung. In der Gegend des 11. Rückenwirbels ein scharfer, treppenartiger Vorsprung. Vollständige Anästhesie bis 2 Zoll unter den Nabel. Der Urin bleibt die ersten 12 Tage trotz täglichen mehrfachen Katheterisirens sauer: erst am 25. April zeigt sich ein stärkerer, schleimig-eitriger Bodensatz, Beimischung von Blut und alcalische Reaction: gleichzeitig beginnen rasch zunehmende Fieberbewegungen.

Vom 11. Mai ab Schüttelfröste, die wohl auf Abscedirungen in den Nieren bezogen werden dürfen, zumal sie mit einer Zunahme des eiterigen Blasenkatarrhes zusammenfallen. Am 19. Mai wird Patient auf seinen dringenden Wunsch zu seinen Angehörigen nach Berlin evacuirt, wo er bald gestorben ist. —

3. Reine Luxation der Wirbelsäule in der Verbindung zwischen dem zwölften Brust- und dem ersten Lendenwirbel. Totale Paraplegie. Tod. Karl Müller, 30 Jahr alt, aufgen. 2. März 73, gestorben 13. Mai 73, stürzte von einem Hause, bei dessen Abbruch er beschäftigt war, 30 Fuss hoch herab und wurde einige Stunden darauf in die chirurgische

Klinik gebracht. Was den mechanischen Vorgang bei der Verletzung anbelangt, so scheint dieselbe wesentlich durch ein forcirtes Nachvornüberbiegen der Wirbelsäule entstanden zu sein. Patient giebt auf das Bestimmteste an, den Boden zuerst mit den Füssen erreicht zu haben und dann in eine sitzende Stellung gekommen zu sein, wobei der Stamm sich mit Gewalt nach vorn überbog. Doch glaubt er auch wieder während des Falles selbst mit dem Rücken gegen eine Leiter gestossen zu sein.

Bei der Aufnahme findet sich eine totale Lähmung beider Unterextremitäten, der Blase und des Mastdarms. Die Unterextremitäten erscheinen abnorm blutreich, turgescirend, leicht livide und fühlen sich sehr deutlich wärmer an als der übrige Körper, Erscheinungen die jedoch nur einige Tage andauern. Die Anästhesie reicht an den Bauchdecken bis eine Handbreit unter dem Nabel hinauf; doch bildet ihre Begrenzung eine scharfe von der Linea alba aus nach beiden Seiten hin regelmässig ansteigende Linie. Auf das Gebiet der Lähmung folgt dann eine handbreite Zone, gleichfalls von der Mitte aus nach den Seiten hin ansteigend innerhalb welcher leichte Reizungen lebhafte Schmerzensäusserungen und energische Reflexbewegungen erregen. In der Gegend des zwölften Brustwirbels zeigt die Wirbelsäule eine scharfe kyphotische Ausbiegung; doch empfindet der Kranke bei Druck auf den prominenten Processus spinosus keinen Schmerz.

Patient wird täglich mehrmals catheterisirt; Urin schon am dritten Tage eiterhaltig und alkalisch, während die Temperatur auf 39,0 steigt. Zunehmende Erscheinungen von Cystitis; vom 14. Tage an Incontinentia urinae. Ende März wiederholte Schüttelfröste, die auf Abscedirungen der Nieren bezogen werden. Anfang April trotz Lagerung auf Wasserkissen rasch zunehmender Decubitus der Kreuzbeingegend und beider Hacken. Ende April bildet sich unter erneuerten Schüttelfrösten von dem Decubitus der rechten Hacke ausgehend eine schwere brandige Phlegmone des rechten Unterschenkels mit tiefen und weitgehenden intermuskulären Verjauchungen und Blosslegung der Fibula. Die Bäuche der Peronaei liegen wie präparirt völlig gelöst und von Jauche umspült da; bald tritt entzündliches Oedem des Oberschenkels und Schwellung der inguinalen Lymphdrüsen hinzu. In den letzten fünf Tagen seines Lebens zeigt Patient ein unerhörtes Sinken der Temperatur. Nachdem sie am 8. Mai in den Morgenstunden trotz der Verjauchung des Unterschenkels, nur 37,2 betragen, sinkt sie am Abend auf 36, am 9. frühmorgens auf 33,8, von da ab bis zum 11. Mai auf 29,6; am 12. auf 26,6! Am 13. in den frühesten Morgenstunden erfolgte der Tod. Die Richtigkeit der Messungen wurde durch Controlirung mit verschiedenen Thermometern sicher gestellt, auch vergleichsweise das Thermometer wiederholt tief zwischen die Interstitien der verjauchten Unterschenkelmuskulatur hineingeführt etc. Zwei Tage vor seinem Tode war Patient noch bei Besinnung, aber völlig taub.

Autopsie acht Stunden nach dem Tode. Hämorrhagischer Katarrh des Darms zumal des Duodenums; Mucosa und übrige Darmwand stark geschwellt, ihre Dicke zum Theil bis 0,5 Centimeter betragend. Nieren, besonders die rechte, mit zahlreichen erbsen- bis haselnussgrossen, noch nirgends zur Schmelzung gelangten, eitrigen Infiltrationen durchsetzt. Nierenbecken vereitert, missfarbig, stinkige Jauche enthaltend. Wand der Harnblase serös infiltrirt und ausserordentlich verdickt, das Lumen sehr reducirt, höchstens 25 Cctm. fassend; ihre Schleimhaut colossal gewulstet, stark geröthet, von hämorrhagischen Heerden durchsetzt, an mehreren Stellen geschwürige, bis einen Millimeter tief greifende Substanzverluste zeigend.

An der Wirbelsäule findet sich wider alles Erwarten keine Fractur, sondern nur eine Luxation. Der zwölfte Brustwirbel in Verbindung mit dem über ihm gelegenen Theile der Wirbelsäule ist nach Zerreissung des Intervertebralknorpels soweit nach vorn verschoben, dass eine in der Mittellinie von seiner vorderen Fläche herabgezogene Senkrechte ziemlich genau die Mitte des ersten Lendenwirbelkörpers trifft. Das Lig. vertebrale anterius spannt sich unverletzt von dem unteren Rande des zwölften Rückenwirbelkörpers zu dem unteren Rande des ersten Lendenwirbelkörpers herab, so dass ein dreieckiger, von fibrösem Narbengewebe ausgefüllter Raum entsteht. An den Wirbelkörpern und Fortsätzen keine Fractur. Beide Wirbel sind übrigens nicht durch Callusmassen miteinander verschmolzen, sondern noch einigermassen beweglich. Das Rückenmark ist an der Verletzungsstelle in einen dünnen, platten Strang verwandelt, in dem sich auch mit dem Mikroskope keine Spur nervöser Elemente mehr nachweisen lässt. Oberhalb der Quetschungsstelle ist das Mark 2 bis 3 Centimeter weit gelb verfärbt und stark erweicht; unterhalb derselben erscheinen Mark und abgehende Nerven von normaler Farbe und Consistenz.*)

Die grosse Seltenheit reiner Luxationen der Wirbelsäule in ihrem Dorsal- und Lumbaltheile mag die ausführlichere Mittheilung dieses Falles rechtfertigen. Praktisch ist die Scheidung zwischen Fractur und Luxation ohne besondern Werth und die Diagnose selbstverständlicherweise bei Lebzeiten unmöglich.

*) Siehe auch: *H. Runke*, Ueber Beugungsluxation der Lendenwirbel. Inaugur. Diss. Halle 1873.

Von den bekanntlich durchaus nicht seltenen Luxationen der Halswirbelsäule wurden im Berichtsjahre zwei Beispiele beobachtet; aber beide betrafen bereits veraltete Fälle, so dass von dem Versuche einer Reduction Abstand genommen werden musste.

4. Seitliche Luxation (Rotationsluxation) zwischen dem zweiten und dritten Halswirbel. Theuerjahr, Gastwirth, 32 Jahr alt, stürzte vor Dreivierteljahren mit der linken Kopfseite heftig gegen ein Fensterbrett, wonach sofort Verschiebung und Fixation des Kopfes bemerkt wurden. Keine Lähmung. Kopf gegen die linke Schulter geneigt, ein wenig nach rechts gedreht und dabei in toto stark nach rechts verschoben. Der Proc. spinosus des Epistropheus um $^1/_2$ Zoll nach rechts, der des dritten Halswirbels fast um das gleiche nach links von der Medianlinie abgewichen. Rotationsbewegungen so gut wie ganz aufgehoben, Beugung und Streckung im höchsten Maasse behindert. Bisher von einem Homöopathen interne behandelt.

5. Luxation des vierten Halswirbels nach vorn. Gottlieb Hartmann, 70 Jahr, stürzte in den ersten Tagen des Januar heftig eine Treppe herab und verlor dabei fast vollständig das Bewusstsein, so dass er nicht genau anzugeben vermag, wie die Gewalt einwirkte. Nachdem er rasch wieder zu sich gekommen, bemerkte er, dass der Kopf stark nach vorn verschoben und gegen das Sternum geneigt war, sowie dass es ihm unmöglich fiel, selbst die kleinste Bewegung mit der Halswirbelsäule vorzunehmen. Erst nach vier Monaten liess er sich im poliklinischen Ambulatorium untersuchen, nachdem er bis dahin die verschiedensten Einreibungen versucht. Es zeigt sich jetzt eine vollständige Luxation des vierten Halswirbels nach vorn. Der Kopf ist sehr stark nach vorn verschoben, sodass die Kehlkopfgegend abnorm prominirt. Patient hat grosse Mühe denselben aufrecht zu halten, und wenn er es einige Zeitlang gethan hat, lässt er ihn wieder auf die Brust sinken. Keine abnorme Rotation. Nacken, im Profil betrachtet, stark eingeknickt. Processus spinosi des siebenten, sechsten und fünften Halswirbels deutlich zu fühlen und zu sehen, hingegen der Processus spinosus des vierten Halswirbels $^3/_4$ bis einen Zoll tiefer liegend, der Palpation schwer zugänglich. Die Weichtheile des Halses bilden von der hier vorhandenen Einsenkung beiderseits starke Falten. Kein Versuch der Reduction, zumal weder eine Lähmung, noch Respirations- oder Schluckbeschwerden vorhanden sind. Im Verlauf des nächsten Jahres wird die Halswirbelsäule wieder ziemlich beweglich, doch fällt es dem Kranken immer noch sehr schwer den Kopf dauernd aufrecht zu halten. —

B. Entzündliche Processe am Rücken und an der Wirbelsäule.

(53 Fälle).

Entzündungen der Weichtheile sind nur sechsmal notirt. Zwei Rückencarbunkel endeten rasch tödtlich durch Septicämie, der eine bei einem 70jährigen Manne, der andere bei einer 50jährigen Frau. Ausserdem wurden drei Fälle von Lumbago und ein Fall von Entzündung der Muskelscheide des Cucullaris bei einem 32jährigen Müllergesellen beobachtet. Bei Bewegungen des Kopfes fühlte man ein sehr starkes Crepitiren im Verlauf des Muskels, völlig analog dem Knarren bei Tenosynovitis crepitans am Vorderam. Der Nacken war leicht geschwollen und etwas ödematös. Der im höchsten Maasse besorgte Kranke wurde rasch durch Jodpinselungen und hydropathische Einwickelungen geheilt. Das Uebel war acut infolge vom Tragen schwerer Säcke entstanden.

Entzündliche Processe an den Knochen und Gelenken der Wirbelsäule. Pott'scher Buckel und entzündliches Caput obstipum.

Die Besonderlichkeiten unseres klinischen Materials und die ungewöhnliche Anhäufung einzelner Krankheitsformen treten in diesem Bericht kaum an einer anderen Stelle so sehr hervor wie hier; denn die Zahl der hierhergehörigen, im Jahre 1873 behandelten Erkrankungen erreicht die, im Vergleich zu den mir bekannten Jahresberichten anderer klinischer Institute ausser-

ordentlich grosse Höhe von 47 Fällen. Von ihnen fallen 10 auf das Halsskelet und 37 auf den Brust- und Lendentheil der Wirbelsäule.

Die zehn Fälle von entzündlichen Processen am Halsskelet sind in den Journalen einfach unter der Bezeichnung »Spondylitis cervicalis« aufgeführt, obschon der Sitz der Erkrankung in den verschiedenen Fällen offenbar ein sehr verschiedener war und mehrfach nicht mit Sicherheit festgestellt werden konnte. Das therapeutische Resultat war jedoch ein ausnehmend günstiges, indem 6 geheilt, 3 wesentlich gebessert und nur einer ungeheilt entlassen wurde, während unsere Erfolge bei der Spondylitis dorsalis und lumbalis, wie wohl überall, viel zu wünschen übrig liessen.

Man kann ohne Zwang klinisch wohl zwei Hauptformen der Spondylitis cervicalis unterscheiden, die etwa einerseits dem entzündlichen Caput obstipum der älteren Chirurgen und andererseits der Spondylarthrocace entsprechen, und von denen die letztere auf die Erkrankungen der Wirbelkörper und die Zerstörungen der Intervertebralknorpel, die erstere, wenigstens vorwiegend, auf entzündliche Processe in den lateralen Gelenken bezogen werden darf. Einzelne Autoren haben daher versucht, hier am Halse eine Spondylitis und eine Spondylarthrocace (im engeren Sinne) zu unterscheiden, also, wennschon in einem etwas anderen Sinne als die gebräuchliche Terminologie diese Bezeichnungen jetzt anzuwenden pflegt, eine synoviale und eine ossale Form. Aber diese Unterscheidungen haben nach der einen Seite hin einen ziemlich fraglichen Werth, da es ganz an Autopsien der leichteren, auf die seitlichen Gelenke beschränkten Formen fehlt und nicht selten Fälle vorkommen, wo es ungewiss bleibt, ob überhaupt irgend ein Punkt des Halsskeletes leidet, und es sich nicht etwa bloss um reflectorische Muskelcontracturen, instinctive Drehungen des Kopfes zur Entlastung und Entspannung gedrückter Weichtheile bei tiefen Zellgewebsentzündungen, Lymphdrüsenaffectionen und dergl. handelt. Dazu kommt dann noch die völlig unklare Geschichte des sog. rheumatischen Schiefhalses.

Ueber Sitz und Charakter der primär ossalen Form ist freilich nicht zu streiten, sobald dieselbe unter dem gleichen Krankheitsbilde auftritt wie am Dorsal- und Lumbaltheile. Das Charakteristische ist auch hier der Gibbus und die Entstehung abnormer Flexionsstellungen (Knickungen) mit compensatorischem Verlust der physiologischen Rückenkyphose oder selbst mit Bildung leichter Lordosen in der Regio interscapularis. Etwa hinzukommende Rotationscontracturen (Caput obstipum) verwischen nicht den wesentlich ossalen Charakter der Störung, selbst wenn sie bedeutendere Grade erreichen, was wenigstens nicht das gewöhnliche ist.

Der Beginn ist meist ein sehr schleichender, der Schmerz auch im weiteren Verlauf meist nicht beträchtlich. Oft laufen die Kinder noch umher, ja bewegen sogar den Kopf noch ganz leidlich, wenn die Verkrümmung schon eine so bedeutende ist, dass die Halswirbelsäule oder wenigstens der grössere Theil derselben fast horizontal liegt, das Occiput dem Nacken aufruht, und die Finger nur noch mühsam in die tiefe Falte zwischen Kopf und Rumpf eingeschoben werden können — Formveränderungen und Dislocationen, die natürlich ohne grossartige Zerstörungen und Erweichungen des Knochengewebes nicht möglich sind. Und doch habe ich es wiederholt gesehen, dass Kinder mit solchen im Verlauf der letzten vier bis sechs Monate entstandenen Gibbositäten der Halswirbelsäule, Drehbewegungen, Antro- und Retroflexionen des Kopfes ohne Schmerz und fast ohne jede Behinderung ausführten. Von besonderer Wichtigkeit ist, dass die Neigung zur Eiterbildung und die Entstehung von Abscessen und Fisteln am Halsskelet eine sehr viel geringere ist, als an den Brust- und Lendenwirbeln, an denen doch die Immobilität so viel leichter zu erreichen ist. Die Caries behält, wenigstens bei Kindern, hier gewöhnlich den Charakter der »sicca«. Tritt eiterige Schmelzung des den Knochen zerstörenden Granulationsgewebes ein, was bei Erwachsenen häufiger sich ereignet, so ist der Ausgang fast immer ein letaler, und meinen Erfahrungen

nach die Prognose noch schlechter als bei offener Caries der Rücken- und Lendenwirbel. — Die gewöhnlichste Ursache dieser Erkrankungen ist auch am Halstheile ein heftigerer Fall oder Sturz, bei dem die Wirbelsäule nach irgend einer Seite hin eine forcirte Flexion erfuhr und die Wirbelkörper sich gegenseitig drückten. Durch ein genaueres Krankenexamen wird dies ausserordentlich häufig eruirt.

Lähmungen der Extremitäten infolge von Spondylitis cervicalis erinnere ich mich immer nur bei der bisher besprochenen Form gesehen zu haben; am häufigsten Lähmungen der Arme, und zwar gewöhnlich nur eines einzigen. Wie ich aber glaube, so handelte es sich da, wo nur eine Oberextremität paretisch oder paralytisch war, stets um Gibbositäten mit gleichzeitig deutlich ausgeprägter Rotationscontractur. Jedenfalls zeigte sich dies Verhalten in sämmtlichen im Verlauf der letzten Jahre beobachteten derartigen Fällen. Bei Spondylarthrocace dorsalis und lumbalis ist die Ursache der Lähmung wohl für gewöhnlich in den auf das Rückenmark selbst fortgeleiteten entzündlichen Processen, vielleicht auch einmal in einem Druck von Eitermassen auf das Mark zu suchen. Aber sehr selten kommen hier Verengerungen des Canalis vertebralis oder Druck der Nerven bei ihrem Austritt aus den Intervertebrallöchern infolge der Dislocation der zerstörten Wirbel in Betracht. Die Lähmung tritt daher fast stets als völlig symmetrische Paraplegie auf, und ist sehr gewöhnlich von allerhand Reizungssymptomen begleitet, so namentlich nicht selten von eigenthümlichen tetanischen Zuständen der Muskulatur. Gewiss können solche Zustände auch bei cariösen Zerstörungen der Wirbelkörper am Halse vorkommen, und ich habe hier einige Male überaus schwere und tödtlich verlaufende Fälle von Lähmungen aller vier Extremitäten gesehen, aber die einfachen, durch die dislocirten Wirbel auf mechanischem Wege unterhaltenen Drucklähmungen sind hier häufiger. Unter glücklichen Umständen kann dann bei Anwendung der Gewichtsextension eine seit längerer Zeit bestehende solche Lähmung in wenigen Tagen, ja selbst Stunden ganz oder grösstentheils verschwinden. Zwei derartige Fälle sind unten mitgetheilt.

Dagegen tritt bei der zweiten Form die Rotationscontractur ganz in den Vordergrund, und Kopf und Hals zeigen die bekannte Stellung des Caput obstipum. Gewöhnlich entsteht die Affection hier sehr viel rascher, subacut oder selbst einmal ganz acut, und verläuft trotz ihrer grossen Hartnäckigkeit unter heftigen Reizungserscheinungen. Ein solcher acut entstandener Fall kam z. B. im Berichtsjahre bei einem 16jährigen Mädchen vor, das beim Emporheben eines schweren Kindes und einer hierbei ausgeführten raschen Drehung des Halses sofort Schmerz am Halse verspürt hatte, und bei dem sich nun in wenig Tagen ein allmählich zunehmendes Caput obstipum entwickelte, das, als wir Patientin sechs Wochen später in Behandlung nahmen, bereits einen beträchtlichen Grad erreicht hatte. Hier handelte es sich offenbar um eine Distorsion der Wirbelsäule. Ein zweiter ebenfalls acuter Fall, dessen ich mich momentan erinnere und den wir vor 2 Jahren in der Klinik behandelten, war dadurch von besonderem Interesse, dass er im Verlauf eines schweren acuten Gelenkrheumatismus entstanden war. Patientin, gleichfalls ein junges Mädchen, wurde erst mehrere Monate nach Ablauf der febrilen Affection aufgenommen; einige der grossen Köpergelenke waren noch aufgetrieben, in Winkelstellungen fixirt und zeigten synoviale Ergüsse. Der Kopf stand in starker Rotationscontractur: die seitlichen Gelenke der Halswirbelsäule waren bei Druck ausserordentlich schmerzhaft, der ganze Nacken und die seitlichen Partien des Halses von festen Tumor-albus-Schwarten umlagert.

In den schwereren Fällen dieser Art findet man den Kopf ausserordentlich früh fast absolut fixirt. Jeder Versuch, ihn passiv in eine bessere Stellung zu bringen, ruft die heftigsten Schmerzen und eine energische oppositionelle Muskelcontraction hervor. Mit der grössten Angst suchen die Kranken sich auch vor jedweder spontanen, resp. unfreiwilligen Bewegung zu sichern, und oft

stützen sie den Kopf, sowie sie sich aufrichten, krampfhaft mit beiden Händen oder führen selbst eine Art Distraction aus, indem sie ihn mit den Händen emporheben und selbst unter Anwendung nicht unbeträchtlicher Gewalt nach aufwärts schieben. Die leiseste Succussion des Kopfes, der leiseste Druck auf denselben von oben her rufen sofort Schmerzen hervor. Die Empfindlichkeit ist nicht selten eine so bedeutende, dass z. B. der Transport auf der Eisenbahn durchaus nicht vertragen wird.

Untersucht man diese Kranken genauer, so fehlt jedwede abnorme Prominenz eines Processus spinosus; aber oft bemerkt man eine deutliche scoliotische Verbiegung der Halswirbelsäule, deren Bogen nach derselben Seite hin gewandt ist, wie das Gesicht. Dass hier sehr oft vorwiegend oder ausschliesslich die lateralen Gelenke und besonders diejenigen der obersten Halswirbel afficirt sind, unterliegt keiner Frage. Der Hals ist bei seitlichem Druck an irgend einem Punkte sehr empfindlich, zuweilen auch ganz deutlich seitlich etwas geschwellt; in der Tiefe fühlt man angeschwollene Lymphdrüsen. Aber es ist, wie schon oben angedeutet wurde, ebenso sicher, dass man zuweilen auch in den hartnäckigsten und schmerzhaftesten Fällen im Unklaren über den eigentlichen Sitz der Erkrankung bleibt und keine Punkte am Skelet findet, deren Betastung eine localisirte Schmerzhaftigkeit nachwiese.

Es versteht sich wohl von selbst, dass es sich hier nur um sehr grob gezeichnete, rasch hingeworfene Krankheitsbilder handelt, und dass Uebergänge und Zwischenformen keineswegs selten vorkommen. Doch wird jeder, dem ein grösseres Beobachtungsmaterial zu Gebote steht, wie ich hoffe, zugeben, dass diese beiden Typen im Ganzen und Grossen richtig geschildert sind.

Als Hauptergebniss dieser Auseinandersetzungen halten wir demnach fest, dass die das gewöhnliche Bild der Gibbusbildung darbietenden Fälle von Halswirbelentzündung einen mehr chronischen und indolenten Charakter zu zeigen pflegen, und dass diejenigen, welche auf einer entzündlichen Affection der seitlichen Gelenke beruhen, mag dieselbe nun auf diese Gelenke beschränkt sein oder nicht, primär hier entstanden oder nur fortgeleitet sein, unter heftigeren Reizungs- und asymmetrischen Contracturerscheinungen verlaufen.

Bei beiden Formen aber, sobald es nur noch nicht zur Eiterung gekommen ist, und es sich nicht um zu veraltete Fälle handelt, leistet die Gewichtsextension vorzügliches. Die schwersten Gibbusbildungen können mit ihrer Hülfe oft noch vollständig oder fast vollständig beseitigt werden und bei den schmerzhaftesten Rotationscontracturen erreicht man fast ausnahmslos eine rasche und dauernde Heilung. Ich kenne kaum irgend eine mechanische Therapie, welche von so schlagenden Effecten begleitet zu sein pflegt, wie diese, und fordere diejenigen Collegen, welche nach dieser Richtung hin noch keine Erfahrungen zu machen Gelegenheit hatten, dringend zu eigenen Versuchen auf. Je schwerer, je acuter und mit je heftigeren Symptomen der Fall verläuft, je mehr sich bis dahin alle andere Therapie als ohnmächtig erwies, desto rascher und auffälliger wird im allgemeinen der Erfolg sein. Schon nach wenigen Stunden oder Tagen der Application geben die meisten Kranken auf das Bestimmteste an, die grösste Erleichterung zu fühlen und nach kurzer Behandlung sind sie im Stande, active Bewegungen mit dem Kopfe auszuführen, die ihnen zuvor unmöglich waren. Die Differenzen in den Behandlungsresultaten zwischen den Affectionen der beweglichen Halswirbelsäule und denen der Segmente des Dorsal- und Lumbaltheils sind ungemein gross. Bei diesen letzteren wirkt die Gewichtsbehandlung, je näher die Erkrankung dem sacralen Ende der Columna liegt, desto unsicherer, und so schlagende Erfolge, wie am Hals, werden hier niemals beobachtet.

Ueber die Technik der Gewichtsextension am Kopfe habe ich nichts neues hinzuzufügen Ich

führe sie bei horizontaler Körperlage mit Hülfe der Glisson'schen Schwinge aus und verweise hinsichtlich der Details auf eine Abbildung, die ich in der *Pitha-Billroth*'schen Chirurgie, Bewegungsorgane, pag. 752, Fig. 163, gegeben habe. Durch Anbringung der Rollen mehr an der Seite des Bettes kann man auch der lateralen Inclination des Kopfes sowie den abnormen Drehungen entgegenwirken, doch beginne man stets mit dem einfachen Zuge in der Längsachse des Körpers, der für die erste Zeit stets genügt. Die Belastungen, die wir anwandten, variirten je nach dem Alter der betreffenden Individuen und der Grösse der zu beseitigenden Deformationen zwischen 4—8—10—15 und selbst noch mehr Pfunden. Wie Dr. *Kappeler* zu Münsterlingen mit Recht hervorhebt, kann übrigens die Glisson'sche Schwinge im Nothfall entbehrt und durch einen Gummischlauch (oder einen breiten, in der Form eines Kinntuches angelegten Heftpflasterstreifen) ersetzt werden. Da meine Erfahrungen über die günstigen Wirkungen der permanenten Extension bei Spondylitis noch wenig Bestätigung gefunden haben, so lasse ich Dr. *Kappeler's* zustimmenden Bericht hier wörtlich folgen, vielleicht dass er den einen oder anderen doch bestimmt, die Angelegenheit selbst zu prüfen. »Versuche mit Gypscravatten bei Spondylitis cervicalis, die ich längere Zeit mit grosser Beharrlichkeit fortsetzte, führten leider auch zu keinem Ziele. Dagegen darf ich nicht unterlassen zu erwähnen, dass ich — wenngleich diese Resultate in die Zeit nach 70 fallen — bei Spondylitis cervicalis durch die Gewichtsextension sehr schöne Erfolge erzielte in Bezug auf Beseitigung der Schmerzen, der Stellungsanomalien und der Lähmungen, allerdings oft erst mit sehr bedeutenden Belastungen bis auf 14 Pfd. Die Methode, deren wir uns bedienten, ist wo möglich noch einfacher als die *Volkmann*'sche. Es wurde nämlich der Kopf in eine Kautschuckschlinge gesteckt, deren Enden in einen das Gewicht tragenden Eisenbügel eingehakt wurden. Feilt man in den Eisenbügel an verschiedenen Stellen Zähne ein, in welche die gewichttragende Schnur eingelassen wird, so kann man den Zug auch seitlich wirken lassen und auf die Stellungsanomalien des Kopfes günstig einwirken.«

»Bei etwa 4 Fällen von Spondylitis lumbalis dagegen war der Effect auch der Extension gleich Null. Die mechanischen Verhältnisse sind eben hier viel ungünstiger. Während die Halswirbelsäule sehr beweglich ist, und der Kopf für den Zug einen prächtigen Halt, das Gewicht des Körpers einen ganz respectablen Gegenzug giebt, ist die Rücken- und Lendenwirbelsäule sehr wenig mobil. Es scheint schon a priori kaum möglich zu sein, die Gelenkflächen der Processus obliqui, denn um diese kann es sich doch wohl nur handeln (??), auseinanderzuziehen, der Zug ist schwer anzubringen und der ganze untere Körperabschnitt wirkt durch seine Schwere der Extension entgegen. Wir haben vom Becken aus mit Hülfe eines dicken Kautschuckschlauches extendirt, da ein Ledergurt nicht ertragen wurde.«*)

Ich lasse von den Krankengeschichten der zehn an Spondylitis cervicalis behandelten sechs folgen, die ein besonderes Interesse darbieten.

1. Spondylitis cervicalis mit schwerer Kyphose; Lähmung des rechten Armes. Gewichtsextension. Lähmung des Arms nach 16 Stunden fast vollständig beseitigt; allmähliche, fast vollständige Reduction der Kyphose. Geheilt entlassen nach 7 Wochen. Ferdinand Lange, aus Grossschierstedt, 15 Jahr alt, gross, von massivem Knochenbau, Schneiderlehrling. Patient ist vor zwei Jahren sehr heftig auf den Rücken gefallen, schiebt jedoch die gegenwärtige Erkrankung auf eine Erkältung, die er sich vor circa Dreivierteljahren zuzog. Der Nacken, zumal auf der rechten Seite, schwoll an, ohne jedoch zu schmerzen und die Bewegungen des Halses wurden sehr erschwert; allmählich wurde der Kopf nach vorn geschoben, eine abnorme Rotation desselben war jedoch in der ersten Zeit nicht vorhanden, stellte sich vielmehr erst etwa zehn Wochen vor der am 22. Juli 73 erfolgten Aufnahme des Kranken ein. Hingegen nahm die De-

*) *D. O. Kappeler*, Chirurgische Beobachtungen aus dem Thurgauischen Kantonspital Münsterlingen. 1874.

formation und Schwellung des Nackens continuirlich zu. Es bildete sich hier eine ganz ungewöhnlich starke, nicht spitzwinklige, sondern bogenförmige, durch mächtige Lagen neugebildeten Bindegewebes überlagerte Kyphose aus, deren ungewöhnliches Verhalten die behandelnden Aerzte zu der sonderbaren Diagnose eines eigentlichen Tumors führte. Jeden Morgen nach dem Aufstehen war jedoch dieser Tumor sichtlich kleiner als am Abend. Schmerzen irgendwelcher Art empfand Patient nie und betrieb derselbe seine Schneiderprofession bis vor etwa vier Wochen, zu welcher Zeit, ziemlich acut, sich eine Lähmung des rechten Arms entwickelte, die in der ersten Zeit früh morgens nicht so vollständig war als am Abend.

Die rasch bis zur fast vollständigen motorischen Paralyse vorgeschrittene Lähmung veranlasste den Kranken endlich sich in die Klinik aufnehmen zu lassen, um, wie er glaubte, durch eine operative Entfernung des vermeintlichen Tumors von seinen Leiden befreit zu werden.

Bei der Untersuchung des Kranken zeigt sich eine ungewöhnlich starke, fast über den ganzen Halstheil der Wirbelsäule ausgedehnte Kyphoscoliose. Eine colossale Neubildung und hart-teigige Infiltration des die Wirbelsäule umgebenden Bindegewebes (Tumor albus nuchae) lässt nur die Processus spinosi scharf palpiren und verdeckt, zumal auf der rechten Seite des Halses, die Gegend der lateralen Gelenke. Bei oberflächlicher Betrachtung täuscht dadurch die kyphotische Wirbelsäule ganz und gar einen männerfaustgrossen, festen, etwas mehr auf der rechten Seite des Nackens gelegenen Tumor vor. Der Kopf ist mässig nach rechts gedreht und leicht auf die linke Schulter inclinirt. Die Wirbelkörper des dritten bis sechsten Halswirbels sind besonders stark nach rechts abgewichen (Scoliosis), doch ist die Drehung wie schon erwähnt, nur eine geringe. Die Bewegungen des Halses sind fast ganz aufgehoben; spontaner Schmerz fehlt ganz. Tiefer, fester Druck erzeugt im Bereich des ganzen Halses leichte Schmerzen; besondere Schmerzpunkte sind nicht zu ermitteln. Allgemeinbefinden ungestört, kein Fieber.

Der rechte Arm ist motorisch fast vollständig gelähmt. Die Bewegungen der Finger sind fast ganz aufgehoben. Patient ist nicht im Stande ein Glas oder dergleichen zu halten; doch sind an allen Muskeln des Vorderarmes noch Spuren von Bewegung vorhanden. Etwas geringer ist die Lähmung der Oberarm- und Schultermuskeln. Patient kann durch Schleuderbewegungen den Arm etwas im Schultergelenk cleviren, ohne ihn jedoch, auch nur annähernd, bis zur Horizontalen zu bringen. Hingegen ist die Anästhesie keine vollständige und beschränkt sich auf das Gefühl starken Eingeschlafenseins und eine sehr unsichere Localisation der durch Stechen und Berührung hervorgerufenen, übrigens doch sehr abgeschwächten Schmerz- und Tastempfindungen.

Gewichtsextension mit 8 Pfund. Nach 16stündiger Anwendung ist die Lähmung des Arms bis auf geringe Reste verschwunden. Patient erhebt, wenngleich mit einiger Anstrengung den Arm bis zur verticalen und hält ihn in die Längsachse des Körpers aufgerichtet einige Zeit mit völliger Ruhe. Er kann mit den Fingern jeden Gegenstand fassen und halten. Die Anästhesie lässt sich überhaupt nicht mehr nachweisen. Die Kyphose der Halswirbelsäule ist sehr beträchtlich vermindert (23. Juli 73.)

26. Juli 73. Das Gewicht ist rasch bis zu 12 (später 15) Pfund gesteigert worden. Die abnorme Stellung des Kopfes und die Deformation des Halses (abgesehen natürlich von der Schwielenbildung) ist bis auf äusserst geringe Spuren beseitigt. Die noch bestehende motorische Lähmung lässt sich nur insofern nachweisen, als der Druck der rechten Hand weniger kräftig ist und Patient nur eine geringe Ausdauer beim Gebrauch derselben hat. Im Uebrigen ist der Arm zu allen Verrichtungen brauchbar.

Auch die Infiltration des perivertebralen Bindegewebes nimmt, unterstützt durch Jodpinselungen etc. rasch ab. Am 14. Septb. 73 nach etwa sieben Wochen wird Patient entlassen. Von der zuvor vorhandenen so grossartigen Deformität sind nur noch sehr geringe, und nur bei sehr genauer Untersuchung zu ermittelnde Residua vorhanden. Patient nimmt zu Haus sofort die Schneiderprofession wieder auf und arbeitet vom Morgen bis zum Abend: nachts hingegen setzt er die Extension mit 6 Pfund regelmässig bis zum 15. März 74 fort, zu welcher Zeit er sich wieder vorstellt.

Patient ist schmerzlos und gesund: die Lähmung des Armes ist nicht wiedergekehrt; doch ermüdet derselbe noch etwas leichter wie zuvor. Das orthopädische Resultat hat sich um ein Minimum wieder verschlechtert, sodass der zweite bis sechste Halswirbel einen sehr leichten und flachen Bogen bilden. Keine abnorme Rotation des Kopfes. Der Kopf kann bis zur Berührung mit dem Sternum antroflectirt werden; Retroflexion etwas behindert, ebenso die laterale Inclination. Rotation nach links stark beschränkt; Rotation nach rechts fast ganz aufgehoben.

Ich habe diesen Fall wegen des ungewöhnlichen therapeutischen Resultates vorangestellt, obschon er, wie auch der nächste, offenbar den oben aufgestellten Typen nicht ganz entspricht. Jedenfalls war hier die Erkrankung eine ausserordentlich diffuse, über den grössten Theil der Halswirbelsäule ausgebreitete, wie anatomische Präparate von Spondylitis dies oft zeigen, und

sicher ging die Affection hier wohl auch von den Wirbelkörpern aus. Aber wahrscheinlich propagirte sich der Process später auf eine grosse Zahl seitlicher Gelenke, zumal der rechten Seite. — Fast ebenso markant war der Erfolg in der nächstfolgenden Beobachtung.

2. Kyphoscoliose mit Caput obstipum; Parese aller vier Extremitäten. Fast vollständige Heilung nach neunwöchentlicher Gewichtstraction.

Michael Porinsky, 20 Jahr alt, aufgen. 20. März 73, entl. 23. Mai 73. Kyphoscoliose der Halswirbelsäule seit sechs Monaten bestehend mit starkem Caput obstipum, Gesicht nach rechts gedreht. Heftiger Schmerz bei Druck auf die Processus spinosi des zweiten und dritten Halswirbels; noch weniger wird Druck oder Erschütterung des Kopfes von oben her vertragen. Patient kann sich nicht aufrichten ohne den Kopf mit beiden Händen zu unterstützen. Mässige Parese sämmtlicher vier Extremitäten; Gang schwankend und unsicher. Viel beträchtlicher ist die Störung der sensiblen Nerven: sehr hochgradige Anästhesie sämmtlicher Extremitäten sowie des Stammes von den Schultern abwärts. Extension mit steigender Belastung, anfangs jedoch nur mit 4 Pfund; sofortiger Nachlass der Schmerzen und ganz ungemein grosse Erleichterung. Nach wenigen Tagen kann Patient bereits ohne Schmerz den Kopf etwas bewegen und braucht ihn, wenn er für einen Augenblick die Extension unterbricht, nicht mehr zu stützen. Nach $3^1/_2$ Wochen kann Patient frei umhergehen und ist eine motorische Störung nicht mehr nachweisbar. Als er nach 9 Wochen entlassen wird ist er anscheinend so gut wie ganz geheilt. Schmerz bei Druck und Bewegungen nicht mehr vorhanden, Beweglichkeit der Halswirbelsäule sehr viel freier, Gibbus fast ganz ausgeglichen, doch besteht noch eine sehr geringe sensible Störung in den oberen Extremitäten. Es wird dem Kranken angerathen die Extension nachts fortzusetzen.

Am 21. Octbr. 74 stellt Patient sich wieder vor, um ein Attest zu extrahiren, durch welches er eine Invalidenpension zu erhalten hofft. Seine Angaben sind demnach mit Vorsicht aufzunehmen, und stellt derselbe jedenfalls seinen gegenwärtigen Zustand nicht besser dar als er wirklich ist. — Es besteht immer noch ein sehr geringer Grad von Caput obstipum, indem das linke Ohr der Clavicula etwas genähert und das Gesicht in entsprechendem Grade nach rechts gedreht ist. Ebenso erscheint die obere Nackengegend, besonders rechts, noch etwas verdickt und ist die Halswirbelsäule in ihrem oberen Theile noch in sehr leichtem Grade bogenförmig kyphotisch. Die Processus spinosi der obersten Halswirbel und die Gegend ihrer lateralen Gelenke ist bei stärkerem Druck angeblich noch etwas empfindlich; auch will Patient dann und wann noch spontane Schmerzen empfinden. Im übrigen leugnet er nicht, sich sehr viel wohler zu befinden wie im vergangenen Jahre vor Beginn der Behandlung. Die Bewegungen des Kopfes sind angeblich noch in hohem Maasse beschränkt. Lähmungserscheinungen sind nie wiedergekehrt. —

3. Reine Rotationscontractur. Rasche Heilung. Anna Koch, 12 Jahr alt, aufgen. 22. Jan. 73, seit zehn Wochen erkrankt, Kopf nach rechts gedreht, stark fixirt, Bewegungsversuche schmerzhaft. Druck auf der rechten Seite des Halses, den Verbindungen zwischen drittem und viertem Halswirbel entsprechend, schmerzhaft, ebenso leichte Erschütterung des Kopfes von oben her. Belastung zunächst mit 5 Pfund. Rasche Heilung. Nach vier Wochen wird die Extension nur noch nachts angewandt. Nach circa sieben Wochen bei absolut freier Beweglichkeit des Halses und vollständig normaler Kopfstellung entlassen. Dauernde Heilung ein Jahr später noch constatirt.

4. Reine Rotationscontractur. Rasche Heilung. Emilie Köcher, 24 Jahr alt, hat vor etwa zwei Monaten ihren kranken Bruder unter Aufbietung beträchtlicher Gewalt im Bett emporgehoben und dabei sofort heftige Schmerzen in der Halswirbelsäule empfunden. Sehr bald traten ziehende Schmerzen im Hinterkopf, Verlust der Beweglichkeit der Halswirbelsäule und zunehmende Schlingbeschwerden ein; auch begann Patientin leicht zu fiebern. Bei der bereits am 21. Sept. 72 erfolgten Aufnahme ist der Kopf immobil fixirt, nach links gedreht und auf die rechte Schulter geneigt. Keine Gibbusbildung; doch sind die Processus spinosi der obersten Halswirbel bei Druck empfindlich. Schmerzhafter noch ist die Palpation der hart und gespannt sich anfühlenden oberen Partien der linken Seite des Halses zumal dicht unter dem Ohr. Auch leichter Fingerdruck gegen die hintere Rachenwand, besonders wieder mehr nach links zu, ist in hohem Maasse schmerzhaft, so dass die Entstehung eines Retropharyngealabscesses befürchtet wird. Extension mit 5 Pfund beginnend, Jodpinselungen, hydropathische Einwickelungen. Nach noch nicht ganz vierwöchentlicher Behandlung sind alle drohenden Symptome gewichen, die Stellung des Kopfes eine fast normale, Bewegungen des Halses fast völlig frei. Die Extension wird jetzt tagüber mehr und mehr unterbrochen, zuletzt nur noch nachts fortgesetzt. Heilung ohne jede Spur eines Residuums Ende Januar 1873 vollendet, und seitdem wiederholt als dauernd constatirt.

5. Reine Rotationscontractur. Rasche Heilung. Anna Fritz, 14 Jahr alt, aus Erfurt, aufgen. 27. Decbr. 73, entl. 27. Jan. 74. Acute Entstehung ohne bekannte Ursache.

Anfangs spontane Schmerzen, die später nachlassen. Bei der Aufnahme Fixation der Halswirbelsäule mit Drehung nach links und Neigung des Kopfes auf die rechte Schulter. Druck auf die Process. spinosi unempfindlich, kein Gibbus; jedoch seitlicher Druck auf die Gegend der Process. obliqui des dritten und vierten Halswirbels beiderseits sehr schmerzhaft, ebenso Erschütterung des Kopfes von oben her. Nach circa fünfwöchentlicher Gewichtsbehandlung nur noch Spuren einer abnormen Kopfstellung; Schmerzhaftigkeit ganz verschwunden, auch bei stärkeren Schlägen auf die auf den Kopf gesetzte Faust. Drehbewegungen des Kopfes fast ganz frei. Patientin wird zu Haus die Extension nachtüber fortsetzen.

6. Reine Rotationscontractur. Rasche Heilung. Wilhelmine Dietze, 21 Jahr, aus Passendorf, hat bis zur Pubertät vielfach an Ophthalmien, Otorrhoe und Entzündungen der Lymphdrüsen am Halse gelitten. Beginn der gegenwärtigen Affection etwa vor sechs Monaten (Nov. 72) ziemlich gleichzeitig mit einer Angina tonsillaris apostematosa. Bei der Aufnahme der Kranken am 27. April 73 ist der Kopf nach links verdreht und auf die rechte Schulter geneigt. Jede Spur von Bewegungen zwischen Kopf, Atlas und Epistropheus ist verloren gegangen und ruft der Versuch den Kopf passiv in eine etwas bessere Stellung zu bringen die heftigsten Schmerzen hervor. Bei jeder Bewegung, dem Versuch im Bett sich aufzurichten, fixirt Patientin zunächst den Kopf ängstlich mit ihren beiden Händen. Die leisesten Erschütterungen des Kopfes von oben her, oder ein auf den Scheitel ausgeübter leichter Druck sind der Kranken in hohem Grade schmerzhaft. Die Gegend der obersten Halswirbel, sowohl in der Medianlinie als seitlich, ist ebenfalls gegen mässigen Druck höchst empfindlich. Cervicaldrüsen geschwollen.

Extension mit der Glisson'schen Schwinge. Schmerzhaftigkeit nach zwölf Tagen bereits sehr vermindert, die Rotationscontractur wesentlich gebessert. Nach sieben Wochen verlässt die Patientin die Klinik: Dreh- und Nickbewegungen ganz frei und völlig schmerzlos. Auch Erschütterungen des Kopfes rufen keine Schmerzen hervor; doch besteht noch ein geringer Grad von Caput obstipum, d. h. Patientin hält, trotz der völligen Freiheit der Bewegungen, den Kopf, wenn sie nicht auf sich achtet, stets etwas nach links gedreht, und kostet es ihr eine gewisse Anstrengung ihn gerade zu halten. — Zu Haus wird die Extension noch mehrere Wochen fortgesetzt und ist Patientin zuletzt vollständig geheilt worden, auch ein Recidiv bis Ende November 74 (17 Monate nach der Entlassung) nicht eingetreten. —

Von den 37 Kranken mit Spondylitis dorsalis oder lumbalis waren nur bei 14 Senkungsabscesse oder Fisteln vorhanden, bei 5 ausgesprochenen Psoascontracturen (Flexionsstellungen des Oberschenkels) und bei 7 Lähmungen. Diese letzteren boten in allen Fällen den symmetrischen, paraplektischen Charakter dar.

Gestorben sind theils schon während des Berichtsjahres, theils in der ersten Hälfte des Jahres 1874 acht Kranke. Ein neunter befindet sich in hoffnungslosem Zustande*) (siehe Fussgelenkentzündungen Beob. 4.). Der Tod erfolgte 4 mal an erschöpfender Eiterung, zweimal an Albuminurie, einmal an Lungentuberkulose und einmal an acuter Basilarmeningitis. Erwähnungswerth ist vielleicht noch, dass in diesen 37 Fällen nur dreimal der charakteristische Gibbus fehlte, und dass von diesen drei Kranken der jüngste 18 Jahr alt, die andern beiden bereits über die mittleren Lebensjahre hinausgelangte Männer waren.

Die therapeutischen Resultate waren im ganzen dürftig. Nur in wenigen Fällen verschwanden sämmtliche Symptome so vollständig, dass man ein wirklich eingetretenes oder nahe bevorstehendes Erlöschen des entzündlichen Processes annehmen durfte. Häufiger wurden wenigstens orthopädisch günstige Resultate gewonnen, indem es in frischeren Fällen gelang, die Deformation wesentlich zu bessern. Benutzt wurde theils die Taylor'sche Streckmaschine, theils, und zwar häufiger, die Gewichtsextension. Die letztere wurde je nach dem Sitze des Gibbus bald vom Kopfe, bald vom Becken oder den Extremitäten, in seltneren Fällen gleichzeitig von beiden aus bewerkstelligt; oder es wurde endlich bei Kindern, die bereits an die Bauchlage sich gewöhnt hatten, ein breiter, mit untergelegter Watte gepolsterter Gürtel, ein breites Gummiband, Heftpflasterstreifen oder dergl. quer über den Rücken und über die Höhe des Gibbus geführt, die an ihren beiden Enden zwei über den Bettrand herabhängende Gewichte trugen und einen directen

*) Patient ist seitdem an eiteriger Meningitis verstorben. Anm. während der Correctur.

Druck auf den prominenten Theil der Wirbelsäule ausübten. Dieses letztere Verfahren ist jedenfalls von allen das wirksamste, und namentlich auch sehr viel wirksamer als der Taylor'sche Apparat, der dafür den Vortheil hat, portativ zu sein. In frischen Fällen können spitzwinklige Kyphosen durch dasselbe wirklich ganz oder bis auf minimale Reste beseitigt werden. Sobald das orthopädische Resultat gewonnen ist, wird in der Bauchlage des Kindes ein Rückenpanzer von erweichter Guttapercha angefertigt, der sich nach abwärts bis auf die Nates erstreckt und nach oben die Schultern umgreift, nachher aber vom Instrumentenmacher mit Schnallgurten von Gummigewebe versehen wird. Die weitere Behandlung wird dann in der Rückenlage fortgesetzt.

Es ist wohl kaum nothwendig, noch einmal zu betonen, dass nur in frischen Fällen erhebliche Erfolge zu erwarten sind. Doch sind sie in solchen oft wirklich gross und unerwartet, und ist die Reduction nicht bloss unschädlich, sondern begünstigt meinen Erfahrungen nach entschieden die Ausheilung. Leider lassen sich nur immer noch viele Collegen durch Vorurtheile und gänzlich unmotivirte theoretische Speculationen davon abhalten, eigene Erfahrungen über die Wirksamkeit dieses Verfahrens zu sammeln.

Als eine in den letzten Jahren gewonnene glückliche Etappe ist dann weiter die Unschädlichkeit der breiten Eröffnungen von Congestionsabscessen unter allen Cautelen der antiseptischen Methode zu bezeichnen*). Bei sechs auf diese Weise behandelten Kranken folgten auf diesen sonst so gefürchteten Eingriff keinerlei Reactionserscheinungen und wurde dreimal die rasche totale Ausheilung des Abscesses, und zweimal die Ausfüllung desselben bis auf einen zurückbleibenden engen, wenig secernirenden Fistelgang beobachtet; während in dem sechsten Falle das nach der Incision und Entleerung des Abscesses 14 Tage lang fieberfreie Kind allen Abmahnungen entgegen aus der Klinik genommen wurde. Unmittelbar nach dem Weglassen des Lister'schen Verbandes trat hier eine stärkere Secretion ein, der das Kind 9 Monate nach seiner Entlassung aus der Klinik erlag.

Die betreffenden Fälle sind kurz folgende:

1. Emma Hoffmann, $7\frac{1}{2}$ Jahr alt. Mehrjährige, wahrscheinlich in Bezug auf das Knochenleiden ausgeheilte Spondylitis dorsalis. Grosser, rasch wachsender Iliacalabscess links. Haut beginnt sich zu röthen. Oeffnung über dem Poupartschen Bande: 14 Tage lang unter dem antiseptischen Verbande keine Reaction; dann wird das Kind nach Haus genommen. Tödtlicher Ausgang nach 9 Monaten, wie oben angegeben wurde.

2. Friedrich Arnold, 4 Jahr, Spondylitis dorsalis. Seit einem Jahre grosser Iliacalabscess links, unter dem Poupartschen Bande zum Femur herab gesenkt. Incision, Drainage bis in die Bauchhöhle. Keine Reaction. Geheilt mit feiner Fistel, die nur zeitweilig etwas stärker secernirt. Geht ohne Schmerzen.

3. Pauline Hesse, 10 Jahr, Schifferstochter aus Ammendorf, der schwerste der bezüglichen Fälle, und daher etwas ausführlicher zu referiren. Spondylitis dorsalis nach einem Sturz von der Treppe vor einem Jahre entstanden. Rechtwinklige Contractur des linken Hüftgelenks. Die ganze linke Bauchhälfte wird von einem grossen, kugligen Abscesse eingenommen, der auch die Weichtheile des Rückens in der linken Nierengegend bereits hervorzuwölben beginnt. Am 9. März 73 Incision durch die Rückenmuskulatur unter Spray. Keine Reaction, Secretion wird rasch gering. Streckung der Psoascontractur durch Gewichte. Am 5. Mai 73 wird das fast sterbend aufgenommene, im höchsten Maasse abgemagerte Mädchen bei trefflichem Allgemeinbefinden völlig geheilt entlassen. Die Incisionswunde ist geschlossen. — Ende October 1874 völlig gesund wieder vorgestellt.

4. Carl Bahn, 4 Jahr alt, Spondylitis lumbodorsalis seit circa einem Jahre. Rechtseitiger Psoasabscess mit Senkung zur Weiche, seit 6 Monaten bestehend und stetig wachsend. Incision unter Spray, keine Reaction. Rasche Heilung ohne zurückbleibende Fistel. Bald darauf Tod an tuberculöser Basilarmeningitis.

5. Carl Koge, 17 Jahr, bereits wegen Sprunggelenktuberkulose nach Pirogoff amputirt. Spondylitis lumbalis, noch grösserer Bauchabscess, als in Beobachtung 3; jedoch der Kranke, als die Eröffnung vorgenommen wird, noch nicht so weit abgemagert und heruntergekommen. Incision unter Spray in der

*) Vergl. pag. 20 und 201.

Lendengegend; rasche Heilung und rein aseptischer Verlauf, obschon sich in dem Eiter des noch geschlossenen Abscesses zahlreiche Micrococcen finden. (Siehe genaueres pag. 192, Beob. No. 4).

6. Wilhelm Pelz, 6 Jahr, Spondylitis dorsalis, faustgrosser Abscess am Rücken. Incision unter Spray, Drainage. Ausheilung und vollständige Vernarbung in etwa 6 Wochen, bei poliklinischer Behandlung. Weitere Nachrichten nicht zu erlangen.

Die Behandlung war in allen Fällen die gleiche: der Abscess wurde mit einer zollbreiten oder breiteren Incision unter Carbolnebel geöffnet, in einigen Fällen auch noch eine gleich grosse Contraincision gemacht, — so z. B. bei grossen, von der Lendengegend bis zur Plica inguinalis herabreichenden Abscessen eine Incision in der Lendengegend und eine zweite unter dem Poupart'schen Bande angelegt, — wenn er viel bröckliche Gewebsfetzen und käsige Krümel enthielt, mit Carbolsäure ausgewaschen, sonst nicht, eine sehr dicke Drainröhre eingeführt, die in den glücklichsten Fällen sehr rasch gekürzt oder ganz entfernt wurde, und nun eine starke Compression mit Hülfe grosser carbolisirter Badeschwämme oder mit Carbolsäure imprägnirter Wattebäusche gemacht und darüber endlich der Lister'sche Verband angelegt. Derselbe hüllte oft fast die ganze untere Hälfte des Körpers ein. Gewöhnlich wurden dadurch sehr ausgedehnte, oft fast totale, primäre Verklebungen der in Contact gebrachten Abscesswände zu Wege gebracht. —

Von besonderem Interesse dürften noch folgende Fälle sein:

1) Spondylitis cervicalis et lumbalis syphilitica. Myelitis spinalis. Karl Scharffe, Bergmann, 38 Jahr alt, aus Wettelrode. Secundäre Syphilis im Jahre 1868, Rhypia des Gesichtes und des Rückens, Halsaffection, Drüsenschwellungen. Schmierkur Ende 1868, später Iodkali. Bis zum Frühjahr 1873 war Patient darauf fast ganz frei, fing aber dann an über rheumatische Schmerzen in den Gliedern und später besonders über Schmerzen in der Lendengegend zu klagen. Patient liess sich damals zuerst poliklinisch behandeln und hatte ich wiederholt Gelegenheit ihn zu sehen. Die Lendenwirbelsäule war bei Druck auf die Processus spinosi und bei Bewegungen ausserordentlich schmerzhaft, die Weichtheile über derselben leicht teigig geschwollen; die physiologische Lendenlordose fehlte. Dabei klagte er über eine lähmungsartige Schwäche sämmtlicher 4 Extremitäten. Nach Jodkali trat vorübergehend Besserung ein. Später liess sich dann Patient wiederholt in die stationäre Klinik aufnehmen, und gebrauchte zunächst eine dreiwöchentliche Schmierkur. Einige neu im Pharynx entstandene Ulcerationen wurden durch energische Aetzung rasch beseitigt.

Der Erfolg war kein vollständiger und nur ein vorübergehender. Zu Haus nahm das Uebel rasch seinen weiteren Fortgang. Aus dem lähmungsartigen Zustande der Extremitäten entwickelte sich eine ziemlich erhebliche Parese. Patient wurde jetzt längere Zeit wiederum mit Jodkali behandelt, worauf eine sehr erhebliche Besserung eintrat, so dass er sich Ende 1873 als ziemlich hergestellt betrachtete und bis zum August 1874 arbeitete. Zu dieser Zeit trat jedoch rasch ein neuer Rückfall ein; die Schmerzen in der Lendengegend erschienen in verstärktem Maasse, die Halswirbelsäule wurde unbeweglich und schmerzhaft, die Parese der Extremitäten bildete sich von neuem und in stärkerem Maasse aus.

Erst Mitte October 1874 erschien Patient von neuem in der Klinik und wurden diesmal einige genauere Aufzeichnungen gemacht. Er sieht blass und gedunsen aus und sein Ernährungszustand ist ein dürftiger. Auf Stirn, Nasenrücken, Armen, Rücken, Unterextremitäten, Scrotum zahlreiche charakteristische, theils weisse, theils dunkel pigmentirte Narben von verheilten syphilitischen Geschwüren. An den Unterschenkeln sind sie bis handtellergross. Strahlige Narben im Pharynx. Keine deutlichen Knochenauftreibungen, doch die vordere Fläche der linken Tibia an einzelnen Stellen bei Druck sehr empfindlich. Leistendrüsen mässig geschwellt.

Das Gehen, welches ausserdem noch durch die Parese der Unterextremitäten sehr erschwert und unsicher gemacht wird, ist nur bei leicht vornübergebeugtem Rumpfe möglich. Auch in der Bauchlage fehlt die Lendenlordose und ist durch einen leicht convexen Bogen ersetzt, ohne dass jedoch ein Process. spinos. besonders hervorspränge. Die Weichtheile über der Wirbelsäule fühlen sich wie teigig geschwollen an. Selbst der leichteste Druck auf die Process. spinosi des 2 — 4. Lendenwirbels erzeugt dem Kranken heftige Schmerzen, so dass man schon desshalb eine Erkrankung der Process. spinosi selbst oder ihres periostealen Ueberzuges (Periostitis gummosa) annehmen muss. Der Hals wird steif gehalten, und erzeugen Bewegungsversuche heftige Schmerzen; Rotationscontractur oder Gibbosität ist nicht vorhanden, doch erscheinen auch die Weichtheile des Nackens etwas verdickt und ist Druck auf die Process. spinosi des 3—5. Halswirbels ebenfalls ausserordentlich schmerzhaft. Ebenso ruft ein leichter Schlag auf den Kopf heftigen Schmerz im Bereich der mittleren Halswirbel hervor.

Sämmtliche 4 Extremitäten sind paretisch. Die Arme sind abgemagert und ihre Bewegungen träge und völlig kraftlos. Patient ist nicht im Stande sie activ bis zur Verticalen zu erheben. Geschieht dies passiv, so ist Patient nicht im Stande, sie in dieser Lage zu erhalten. Die Hände können nur langsam geöffnet und geschlossen werden; der Fingerdruck ist sehr schwach. Dabei sind die Schultergelenke auf Druck und bei Bewegung schmerzhaft, und beide obere Extremitäten stets auffallend kühl. — Die Sensibilität ist nicht gestört.

An den Unterextremitäten ist die Parese wohl etwas geringer, doch ist Patient gar nicht im Stande im Dunkeln zu gehen. Fuss- und Kniegelenke bei Druck schmerzhaft; Füsse fortwährend kalt und leicht ödematös. Auch hier keine sensorielle Störung; doch klagt Patient über fortwährende Formication sowohl der Hände als der Füsse Der Gang ist schwankend und unsicher, wie bei beginnender Ataxie.

Patient erhält von neuem Jodkali, da er bereits viel Quecksilber gebraucht.

Ich glaube mich in diesem Falle um so mehr berechtigt, die Affection als eine syphilitische aufzufassen, als ich bereits früher einmal die Existenz einer ausgedehnten Spondylitis gummosa durch die Section nachweisen konnte; und zwar waren hier neben multiplen auch über die Wirbelkörper ausgestreuten Heerden gerade verschiedene Processus spinosi der Sitz von periostealen Gummigeschwülsten, die bereits tief in den Knochen hineingewuchert waren und bedeutende Defecte erzeugt hatten. Die Schmerzhaftigkeit der Processus spinosi bei leichtestem Druck bei unserem Kranken war in hohem Grade auffallend und erinnerte sofort an die Schmerzhaftigkeit der Tibiae bei syphilitischer Periostitis.

2) Alte, mit knöcherner Ankylose verheilte linkseitige Coxitis. Centrale Caries im Körper des 4. Lendenwirbels mit multiplen kleinen Sequestern. Beiderseitiger Psoasabscess. Albuminurie, Tod. —

Dieser Fall ist namentlich auch wegen der falschen Beurtheilung von Interesse, die er bei Lebzeiten hinsichtlich der Quelle der Eiterung und des Sitzes der angenommenen Knochenaffection erfuhr. Patient wurde mir zunächst vorgestellt, damit ich entscheide, ob nicht eine Hüftgelenksresection vorzunehmen sei, während doch der Eiter, der die Gegend des Hüftgelenks umspülte und die Haut hier mit vielfachen Fisteln durchbohrt hatte, von einer neuen Caries der Lendenwirbelsäule stammte, und eine früher bestandene Hüftgelenkseiterung mit breiter Synostose in freilich sehr deformer Stellung der Extremität verheilt war.

Ernst Ballhausen, 18 Jahr alt, aus Erfurt, aufgen. 15. Oct. 73, gestorben am 9. Dec. 73, litt von seinem 5. bis zu seinem 10. Jahre an einer sehr schweren fungösen Entzündung des linken Hüftgelenkes, die an verschiedenen Stellen zur Fistelbildung führte. Die Eiterung dauerte Jahre lang, und Patient war oft aufgegeben. Endlich erfolgte Heilung mit völlig unbeweglichem Gelenk und stark verkürzter, flectirter, adducirter und nach einwärts rotirter Extremität. Doch immer noch dann und wann, so namentlich in den Jahren 1866, 68 und 70, bildete sich in der von ausgedehnten Narben verwüsteten Trochantergegend ein Abscess, der incidirt werden musste, nachher aber, ohne zurückbleibende Fistel, sich wieder schloss.

Mitte Mai 73 schien sich das alte Spiel zu wiederholen. Es bildeten sich zunächst hinter und über, dann unter dem grossen Trochanter neue Abscesse, die incidirt viel Eiter, diesmal jedoch auch ein erbsengrosses Knochenstück entleerten; doch die Eiterung hörte nach der Incision nicht auf, wurde vielmehr immer profuser. Hautablösungen, neue Fisteln bildeten sich, Patient fieberte stark und kam ausserordentlich herunter. Gegen den Herbst hin traten dann deutlich die Symptome eines Iliacalabscesses der linken Seite hervor.

Als ich den bereits in höchst bedenklichem Zustande befindlichen Kranken Mitte October sah, musste die Frage, ob eine Hüftgelenksresection vorzunehmen sei, verneint werden. Der Gelenkkopf stand auf dem Pfannenrande, war jedoch offenbar mit ihm synostotisch verschmolzen. Doch zweifelte ich durchaus nicht, dass die verlassene Pfanne oder wenigstens deren Umgebung der Sitz der Erkrankung sei, und änderte nur, als später auch noch eine tiefe Eiterung zwischen den Adductoren des rechten Beins entstand, meine Ansicht dahin, dass ich eine sehr ausgedehnte Beckencaries annahm, die freilich von den zahlreichen Fisteln aus nirgends durch die Sonde erreicht werden konnte.

Der Verlauf war ein trostloser. Auch an der Wurzel der rechten Unterextremität kam es zu multiplen Abscedirungen und Fistelbildungen, Albuminurie trat ein. Die sehr profuse Eiterung an beiden Extremitäten wurde durch Anwendung antiseptischer Verbände entschieden beschränkt, rieb jedoch immer noch

rasch die geringen Kräfte des Patienten auf. Keine Möglichkeit eines activen Eingriffes. Am 9. Decbr. erfolgte der Tod, nachdem rasch noch allgemeine Oedeme und Ascites hinzugetreten.

Bei der Autopsie findet sich im 4. Lendenwirbelkörper eine grosse, cariöse, Eiter und linsen- bis erbsengrosse Sequester enthaltende Höhle, die auf jeder Seite mit einer kreisrunden, ebenfalls erbsengrossen Kloake nach aussen mündet und sich hier jederseits in einen Fistelgang fortsetzt, der auf dem Psoas zum Oberschenkel herabzieht. Diese beiden Fistelgänge sind unregelmässig variköse, bleifeder- bis kleinfingerstark und von missfarbigem, schwieligem Gewebe umgeben. Sie enthalten käsigen Eiter und hier und da kleine Sequester. Der rechtseitige Fistelgang hängt ausserdem mit einem grossen flachen, steifwandigen, wenig Eiter enthaltenden Abscesse zwischen Rectum und Kreuzbein zusammen. An der Lendenwirbelsäule keine Deformation. Die Zwischenwirbelknorpel über und unter dem erkrankten vierten Lendenwirbel intact.

Der Process im linken Hüftgelenke ist völlig ausgeheilt. Der Stumpf des Gelenkkopfes steht auf dem hinteren oberen Pfannenrande, mit dem er synostotisch verschmolzen ist. Die von der Wirbelsäule herab sich senkenden Eitermassen haben nur die alten ausgedehnten Bindegewebsnarben in der Umgebung des Schenkelhalses und Trochanters zur Schmelzung gebracht. Pfanne abgeflacht und von weichem Bindegewebe ausgefüllt.

Was die inneren Organe anbelangt, die von Prof. *Ackermann* untersucht wurden, so findet sich amyloide Degeneration der Milz und der Leber. Besonders die erstere ist schwer erkrankt. Dahingegen zeigen die Nieren nur die Veränderung einer parenchymatösen Nephritis, ohne dass sich an irgend einer Stelle amyloide Erkrankungen nachweisen liessen. —

C. Geschwülste, Neubildungen der Rückengegend.

(6 Fälle).

Ein Fibroma pendulum von der Grösse einer halben Wallnuss, sowie ein hühnereigrosses Atherom boten kein besonderes Interesse. Die vier übrigen Fälle bestanden in zwei Lipomen und zwei Sarcomen, von welch letzteren das eine ein pigmentirtes war.

Lipome.

1. Christian Schreiber, Schmied, 48 Jahr alt, faustgrosser, seit 5 Jahren entstandener Tumor, auf dem obersten Theil des Rückens sitzend, zum Theil auf den Nacken ragend; durch Tragen schwerer Lasten entstanden, wie schon *Cruveilhier* für manche Lipome es angiebt. Haut mit der Geschwulst verwachsen. Exstirpirt 3. Juli 73. Prima intentio unter Lister'schem Druckverbande.

2. Hermann Penndorf, 35jähriger Müller, der gleichfalls täglich schwere Säcke trägt. Stark apfelgrosser Tumor, seit längerer Zeit bestehend, aber in den letzten zwei Jahren rasch gewachsen, ebenfalls den obersten Theil des Rückens einnehmend. Exstirpirt 13. Oct. 73. Prima intentio unter dem Lister'schen Druckverbande.

Sarcome.

1. Recidives Myxosarcom der linken Scapulargegend. Heinrich Laube, 57 Jahr alt, aufgen. 24. April 73, entl. 14. Mai 73, bemerkte vor $1^1/_2$ Jahren das Entstehen einer unter der Haut gelegenen, anfangs verschieblichen Geschwulst in der Gegend des linken unteren Schulterblattwinkels. Im Dec. 72 hatte sie bereits die Grösse eines Kinderkopfes erreicht, und liess sich Patient dieselbe exstirpiren; doch erfolgte das Recidiv noch ehe die Wunde vernarbt war. Bei der Aufnahme ist der stark jauchende und oft blutende Tumor männerkopfgross, bedeckt die ganze Scapulargegend und ragt von der Wirbelsäule von hinten her mit mehreren Lappen bis in die Achselhöhle hinein. Die Operation ist ziemlich blutig und erfordert eine sehr grosse Zahl von (Catgut-) Ligaturen. Die in mehr wie männerhandgrossen Lappen abgelösten Hautdecken werden an einigen Stellen durch Nähte vereinigt, in der Mitte jedoch, wo ein Defect bleibt, durch Drahtschlingen gegeneinander gezogen. Verband nach Lister. Die grossen Lappen legen sich überall prima intentione an und wird Patient bereits am 20. Tage mit einer schmalen, gut granulirenden Wunde nach Haus entlassen. Doch erfolgte auch jetzt wieder bald ein Recidiv, dem Patient nach wiederholten starken Blutungen am 10. Nov. 73 in seiner Heimath erlag.

2. Melanotisches Sarcom der linken Rückengegend, bereits in die Rippen eingedrungen. Unvollendete Operation. Tod, allgemeine Sarcomatose. Wilhelm Preisse, 60 Jahr alt, Bäcker, aufgen. 18. März 73, gest. 28. März 73. Obwohl die zweifaustegrosse Geschwulst über den Rippen beweglich erschien, so zeigten sich doch nach Wegnahme des Haupttumors die Rippen bereits durch und durch inficirt; ihre äussere Knochenrinde noch vollständig fest, jedoch das Markgewebe dunkelschwarz, vollständig durch Geschwulstmassen substituirt. Es wurden daher zwei Rippen in grosser Ausdehnung resecirt, doch ohne gesundes Markgewebe zu treffen und da hinter den Rippen die Pleura ebenfalls bereits tief schwarz verfärbt und von flachen knotigen Geschwulsteruptionen besetzt war, von einer weiteren Fortsetzung der Operation Abstand genommen. Patient ging bereits am 28. März zu Grunde, und zeigte die Autopsie tausende von noch sehr kleinen melanotischen Sarcomen fast in allen inneren Organen.

D. Deformitäten der Wirbelsäule.

58 Kranke mit Scoliosis wurden poliklinisch behandelt. — Ein Fall von myopathischer Scoliose, durch cicatricielle Contractur der Rückenmuskeln erzeugt und mit ausgezeichnetem Erfolge mittels der Myotomie behandelt, ist auf pag. 221 mitgetheilt.

E. Angeborene Missbildungen der Wirbelsäule.

Spina bifida. Von drei Kindern mit Spina bifida, forderte nur das eine zur Operation auf, weil der rasch gewachsene, papierdünne und völlig durchsichtig gewordene Sack jeden Augenblick zu bersten drohte. Die Hoffnung, mittels der Excision des Sackes und nachfolgender Wundnaht unter dem Schutz des antiseptischen Verbandes ein günstiges Resultat zu erzielen, bewährte sich nicht.

Reinhold Gittel, 1/4 Jahr alt, Handarbeitersohn aus Dieskau. Tumor bei der Geburt nur erdbeergross, jetzt vom Volumen eines Apfels, an Stelle des Process. spinosus des 7. oder 8. Rückenwirbels schmal gestielt aufsitzend. Er ist in letzter Zeit rasch gewachsen, sehr gespannt, von papierdünner, in seinen oberen Partien völlig durchsichtiger Haut bedeckt. Reine Hydromeningocele; Communication des Inhaltes mit dem Canalis vertebralis leicht nachweisbar. Am 20. Oct. 73 Excision unter Spray und möglichst sorgfältige Naht. Lister'scher Verband. Die aufgefangene Flüssigkeit opalisirt ein klein wenig, enthält viel Kochsalz, etwas Eiweiss und Spuren einer Kupfer reducirenden Substanz. Vom zweiten Tage Aussickern von klarem Liquor cerebrospinalis zwischen den Nähten. Am Abend des 22. treten angeblich einmal Krämpfe in den Unterextremitäten ein; doch zeigt sich bis am 25. sonst keine Veränderung weder an der Wunde, noch in dem Allgemeinbefinden des kleinen Operirten. Am 25. Morgens Collapserscheinungen. Tod am folgenden Tage. —

8. Abdomen.

(68 Fälle).

Bearbeitet von Dr. **M. Schede.**

A. Verletzungen.

Die einzige zur Beobachtung gekommene Verletzung des Bauches betraf einen 25jähr. Mann, Louis Eckhard, Wagenschieber, welcher am 13. Dec. 73 abends zwischen die Puffer zweier mit mässiger Geschwindigkeit sich einander nähernden Waggons gerieth, und im Diameter antero-posterior zusammengequetscht wurde. Er sank ohnmächtig zusammen und wurde sofort in die Klinik gebracht. Nachdem er sich anfangs etwas erholt hatte, trat doch bald wieder ein Collapszustand ein und der Tod erfolgte am 16. Dec. mittags.

Die Section wies, ausser einer mässigen Menge Blutes im rechten Pleurasacke, sehr ausgedehnte Ekchymosen in fast allen Unterleibsorganen auf. Die Darmschlingen waren durch frisches, fibrinöses Exsudat verklebt. Eine Zerreissung oder Contusion irgend eines Organs wurde nicht gefunden. —

B. Entzündliche Processe.

Die hierher gehörigen Affectionen bestanden in 2 Fällen von Perityphlitis und einem Abscess der Bauchdecken in der Inguinalgegend, die sämmtlich geheilt wurden. Ein Patient, bei welchem wegen Darmverschluss die Enterotomie, und ein anderer, bei welchem bei Perforativperitonitis wegen Verdachts auf Einklemmung an einer gleichzeitig vorhandenen Inguinalhernie die Herniotomie gemacht wurde, starben. Hier die Krankengeschichten dieser beiden Fälle, welche immerhin einiges Interesse bieten:

1. Innere Einklemmung; Enterotomie. - Tod. Mühlenbesitzer L....., aus Grossörner bei Hettstedt, hatte seit Jahren an chronischer Stuhlverstopfung gelitten. Dieselbe war jetzt seit drei Tagen ohne besondere Ursache eine vollständige geworden, während sich gleichzeitig Meteorismus, grosses Angstgefühl und wiederholtes Erbrechen dünner, zuletzt fäculenter Massen eingestellt hatten.

Eine eingeklemmte Hernie war nicht vorhanden; die äussere Untersuchung ergab keinerlei Anhaltepunkt für eine bestimmtere Diagnose des Hindernisses der Kothcirculation. Auch die Untersuchung des Rectum, welche in der Chloroformnarcose nach den Simon'schen Vorschriften mit der ganzen Hand vorgenommen wurde und eine sehr vollständige Abtastung der Bauch- und Beckenorgane gestattete, führte zu keinem positiven Resultat. Es wurde nun ein elastisches Schlundrohr mit Hülfe der hoch hinaufgeführten Hand in den Darm gebracht und mit dem Clysopomp eine Wasserinjection von etwa 2—3 Litern in den Darm vorgenommen, um vielleicht dadurch die vermuthete Axendrehung oder Intussusception zu heben und den Verschluss zu beseitigen.

Diese Manipulation führte nicht nur nicht zu dem gewünschten Ziele, sondern steigerte zunächst die Beschwerden des Kranken im höchsten Grade. Von dem eingepumpten Wasser floss nämlich so gut wie nichts wieder heraus, offenbar infolge davon, dass das Schlundrohr wirklich hoch hinaufgeführt worden war und in dem vorher leeren, jetzt mit Wasser gefüllten Theile des unterhalb des Verschlusses gelegenen Darmrohres keine hinreichend kräftigen peristaltischen Bewegungen stattfanden, um den Inhalt nach aussen zu befördern, sodass letzterer, einfach der Schwere folgend, an den tiefstgelegenen Stellen liegen blieb. — Auch die Wiedereinführung des Schlundrohres half sehr wenig, das Wasser blieb in den Darmschlingen zurück.

Die Spannung im Unterleib, die Beengung, die Dyspnoe, das Angstgefühl des Kranken waren dadurch in der peinlichsten Weise vermehrt, doch liessen die heftigsten Erscheinungen nach einigen Dosen Morphium innerhalb einiger Stunden, während welcher wohl der grösste Theil des Wassers resorbirt sein mochte, nach.

Da der Ileus andauerte, und die Kräfte noch leidlich waren, wurde am nächsten Morgen zur Enterotomie geschritten. Ich wählte eine möglichst tief auf der linken Seite, nahe der Spina ilei ant. gelegene Stelle, an welcher, dem Percussionsschall nach, sich mit Sicherheit meteoristische Darmschlingen vorfanden. Etwas trübseröses peritonitisches Exsudat floss ab; dann wurde die nächstgelegene Dünndarmschlinge in die $1^1/_2$ Zoll lange Wunde eingenäht und schliesslich der Darm geöffnet. — Eine copiöse Entleerung fäculenten Dünndarminhaltes fand statt, worauf der Kranke zunächst erhebliche Erleichterung verspürte. Trotz alledem ging er etwa 60 Stunden später unter Collapserscheinungen zu Grunde.

Die Section ergab einen sehr eigenthümlichen Befund, insofern als das ganze Colon transversum stark geschrumpft und durch narbige Stricturen verengt war, welche auf alte geschwürige Processe von bedeutender Ausdehnung schliessen liessen. Ein ligamentöser Strang bewirkte an einer Stelle noch eine besonders hochgradige Stenose. Darüber liegende harte Kothknollen bewirkten eine vollständige Obturation. Zu verwundern war nur, dass der Kranke dem Schicksal, welches ihn schliesslich ereilte, so lange entgangen war. —

2. Perforativperitonitis, alte Inguinalhernie. Unnöthige Eröffnung des leeren Bruchsackes. Tod. Der Gärtner B. aus Halle, ein vollkommen rüstiger Mann, circa 63 Jahre alt, wurde am 28. Juni Abends bei einer mässigen Anstrengung plötzlich von heftigem Schmerz in der rechten Unterbauchgegend befallen, welcher von auffallenden Collapserscheinungen begleitet, dann von mehrfachem Erbrechen gefolgt war. Patient hatte früher an einem rechtsseitigen äusseren Leistenbruch gelitten, welcher aber schon lange nicht mehr hervorgetreten war. Er war gewohnt, ein Bruchband zu tragen, hatte dasselbe aber gerade an diesem Tage nicht angelegt.

Der zuerst herbeigerufene Arzt hatte keine Ursache der heftigen Erscheinungen entdecken können; doch lag, als ich den Patienten einige Stunden später, noch in derselben Nacht, sah, eine Darmschlinge im rechten Leistenkanal, welche allerdings kaum über den äusseren Leistenring nach aussen hervorragte. Es lag nahe an eine Einklemmung der Hernie, vielleicht durch den inneren Leistenring, zu denken, zumal Patient in der Gegend des Bruches heftige Schmerzen verspürte. In der Narcose gelang es, wenn auch nicht ganz ohne Mühe (und dies schien die Diagnose zu bestätigen), die Darmschlinge aus dem Inguinalcanal zurückzudrängen.

Indessen die Einklemmungserscheinungen liessen nicht nach, der Kranke collabirte mehr und mehr, und so entschloss man sich, trotz der Unsicherheit der Diagnose, zur Herniotomie. Es wurde ein alter, völlig leerer Bruchsack gefunden und derselbe eröffnet. Sofort floss eine reichliche Menge peritonitische Flüssigkeit untermischt mit Darminhalt aus, unter welchem besonders einige wohl erhaltene Gurkenkerne auffielen. Der Inguinalcanal war so weit, dass man ihn bequem mit dem Finger passiren konnte. Dahinter lagen die vollkommen frei beweglichen, nur hyperämischen Darmschlingen.

Es war also offenbar eine ulcerative Darmperforation eingetreten und der durch die folgende Reaction vermehrte intraabdominelle Druck hatte den Vorfall der Darmschlinge in den Leistencanal veranlasst, sowie deren Reposition erschwert.

Es wurde nun ein dickes Drainrohr tief in den Inguinalcanal geschoben, um der Flüssigkeit möglichst freien Ausweg zu verschaffen. Indessen erlag der Kranke am folgenden Tage der allgemeinen Peritonitis. Die Section wurde bei heissem Sommerwetter erst nach zwei Tagen gestattet, wo der Darm bereits in der Verwesung soweit vorgeschritten war, dass die Perforationsstelle nicht mehr constatirt werden konnte.

C. Unterleibsbrüche

kamen im ganzen bei 60 Individuen (48 M., 12 W.) zur Beobachtung. Dieselben vertheilen sich nach den einzelnen Bruchformen folgendermaassen:

44 Herniae inguinal. ext. . .	39 M.,	5 W. . .	18 rechts,	17 links,	4 doppelseitig, 3 unbekannt
5 „ „ int. . . .	4 „	1 „ . .	1 „	— „	2 „ 2 „
1 H. ing. ext. und int. . . .	1 „	— „ . .	1 int. r.,	1 ext. l.,	— „ — „
7 Herniae femorales	2 „	5 „ . .	3 rechts,	4 links,	— „ — „
4 „ umbilicales	2 „	2 „ . .	— „	— „	— „ — „
61	48 M.,	13 W. . .	23 rechts,	22 links,	6 doppelseitig, 5 unbekannt.

Ein Patient mit gleichzeitigem doppelseitigem äusserem und innerem Leistenbruch ist zweimal aufgeführt. —

Was das Alter der Kranken betrifft, so waren

bis 1 Jahr alt	8 und zwar	7 M.,	1 W.
1—10 „ „	7 „ „	6 „	1 „
11—20 „ „	6 „ „	6 „	— „
21—30 „ „	8 „ „	7 „	1 „
31—40 „ „	3 „ „	1 „	2 „
41—50 „ „	10 „ „	7 „	3 „
51—60 „ „	8 „ „	5 „	3 „
61—70 „ „	9 „ „	8 „	1 „
71—80 „ „	1 „ „	1 „	— „
	60 und zwar	48 M.,	12 W.

41 Individuen hatten reponible Brüche, gegen welche nur ein Bruchband verordnet wurde.

Unter den übrigen 19 befinden sich 5 Fälle von sogenannten irreponiblen Hernien (4 M., 1 W.). Nur zwei von ihnen liessen sich überhaupt behandeln, und nur bei einem gelang die Reposition nach mehrtägigem Liegen mit erhöhtem Steiss, Hungern und Abführen. —

14 mal war eine Einklemmung des Bruches erfolgt, und zwar bei

äusseren Leistenbrüchen . . 10 mal (7 M., 3 W.)
Schenkelbrüchen . . . . . 4 mal (— „ 4 „).

Unter den Individuen mit eingeklemmten Inguinalhernien befanden sich merkwürdigerweise ein Knabe von 17 Wochen (Hernia inguin. congenita) und 2 Kinder von 4 Jahren. In 9 von den 10 Fällen gelang die Reposition. Die Zeit, während welcher die Einklemmung bestanden hatte, ist nur in der Hälfte der Fälle genau angegeben, und betrug hier dreimal 2, einmal 3, einmal 6 Tage. Die übrigen male war die Incarceration jedenfalls eine frische. Die 6tägige Einklemmung betraf eine 52jährige Frau, welche während der ganzen Zeit Kothbrechen gehabt hatte. Trotzdem war die etwa wallnussgrosse Hernie nicht besonders empfindlich und wenig entzündet; es war weder Röthung und Schwellung der Haut über ihr vorhanden, noch Exsudatknarren zu fühlen. Die Reposition, die unter diesen Umständen noch versucht wurde, gelang wider Erwarten leicht; doch blieben noch etwa 8 Tage Symptome leichter peritonitischer Reizung bestehen, ehe Patientin völlig genas. —

Ein 14jähriger Mann mit seit zwei Tagen eingeklemmtem Scrotalbruch wurde fast sterbend in die Klinik gebracht. Er verschied während der sofort vorgenommenen Herniotomie. Die eingeklemmte Darmschlinge war brandig und boten die Bruchverhältnisse durch eine Complication mit Cryptorchismus besonderes Interesse.

Die 4 incarcerirten Schenkelhernien betrafen Frauen im Alter von 38 bis 58 Jahren. Sie waren sämmtlich klein, bestanden bis auf eine 2 Tage alte erst seit wenigen Stunden, und wurden glücklich in der Chloroformnarcose reponirt.

Ich habe bereits an einem andern Orte*) unsere Erfahrungen über eingeklemmte Hernien und deren Behandlung ausführlicher dargelegt, und meine persönliche Ueberzeugung von den

*) S. Centralblatt für Chirurgie 1874, No. 24, pag. 369.

vorzüglichen Erfolgen einer kräftigen Taxis gegenüber der frühzeitigen Operation ausgesprochen. Die eben mitgetheilte Zusammenstellung umfasst nur einen Theil der dort gegebenen grösseren Tabelle, und verweise ich daher in Bezug auf alles Weitere auf jene, umsomehr, als ich seitdem keine Veranlassung zu einer Modification meiner dort erörterten Ansichten gehabt habe.

D. Neubildungen.

Zweimal wurden Carcinome des Nabels beobachtet; das eine Mal war bei einem Manne in der Mitte der 70er Jahre seit einem halben Jahre ein stark secernirendes, sehr üblen Geruch verbreitendes papilläres Cancroid entstanden, welches bei seiner Aufnahme erst die Grösse eines Viergroschenstücks erreicht hatte. In der Tiefe war keinerlei Induration zu fühlen. Die Neubildung wurde daher nur mit dem scharfen Löffel abgeschabt und eine starke Höllensteinätzung hinzugefügt. Es erfolgte vollständige Benarbung. Patient starb etwa dreiviertel Jahre später an chronischer Bronchitis und Marasmus senilis, ohne dass ein Recidiv eingetreten und die Narbe wieder wund geworden wäre.

Der zweite Fall betraf eine 70jährige Frau. Die Geschwulstbildung hatte hier vor mehr als einem Jahre begonnen; jetzt war der Tumor faustgross und jauchte an der Oberfläche stark. Erweichte käsige Massen traten bei Druck in groben, wurstförmigen Pfröpfen hervor. Unter den Bauchdecken fühlte man deutlich ausgebreitete harte Krebsmassen, die sich namentlich strangartig nach der Leber hinzogen. Patientin ist sehr bald darauf gestorben.

9. Krankheiten des Beckens und der Lumbalgegend.

(12 Fälle).

A. Verletzungen.

Die Zahl der am Becken und in der Lumbalgegend vorgekommenen Erkrankungen beträgt nur zwölf.

Zwei Wunden der Glutäalgegend waren ohne Interesse.

B. Entzündliche Processe.

Zweimal kamen schwere Beckenabscesse vor, die zum Aufbruch nach aussen führten. In dem einen Falle hatte sich ein 18jähriges Dienstmädchen vier Wochen vor ihrer Aufnahme in die Klinik durch Fall auf den Rand eines Holzeimers so heftig die rechte Bauchgegend contundirt, dass sie für einige Zeit das Bewusstsein verlor. Später trat Fieber ein, die Fossa iliaca dextra wurde dicht über dem Poupart'schen Bande hart und schmerzhaft und es bildete sich in der Tiefe ein harter, kugliger, zwei Männerfäuste grosser Abscess. Aufbruch dicht über dem Poupart'schen Band, Drainage; die sehr langsame Ausheilung des Abscesses durch mehrfache Retentionen aufgehalten. Erst Mitte 1874, nach fast Jahresfrist, ist die Fistel dauernd geschlossen. Irgend welche Störungen im Gebrauch der rechten Unterextremität blieben nicht zurück. Sehr viel schwerer verlief der zweite Fall bei einem 11jährigen Knaben, der bis heute noch nicht zum definitiven Abschluss gekommen ist. Die Affection entwickelte sich hier unter dem Bilde einer acuten rechtsseitigen Psoitis mit starker Contractur. Es erfolgte sehr rasch Aufbruch über dem Poupart'schen Bande nahe an der Spina ossis ilei anterior superior, und Patient kam durch die profuse Eiterung ausserordentlich herunter. Eine Knochenaffection liess sich nicht nachweisen, auch sprach die acute Entstehung der Erkrankung einigermassen gegen eine solche. Doch waren auch keine Symptome vorhanden, die auf eine Perityphlitis hingewiesen hätten, wenn schon einmal in den ersten Zeiten der Erkrankung intercurrente Erscheinungen starker peritonäaler Reizung auftraten. Die Eiterung und die Contractur bestehen auch heute noch fort, und ist der Ausgang, obschon sich der Kranke in der letzten Zeit wesentlich erholt hat, mindestens zweifelhaft.

Zweimal wurden Entzündungen der Kreuzdarmbeinfuge (Sacrocoxalgie beobachtet, das eine mal bei einem 60jährigen Manne auf der rechten, und das zweite mal bei einem 21jährigen auf der linken Seite. In beiden Fällen war es noch weder zur Caries, noch zur Eiterung gekommen, und wurden beide Kranke durch Jodanstriche, Ruhe u. s. w. geheilt. Der Symptomencomplex war in beiden Fällen der gleiche: Teigige Schwellung in der Gegend der

Synchondrosis sacroiliaca und lebhafte Schmerzhaftigkeit bei Druck; noch heftigerer Schmerz, wenn man mit den hakenförmig umgebogenen Fingern den Rand des Darmbeins umgreift und dasselbe, wenngleich nur leise, nach aussen zieht, so dass das Darmbein in der betreffenden Gelenkverbindung gegen das Kreuzbein gedrückt wird. Heftige in das Bein ausstrahlende Schmerzen, Unfähigkeit zu gehen, in dem einen Falle auch zu sitzen. Hüftgelenk frei. Bei dem einen Kranken war das betreffende Bein um $^3/_4$ Zoll verlängert. Aetiologie beide male unbekannt. Bei einem der Kranken, bei dem das Uebel langsam sich steigernd seit zwei Jahren bestand (Franz Dölle, Bergmann) und der wider Erwarten in der kurzen Frist von 7 Wochen völlig geheilt wurde, ist, wie eine im October 1874 vorgenommene Nachuntersuchung erwiesen hat, kein Recidiv eingetreten. Der zweite Kranke starb im Februar 1874, ebenfalls völlig geheilt, an Bronchitis mit Hirnödem auf der inneren Abtheilung. Die anatomische Untersuchung der erkrankt gewesenen Kreuzdarmbeinfuge wurde leider versäumt. —

Caries am Becken: 3 Fälle; der eine von ihnen bezieht sich auf einen 59jährigen Mann mit Caries des Steissbeines so wie des unteren Endes des Kreuzbeines. Patient konnte sich zu keinem operativen Eingriffe verstehen und wurde ungeheilt entlassen. Von den beiden anderen Kranken litt der eine an Caries der Darmbeinschaufel, die zweite an Caries des aufsteigenden Sitzbein- und absteigenden Schambeinastes, und wurden beide mittels Ausschabung der Fisteln und cariösen Knochenheerde mit dem scharfen Löffel behandelt. Der Erfolg war beide male ein sehr günstiger, insofern die seit 7 Jahren bestehende Caries der Darmbeinschaufel in einem Zeitraume von 3 bis 4 Monaten zur Heilung gebracht wurde, während in dem zweiten Falle die definitive Schliessung der letzten Fisteln ebenfalls nahe bevorzustehen scheint, cariöser Knochen nicht mehr gefühlt werden kann, und die durch die profuse Eiterung im hohen Grade geschwächte Kranke sich vollkommen erholt hat, auch ohne Schmerzen den ganzen Tag auf den Füssen sein kann. Freilich handelte es sich beide male um jugendliche Individuen von nur 13 und 15 Jahren.

1) Caries der linken Darmbeinschaufel. Iliacalabscess. Ausschabung mit dem scharfen Löffel. Vollständige und dauernde Heilung. Friedrich Röder, 15 Jahr alt, Bergmannssohn aus Plötz. Das gegenwärtige Leiden besteht seit dem 8. Lebensjahre und soll damals ziemlich acut entstanden sein. An der Aussenseite der linken Darmbeinschaufel, unmittelbar hinter der Spina anterior superior, finden sich eine Anzahl Fisteln, die theils auf das cariöse Darmbein, theils durch eine in demselben vorhandene, der Crista sehr naheliegende, silbergroschengrosse cariöse Perforation, in das Becken zu einem faustgrossen, harten, von schwieligen Weichtheilen umgebenen, unter dem M. iliacus gelegenen Abscesse führen. Knochen rauh, weich.

Am 28. März 73 Ausschabung der Fisteln und cariösen Knochenpartien, wobei der im Darmbein vorhandene Defect beträchtlich erweitert wird. Drainage. Lister'scher Verband. — Der blossliegende Knochen bedeckt sich bald und ebenso füllt sich der Beckenabscess unerwartet rasch aus; doch werden noch wiederholte Auslöffelungen der Fisteln in den Weichtheilen nothwendig, die von üppigen Granulationen zu früh verschlossen werden und zu leichten Retentionen in der Tiefe Veranlassung geben. Auch eine noch blossliegende Stelle des Darmbeines erfordert eine nochmalige energische Abschabung des Knochens, ehe Patient mit einer kurzen, nicht mehr auf kranken Knochen führenden Fistel am 29. Juni 73 entlassen werden kann.

6. August 73 stellt sich Patient völlig geheilt vor. Tiefe, dem Darmbein adhärente Narbe.

Ende Nov. 74 wird er noch einmal untersucht; die Heilung ist eine dauernde geblieben. Der Knochendefect ist zum Theil sehr deutlich durch die abgeschwollenen Weichtheile hindurch zu fühlen.

2) Caries des aufsteigenden Sitzbein- und absteigenden Schambeinastes der linken Seite. Wiederholte Ausschabungen. Heilung noch nicht ganz vollendet. Henriette Bangert, 13 Jahr, aus Blankenhain, ein anämisches und sehr schwächliches Mädchen, das früher bereits vielfach an scrophulösen Drüsenaffectionen gelitten hat, und in dessen Familie mehrfach Tuberculose vorgekommen ist. Spätherbst 72 ohne bekannte Ursache Bildung

eines Abscesses in der linken Hinterbacke nahe am Anus, der aufbricht, nachdem er weite Hautablösungen am Damm und der inneren Seite des Oberschenkels veranlasst hat. Schwartige Indurationen der Weichtheile, mässige Hectica. Erst nach längerer Behandlung sowie Spaltung der unterminirten Haut und Ausräumung der grossen, mit speckigen Granulationen ausgekleideten Abscesstaschen mit dem scharfen Löffel gelingt es Mitte Dec. 73 die erkrankte Knochenpartie aufzufinden. Ziemlich genau an der Stelle, wo aufsteigender Ast des Sitzbeins und absteigender Ast des Schambeins in einander übergehen, ist der Knochen intensiv cariös und von einem Loch perforirt, in das, nach Dilatation der oberflächlicheren Gewebslagen mit dem Messer, der tieferen mit Laminaria, vom Damm her bequem die Fingerspitze eindringt. Ein eingeführter Katheter gelangt durch das Loch im Knochen ins Becken, wo eine geringe Eiterverhaltung stattfindet. Wiederholte Ausschabungen mit dem scharfen Löffel; Einbringung eines dicken Drainrohres durch den Knochen bis ins Becken. Die Eiterung lässt allmählich nach; die abgelösten Weichtheile legen sich wieder an; die ungewöhnlich starke schwartige Infiltration der Weichtheile verschwindet. Patientin nimmt in den folgenden Monaten mehr und mehr an Körpervolumen zu. Herbst 74 scheint das Uebel der Heilung nahe; Secretion sehr gering; die Sonde gelangt nicht mehr bis zum Schambein; das früher so elende Mädchen sieht relativ blühend aus und kann sich, den ganzen Tag über umhergehend, im Hause beschäftigen, während es zuvor Jahr und Tag das Bett gehütet.

C. Geschwülste.

Drei hierhergehörige Beobachtungen sind nur kurz zu erwähnen. Zwei sehr grosse Osteoidchondrome der Darmbeinschaufel, beide male gleichzeitig sowohl von der glutäalen, als von der abdominalen Fläche des Knochens ausgehend, wurden für eine kurze Zeit in die Klinik aufgenommen.

Der eine Fall, der bei der 42 Jahre alten Wittwe Graefe aus Brachstädt bei Halle beobachtet wurde, stellte eine der umfangreichsten Geschwulstbildungen dar, die ich überhaupt gesehen. Colossale, fibroidharte Massen erheben sich theils von der äussern Fläche des linken Darmbeins, theils füllen sie, von dessen innerer Seite ausgehend, das Abdomen aus. Die Oberfläche der Geschwulst ist glatt, die Form kuglig, ohne einzelne Knollen und Höcker, wie dies, im Gegensatz zum Enchondrom, für die Osteoidchondrome charakteristisch ist. Der erste Anfang der Geschwulstbildung scheint um 14 bis 15 Jahre zurückdatirt werden zu müssen; doch hat der Tumor auch in der letzten Zeit noch continuirlich an Umfang zugenommen. Die in der Bauchhöhle vorhandenen Massen für sich allein übersteigen schon das Volumen eines hochschwangeren Uterus. Patientin kann sich kaum einige Schritte weit mühsam fortbewegen. Möglicherweise gelangt sie doch später noch zur klinischen Section.

Die zweite ganz ähnliche, kleinere, jedoch ebenfalls noch sehr voluminöse und über beide Flächen des Darmbeins ausgedehnte Geschwulst fand sich bei einem 48jährigen Manne (Gottfried Müller aus Wallhausen) vor, der bald nach der Entlassung aus der Klinik in seiner Heimath marastisch zu Grunde gegangen ist. Die Neubildung ging hier vom rechten Darmbein aus. — Von beiden Kranken sind Photographien vorhanden, deren Reproduction jedoch keinen Werth hat, da die anatomische Untersuchung der Geschwülste fehlt. —

Endlich wurde noch ein ulcerirtes primäres Sarcom der rechten Inguinaldrüsen bei einem 45jährigen Manne (Karl Reinboth aus Hamma) beobachtet. Da sich Tumormassen bereits in die Beckenhöhle fortsetzten, musste auch er, nach kurzer Beobachtung in der Klinik, ungeheilt entlassen werden und ist derselbe 4 Monate später (15. October 73) zu Hause gestorben.

---

10. Krankheiten des Anus und Rectum.

(15 Fälle).

A. Entzündliche Processe.

Sieben Kranke mit **Mastdarmfisteln** wurden sämmtlich durch den Schnitt operirt und geheilt. Zweimal mussten dabei grössere Partien der atrophischen, abgelösten und unterminirten Mastdarmschleimhaut mit der Hohlscheere abgeschnitten, und die gelbsprenkligen, den Geschwürsgrund in grosser Masse bedeckenden, und hie und da in die Gewebe in Form kurzer, rundlicher Zapfen eindringenden Granulationen mit dem scharfen Löffel herausgeschabt werden. Einer dieser Kranken, ein 32jähriger Mann mit entschieden tuberculösem Habitus, in der Jugend vielfach scrophulös, war bereits ein Jahr zuvor von mir mittels des Schnittes operirt worden, und es hatte anfangs den Anschein gehabt, als wenn die Heilung nach Wunsch von statten gehen würde. Doch ehe die volle Vernarbung eintrat, bildeten sich neue sinuöse Ablösungen der Schleimhaut, und als Patient zum zweiten male zur Operation kam, war der Zustand schlimmer als zuvor. Offenbar entstehen diese Formen der Mastdarmfisteln durch eine Tuberculose der Mastdarmschleimhaut mit geschwürigem Zerfall, und haben also ganz dieselbe Bedeutung wie die scrophulösen, mit Unterminirung der Haut verbundenen Geschwüre, wie sie namentlich so häufig am Hals, über dem Sternum und auch an den Gelenken vorkommen, und die nach *Carl Friedländer's*, an Kranken unserer Klinik gemachten Untersuchungen stets auf einer localen Tuberculose beruhen. Die so oft ventilirten Beziehungen der Mastdarmfistel zur Lungentuberculose klären sich dadurch in der einfachsten Weise auf, obwohl gewiss ein exquisit tuberculöses, zu fistulösen Zuständen führendes Geschwür des Mastdarmeinganges öfters auch den rein localen Charakter behalten kann, und durchaus nicht mit Nothwendigkeit später zur Lungentuberculose, oder zu Eruptionen in irgend welchen anderen Organen führen muss. Herr Dr. *Schede* hat in seiner Arbeit über den Gebrauch des scharfen Löffels (Halle 1872) dieses Thema bereits berührt. »Die gleichen Verhältnisse, wie wir sie bei den scrophulösen Hautulcerationen finden, kommen hin und wieder auch sonst noch zur Beobachtung. So tritt nicht selten auch die Mastdarmfistel mit den ausgeprägtesten Charakteren eines scrophulösen Hohlgeschwüres auf: dünner, unterminirter Haut, mannigfach verzweigten Fisteln mit verschiedenen Recessus und sclerotischer Umgebung, massenhaften sulzigen, gelécartigen Granulationen. Auch in diesen Fällen erwies sich, nach Spaltung der Fisteln, die Ausschabung mit dem scharfen Löffel mehrmals als eine rasch und sicher zur Heilung führende Methode. So wurde von Prof. *Volkmann* namentlich ein Kranker dadurch geheilt, bei welchem nach früheren Operationen immer wieder Recidive eingetreten waren.« (l. c. pag. 18.)

Ein Fall von Strictura ani bei einem im Beginn der dreissiger Jahre stehenden Manne war ebenfalls auf frühere Mastdarmfisteln zurückzuführen, an denen der Kranke jahrelang gelitten. Infolge vielfacher Abscedirungen hatte sich allmählich eine fast elephantiasische Induration des Bindegewebes in der ganzen Umgebung des Anus entwickelt. Patient war dann wiederholt mit dem Schnitt operirt worden, und ich selbst hatte Anfang 1871 eine letzte, ziemlich eingreifende Operation mit weitgehenden Spaltungen der schwieligen Gewebe gemacht. Jetzt war nun der Introitus ani so verengt, dass man nur mit Gewalt den kleinen Finger einführen konnte und die Defäcation, bei gleichzeitiger Neigung zur Verstopfung, sehr erschwert war. Behandlung mit polirten Holzcylindern; wesentlich gebessert. Soll zu Haus sich noch täglich einen stärkern Cylinder einführen. —

Hämorrhoidalvorfälle, zwei Kranke mittels des Ferrum candens, nach *Langenbeck* behandelt: geheilt. —

B. Neubildungen des Rectum.

1 Sarcom. 4 Carcinome.

Sarcoma pendulum recti. Exstirpation. Recidiv im Becken und allgemeine Sarcomatose.

Carl Sasse, 54 Jahr alt, aus Halle, wurde am 15. März 72 an einer polypösen Geschwulst des Rectum operirt. Der Tumor, der die Grösse eines mittleren Apfels und eine nierenförmige Gestalt mit im Hilus sich inserirenden Stiele hat, sitzt etwa $1^1/_2$ Zoll über dem Spincter der linken Wand des Mastdarmes auf. Der Stiel ist fast kleinfingerdick und circa $1^1/_4$ Zoll lang. Nach Dilatation des Mastdarmeinganges in der Chloroformnarcose lässt sich die Geschwulst leicht hervorziehen und abschneiden. Rasche Heilung. Der sehr dicke, an der Oberfläche glatte Tumor wird zunächst für ein Myom gehalten, erweist sich jedoch als ein grosszelliges Spindelzellensarcom mit nur Spuren von Intercellularsubstanz. Die Spindelzellenzüge strahlen vom Stiel radiär in die Geschwulst aus und durchflechten sich hier in unregelmässigen Zügen oder bilden breite Lamellen. Nirgends finden sich Zeichen regressiver Metamorphose. Dünne Schnitte der Geschwulst sind von lederartiger Festigkeit. — Als Patient 30. Novbr. 72 sich wieder vorstellt, ist das ganze Becken von steinhart sich anfühlenden Geschwulstmassen erfüllt. Tod 3. Jan. 73 an allgemeiner Sarcomatose. Unzählige Knoten in Leber, Lunge, Herz u. s. w. — Dauer der Krankheit etwa $1^1/_2$ Jahre.

Carcinome des Rectum:

Ich stelle einen ganz ungewöhnlich glücklich verlaufenen Fall voran, wo nach einer wegen eines bereits seit mehreren Jahren bestehenden ulcerirten Carcinoms von mir selbst gemachten Mastdarmexstirpation das Recidiv erst nach sieben Jahren eintrat, und als Patientin aufs neue in Behandlung trat, noch so klein war, dass es durch eine wenig eingreifende Operation beseitigt werden konnte.

1. Exstirpation des Rectum wegen Carcinom. Kleines Recidiv nach sechs Jahren. Neue Operation: Heilung:

Frau Rosine Weber aus Besen bei Halle, damals 49, gegenwärtig 56 Jahre alt, eine rüstige Bauerfrau, weiss den ersten Beginn ihres gegenwärtigen Leidens nicht genau anzugeben, und ist dasselbe wahrscheinlich aus ulcerirten Hämorrhoidalknoten entstanden. Denn als sie mich Anfang August 1867 zuerst consultirte, gab sie an, schon seit 7—8 Jahren an häufigen, mit Tenesmus verbundenen Schmerzen im After gelitten zu haben. Jedenfalls hatte sich aber seit zwei Jahren das Uebel wesentlich verschlimmert und seit dieser Zeit den Charakter des Carcinoms angenommen. Der Tenesmus wurde stärker, sehr heftige Schmerzen, Blutungen, starke Abgänge von Jauche und Schleim traten ein; um den After bildete sich ein

Kranz harter, ulcerirter Knoten; Patientin wurde sehr anämisch. Bei der Untersuchung des Rectum findet sich ein knollig-papilläres Cancroid, welches vom Introitus ani drei Zoll hinaufreicht, so dass der Mastdarm in dieser Ausdehnung in eine starre, höckrige Röhre verwandelt ist. In der Umgebung des Mastdarms hat sich eine starke reactive Bindegewebsinduration entwickelt. Am 9. Aug. 67 Exstirpatio recti unter sehr bedeutender Blutung. Der Eingang des Mastdarms wird kreisförmig umschnitten. Besondere Schwierigkeiten macht die Erkenntniss der Grenzen der Neubildung nach aussen zu, wegen der schwieligen Beschaffenheit der Umgebung. Herabziehen des Rectum und circuläres Annähen. Sehr lebhafte Reaction, durch Secretverhaltung bedingt. Am dritten Tage fünftägiges Erysipel, welches sich über Nates und Lendengegend ausbreitet. Von da ab schreitet die Heilung rasch vorwärts, und kann Patientin am 19. Sept. 67 geheilt entlassen werden. In ziemlich regelmässigen Intervallen stellte sie sich auch später wieder vor. Pat. hält den Stuhl, so lange derselbe nicht flüssig ist, sehr gut zurück; nur dass sie häufiger defäciren muss — oft 4- bis 6mal ziemlich rasch hintereinander. Bei Diarrhoe muss sie sich freilich beeilen, dem Stuhlreize sofort Folge zu geben. Ein Prolapsus der Mastdarmschleimhaut, wie er nach totalen Mastdarmexstirpationen sich öfters ausbildet und der dann den Patienten sehr lästig werden kann, trat nicht ein; aber ebensowenig das erwartete Recidiv.

Erst nach 7 Jahren, im Sommer 74, bemerkte Patientin ein kleines, bald wund werdendes Knötchen, genau an der Grenze zwischen der Haut der Nates und der an sie angeheilten Mastdarmschleimhaut, in der nur etwa eine Linie breiten Narbe. Es wuchs langsam zur Grösse einer halben Wallnuss, doch war Patientin nicht dazu zu bestimmen, sich eher als am 9. August 73 — dem siebenten Jahrestage der ersten Operation — operiren zu lassen, nicht etwa aus Furcht vor der Operation, sondern weil sie annahm, dass dieser Tag ein besonders glücklicher für sie sein müsse. Der ziemlich derbe Tumor, der dem Rand des Anus jetzt breit aufsitzt, hat die ausgeprägtesten Charaktere eines Epithelialkrebses und wird am genannten Tage exstirpirt. Die mikroskopische Untersuchung erweist ein Cancroid mit verhorntem Plattenepithel, was insofern noch von besonderem Interesse ist, als der erste Tumor, der in dem bes. Journale nur als Cancroid bezeichnet ist, nach den mir von Hrn. Prof. *Steudener* gemachten Mittheilungen, der die Kranke damals als Assistenzarzt behandelte und die Neubildung histiologisch untersuchte, ein »Cylinderepithelialkrebs« (Drüsenkrebs) war. Hier handelt es sich also eigentlich nicht einmal mehr um ein regionäres Recidiv, sondern nur um eine besondere Neigung zu epithelialen, heteroplastischen Wucherungen. Die zuletzt — und wie ich hoffe mit guter Prognose — exstirpirte Geschwulst verdankt ihre Entstehung gewiss nur den vielfachen Reizen, denen die Operationsnarbe bei den so häufigen Defäcationen ausgesetzt war.

Die Heilung der Patientin erfolgte übrigens in kürzester Frist, ohne zurückbleibende functionelle Störungen.

Eine einzige solche Erfahrung wiegt eine grosse Anzahl ohne nachhaltigen Erfolg gemachter Carcinomoperationen auf; denn sie giebt uns die Berechtigung auf eine bessere Zukunft zu hoffen. Dass wir schon viel häufiger bleibende Heilungen nach Krebsexstirpationen sehen als unsere Väter und Altvordern, unterliegt für mich nicht dem geringsten Zweifel. Wie sollten sie sonst im Stande gewesen sein, an der sonderbaren Theorie von der absoluten Unheilbarkeit des Carcinoms mit solcher Zähigkeit festzuhalten, und ich erkläre mir dies dadurch, dass wir bei den grossen Fortschritten, welche die operative Technik und besonders die Sicherheit und die Schnelligkeit der Blutstillung inzwischen gemacht hat, sehr viel grössere und ausgiebigere Operationen machen können, als dies früher möglich war. Wenigstens kann ich von mir versichern, dass ich mit Ausnahme der Zunge, an allen Localitäten, an denen überhaupt Carcinome zur Operation kommen, einzelne dauernde Heilungen erreicht habe, und zwar selbst bei den klinisch und anatomisch in der Regel sonst besonders bösartigen, und am raschesten recidivirenden und sich generalisirenden Formen. Auch am Mastdarm ist die eben mitgetheilte glückliche Erfahrung nicht die einzige, obschon ich Carcinome des Rectums nicht allzuhäufig zu operiren Gelegenheit habe. Die meisten Kranken kommen leider so spät zur Untersuchung, dass eine Operation nicht mehr ausführbar ist. Doch lebt z. B. in dem mir benachbarten Merseburg eine Dame, der ich am 8. Juli 1869 mit Hrn. Dr. *Triebel* einen über hühnereigrossen, flachen, ziemlich hoch über dem Sphincter ani sitzenden, ulcerirten Carcinomknoten exstirpirte und die am heutigen Tage noch frei von Recidiv ist.

Ebenso ist ein Kranker nach einer totalen Exstirpation des Rectum, der von mir am 17. Oct. 1872 operirt wurde, jetzt nach zwei und einem halben Jahren noch frei von Recidiv, und der früher sehr heruntergekommene Mann hat sehr an Volumen zugenommen, sieht blühend aus und betreibt seine anstrengende Profession als Zimmermann. Das den ganzen Umfang des Mastdarmes, mit Ausnahme eines schmalen Schleimhautstreifens an der hinteren Wand einnehmende Carcinom, reichte soweit hinauf, dass man eben nur das Ende desselben mit dem hoch hinaufgedrängten Finger abfühlen konnte, und es war ausserdem die Cutis in der Umgebung des Anus carcinomatös erkrankt, so dass der letztere sehr breit kreisförmig umschnitten werden musste. 3—3½ Zoll Rectum wurden exstirpirt. (Ferdinand Ackermann, zur Zeit der Operation 53 Jahr alt, Zimmermann in Friedeburg a. S. bei Halle.) Man kann jetzt noch bequem mit 3 Fingern in die neue Mündung des Rectum hineinfahren; doch sind die Beschwerden des Kranken gering. Die prolabirende Mastdarmschleimhaut wird durch eine Tbinde zurückgehalten. Bei consistentem Stuhl verunreinigt er sich nie und kann er das sich meldende Bedürfniss bis gegen 10 Minuten hinaus schieben; bei Diarrhoe muss er demselben allerdings sofort Folge leisten.

2. Carcinomknoten des Rectum. Exstirpation mit hinterem Sphincterenschnitt. Heilung.

Dorothea Unterberg, 56 Jahr alt, aus Stapelberg bei Ilsenburg, ist in Betreff der Zeit, wo die ersten Symptome seitens des Rectums eintraten, nicht im Stande, präcise Angaben zu machen, doch dürfte die Affection sicher nicht über ein Jahr alt sein. Ihr Leiden begann mit Diarrhöen, die jedoch bei genauerer Ermittelung nur in häufigen Abgängen von Schleim und Serum bestanden, und will ich bei dieser Gelegenheit bemerken, dass ein nicht ganz kleiner Theil der mit Carcinoma recti behafteten Kranken, die ich überhaupt zu sehen Gelegenheit hatte, sich Monate lang wegen rebellischer Diarrhöen hatten behandeln lassen, ehe man daran dachte das Rectum zu untersuchen. Noch häufiger freilich werden die ersten Symptome des Carcinoms für Hämorrhoidalbeschwerden gehalten.

Vor einem Vierteljahr erst traten heftige Blutungen auf und wurde der etwa ¾ Zoll über dem Mastdarmeingange gelegene Knoten endeckt. Bei der Aufnahme der Kranken am 15. Octob. 73 ist derselbe stark hühnereigross, und sitzt in der linken Wand des Rectums breit auf. Er ist lappig höckrig, leicht pilzförmig, die Schleimhaut über ihm an mehreren Stellen tief ulcerirt. In der letzten Zeit hat Patientin sehr viel an Blasenkrampf und Dysurie gelitten, ohne dass die Untersuchung der Blase, so wie des Urins irgend welche Abnormitäten ergeben.

Exstirpation mit hinterem Sphincterenschnitt. Die Geschwulst dringt doch erheblich tiefer in das submucöse Gewebe ein als angenommen worden war. Viel Catgutligaturen. Viertägiges Fieber. Geheilt entlassen 8. Nov. 73 *). Die mikroskopische Untersuchung ergiebt einen Cylinderepithelialkrebs (Drüsenkrebs).

3. Carcinoma recti; Exstirpation mit breiter Eröffnung des Peritoneums und Wegnahme eines zollbreiten Streifens aus der Rectovaginalwand. Naht des Peritoneums; Naht der hinteren Scheidenwand. Heilung. Neue Operation mit Cloakbildung; Heilung. Später Recidiv und Tod.

Die nun folgende Operation ist eine der ausgedehntesten die ich bisher am Rectum mit Glück vorgenommen: Henriette Alberti, Drechslermeistersfrau, aus Lage (Westphalen) 47 Jahr alt. Ausgedehntes, über die ganze Circumferenz des Mastdarmrohres und den Mastdarmeingang ausgedehntes Carcinom. Sein Ende mit grösster Mühe mit dem Finger abzureichen. Beginn angeblich vor einem Jahr. Heftige Schmerzen, Tenesmus, Blut- und Jauche-Abgänge; Blasenbeschwerden. Als Patientin am 2. November 1872 aufgenommen wird, ist sie wachsbleich und gleichzeitig sehr abgemagert. Das Carcinom wuchert aus dem After in blumenkohlartigen Massen hervor, und obturirt fast vollständig das Lumen, so dass der Finger nur unter starker Blutung eingeführt werden kann. Am 4. Novemb. 72 wird der Anus kreisförmig umschnitten, und nach dem Os coccygis zu tief gespalten. Bei der nun folgenden Exstirpation zeigt sich zunächst, dass es unmöglich ist, die Recto-Vaginalwand ganz zu erhalten und wird aus derselben ein

*) Wie ich jetzt erst erfahre, so ist Patientin nach kurzem Wohlbefinden zu Haus rasch an Carcinomen in der Unterleibshöhle, wahrscheinlich besonders der Leber, zu Grunde gegangen und schon Anfang Januar 1874 gestorben. Anm. während der Correctur.

zollbreiter, nach oben bis zur hinteren Muttermundslippe reichender, im Ganzen jedoch lancettförmiger Streifen excidirt, was bei der sehr weiten Vagina der späteren Vereinigung durch eine Längsnaht keine Schwierigkeiten bereitet. Dann findet sich die Aushöhlung des Kreuzbeins zunächst von grösseren, noch mit der Hauptmasse der Geschwulst zusammenhängenden Knollen, und unter diesen von einzelnen bohnen- bis haselnussgrossen Carcinomknoten ausgefüllt, die offenbar krebsig infiltrirte Lymphdrüsen sind. Um alles zu entfernen, muss das Periost bloss gelegt und so hoch hinaufgegangen werden, dass das Peritonäum im Douglas'schen Raum breit eröffnet wird. Dasselbe wird durch eine querverlaufende Reihenfolge von 12 Suturen wieder geschlossen. Darauf wird das Rectum in der Höhe des Muttermundes exstirpirt und einstweilen durch Fadenzügel gehalten. Es folgt nun erst die Naht der hinteren Wand der Scheide, zu der 15 Nähte gebraucht werden, die in der Vagina geknotet werden. Zuletzt wird das Rectum herabgezogen und eingenäht. Während der Operation wird in häufigen Intervallen die grosse Wunde mit zweiprocentiger Carbolsäure ausgewaschen, auch werden während der Annähung des Rectums an die Haut des neugebildeten Anus an drei Stellen Drainröhren interponirt, von denen eine bis zum Douglas'schen Raume hinaufreicht. Die Reaction ist nicht allzu bedeutend: 14tägiges Fieber, das nur am ersten Tage bis 40,2 geht, im übrigen aber den remittirenden Charakter mit Morgentemperaturen von circa 38 und Abendtemperaturen von circa 39,° darbietet. Es erfolgt fast durchweg prima intentio; nur in der Mitte der genähten hintern Scheidenwand bleibt zunächst eine zweigroschengrosse Oeffnung, die sich jedoch, da das herabgezogene Rectum in der richtigen Lage verbleibt, später secundär schliesst.

Am 31. December schon kann Patientin nach dieser eingreifenden Operation die Klinik geheilt verlassen. —

Bereits am ersten März 1873 kommt sie mit einem Recidive zurück, welches als ein grosser Knoten in der Recto-vaginalwand liegt. Es wird daher jetzt (am 4. März) die ganze hintere Scheidenwand und der vordere Theil des Rectum, ebenso der Damm weggenommen und eine grosse Cloake gebildet. Auch diese Operation wird dadurch wieder viel ausgedehnter und eingreifender, dass man in der Umgebung des Rectum auf eine Anzahl anscheinend völlig isolirter Krebsknoten, theils in den Narbenmassen, theils im Fettgewebe stösst. Am Kreuzbein muss wieder der Knochen in ziemlicher Ausdehnung frei gelegt werden.

Patientin hält auch diese Operation aus. Am 10. April 73 wird sie abermals entlassen, um am 12. Juli desselben Jahres noch einmal mit einem sehr grossen Recidive zurück zu kehren. Die Defäcation ist ausserordentlich erschwert, da sich das stark nach oben zurückgezogene abgeschnittene Ende des Rectum sehr contrahirt hat. Indess schien es jetzt unmöglich, noch eine dritte Operation zu wagen, und beschränkten wir uns darauf, den stricturirenden Ring einzuschneiden und durch Holz-Bougies zu erweitern, was auch wider Erwarten leicht und vollständig gelang, so dass die Beschwerden der Kranken erheblich gemindert wurden. Am 9. August 73 wird daher Patientin in ihre Heimath entlassen, wo sie gegen Ende des Jahres gestorben ist.

4. Unoperirbares, sehr hoch sitzendes Mastdarmcarcinom.

Karl Kühlborn, 65 Jahr, aus Geutz bei Cöthen. Auch bei diesem Kranken lässt sich der Beginn des Leidens nicht präcisiren, da er seit 30 Jahren an Hämorrhoidalbeschwerden, Blutungen und Obstruction gelitten hat. Entdeckt ist das Carcinom erst vor wenigen Tagen. Als er sich am 8. December 73 in der Poliklinik vorstellt, fühlt man fast drei Zoll über dem Sphincter ein ringförmiges, stark ulcerirtes Carcinom mit sehr fester Infiltration, dessen Ende nach oben nicht abzureichen ist. Patient sieht noch recht kräftig aus, giebt aber doch an im Verlauf des letzten Jahres erheblich abgemagert zu sein. Ueber Schmerzen klagt er nicht; auch nicht bei der Defäcation; doch hat er täglich bis zehn mal dünne, wässrige Ausleerungen und vielfachen, aber geringen Blutabgang. — Gestorben 8. August 1874.

11. Krankheiten der Harnorgane.

(66 Fälle).

A. Verletzungen.

Ruptura urethrae, 1 Fall:

Heinrich Trinkhorst, Müller, war den Tag vor der Aufnahme mit gespreizten Beinen auf eine grosse Holzkiste gefallen und hatte sich dabei den Penis dicht vor dem Scrotum und das Scrotum selbst gequetscht. Sehr heftige Blutung, die noch am nächsten Tage andauert, so dass Patient ganz anämisch wird. Uriniren nicht behindert, aber sehr schmerzhaft. Auch bei der Aufnahme in die Klinik (31. August 73) besteht immer noch eine continuirliche, wenngleich mässige, venöse Blutung. Einführung eines starken Katheters, und als dies noch nicht genügt, Einwickelung des Penis mit Heftpflaster, worauf die Blutung steht; doch bleibt der Urin die nächsten Tage noch etwas mit Blut gemischt. Am 3. Sept. heftiger, fast einstündiger Schüttelfrost, Temperatur 41,0. Entfernung des Katheters, der fortan nur mit grosser Vorsicht beim Uriniren eingeführt wird. Temperatur wird rasch wieder normal. Am 11. Sept. 73 muss Patient leider die Klinik verlassen, erhält jedoch die nöthigen Instructionen und katheterisirt sich bereits sehr gut selbst.

Siehe auch die folgende Seite, Beob. 1.

B. Entzündliche Processe.

(57 Fälle).

Gonorrhoe: 20 Fälle, sämmtlich ambulatorisch behandelt.

Stricturen der Urethra: 18 Fälle, davon nur drei mit Urinfisteln verbunden, und alle, mit Ausnahme von zweien, infolge von Gonorrhoe entstanden. Nur bei einem einzigen Kranken handelte es sich um eine traumatische Strictur. Bei zwei von den mit Fisteln verbundenen Fällen wurde der äussere Harnröhrenschnitt gemacht und wurden beide Kranke geheilt (eine traumatische und eine Tripperstrictur). Der dritte entzog sich vor der Operation der Behandlung. Sämmtliche mit einfachen Stricturen behaftete Kranken wurden mittels der allmählichen Dilatation durch Wachsbougies etc. geheilt oder wenigstens so weit gebessert, dass sie sich einen starken Katheter selbst einzuführen im Stande waren. Bei einem Kranken mit heftigem Blasenkatarrh und ammoniakalischem Urin bestand nur eine narbige Verengung des Ostium cutaneum urethrae, welche bereits in frühester Kindheit, wie es scheint infolge von Balanitis mit Geschwürbildung, entstanden war. Glans und Praeputium penis waren in ganzer Ausdehnung fest verwachsen, die Harnröhrenmündung nur haarfein. Seit zwei Tagen war es Patienten nicht mehr gelungen, auch nur einen Tropfen Urin auszupressen, so dass der Scheitel der Blase die Höhe des Nabels erreichte. Nach Spaltung der Harnröhrenmündung mit dem Messer konnte sofort ein Katheter Nr. 12 eingeführt werden. Als Patient nach vier Wochen die Klinik verliess, um die tägliche Einführung einer

Bougie zu Hause fortzusetzen, war der Urin zwar frei von Schleim und von Eiterzellen, reagirte jedoch immer noch leicht alkalisch (Carl Just, 47 Jahre alt, aus Mechelsdorf, aufgen. 26. Juni 73).

Die mit Hülfe der Boutonnière behandelten Fälle sind folgende:

1. August Zschäpe, 36 Jahr. Aufgen. 12. Febr. 73. Fall mit dem Perineum gegen einen Balkenkopf, Contusion des Dammes, Blutharnen. Später Bildung eines Abscesses am Damme, der aufbricht und sich in eine Urinfistel verwandelt. Zunehmende Harnbeschwerden. Der Urin geht fast nur durch die Fistel ab. Harnröhre für die feinsten Bougies nicht durchgängig. 18. März Boutonnière. Harnröhre vor der Strictur auf gefurchter Sonde eröffnet und Wunde mit scharfen Häkchen auseinandergezogen. Die Sonde findet sofort das obere Ende der Urethra, so dass die Operation sich spielend vollendet. Vor der Strictur ein falscher Weg, in den wahrscheinlich die Bougies stets eindrangen, da die sehr kurze Strictur einen Sondenknopf bequem durchlässt. Keine Störungen. Nach acht Wochen mit feiner Fistel, aus der jedoch kein Urin mehr hervordringt, entlassen. Harnstrahl normal.

2. Julius Theobald, 30 Jahr alt, aufgen. 27. Septbr. 72, entl. 16. März 73. Tripperstrictur mit vielen Fisteln theils am Damm, theils am Scrotum. Aus der Harnröhrenmündung fliesst gar kein Urin mehr ab. Trotzdem gelingt es durch allmähliche Dilatation, die Harnröhre selbst für stärkere Katheternummern wieder passirbar zu machen. Die Fisteln schliessen sich jedoch nicht, vielmehr entstehen neue, sehr schwere Abscedirungen, sodass die Harnröhre im ganzen Bereich des Dammes und der grösste Theil des Scrotums gespalten werden müssen. Langsame Heilung trotz gleichzeitig bestehender secundärer Syphilis. Geheilt.

Blasenkatarrh: 19 Fälle: nur drei davon bei jüngeren Individuen (Männern von 33, 36 und 37 Jahren), und zwar hier jedesmal infolge einer Gonorrhoe entstanden. Die anderen sämmtlich bei Individuen, die bereits über 60 Jahre alt sind. Nur fünfmal sind bei ihnen Prostatahypertrophien notirt. Zwei Kranke litten gleichzeitig an Incontinentia urinae, drei an chronischer Ischurie, so dass sie täglich mehrmals katheterisirt werden mussten, ohne dass jedoch sich irgend ein Grund dafür hätte auffinden lassen. Die Behandlungsresultate waren durchschnittlich schlecht. Nur die drei oben erwähnten jüngeren Individuen wurden geheilt, von den älteren einige gebessert. Einige Kranke, welche nur dann und wann vorübergehend an heftigen Blasenbeschwerden mit Ischurie und in der Zwischenzeit nur an leichtem Blasenkatarrh litten, lernten sehr gut mit dem Nélaton'schen Katheter sich selbst den Urin abzulassen.

Vier Kranke mit lange bestehendem Blasenkatarrh, sämmtlich alte Leute (Männer von 64, 70, 72 und 81 Jahren), gingen an Ammoniämie, Pyelitis und Nierenvereiterung zu Grunde.

C. Blasensteine.

Blasensteine wurden bei 7 Individuen constatirt, von denen sich jedoch drei zu keiner Operation entschliessen konnten, so dass sie ungeheilt entlassen wurden. Bei den vier übrigen wurde der Allarton'sche (Marianische) Medianschnitt gemacht. Der eine Kranke, ein 62jähriger Mann mit 7 Steinen, von denen 4 stark Kirschgrösse hatten, ging am neunten Tage, vielleicht an septischer Infection, vielleicht auch nur an einer einfachen Pleuropneumonie zu Grunde. Die Autopsie wurde nicht gestattet. Die drei übrigen Operirten, sämmtlich Knaben, wurden geheilt.

Ich habe in den letzten 7 Jahren so gut wie ausschliesslich den Medianschnitt cultivirt, d. h. die einfache Boutonnière gemacht, ohne mit dem Messer die Prostata zu berühren und habe alle Ursache mit meinen Resultaten zufrieden zu sein, da ich bei Individuen unter 60 Jahren nicht einen einzigen Todesfall zu verzeichnen hatte, während auch die Extraction grösserer Steine meist mit Leichtigkeit gelang. Allerdings ist die Zahl der von mir überhaupt gemachten Litho-

mit Harnsalzen incrustirte Katheterstück in den richtigen Durchmesser einstellen und fassen zu können. Als dann der Tod unerwartet an Collaps eintrat, präparirte Herr Dr. *Steudener* die Harnblase sammt der Urethra heraus. An der durch die Präparation und möglicherweise auch durch die jahrelang fortgesetzten Selbstkatheterisirungen — die, wie man sah, nicht gerade allzuzart ausgeführt wurden — stark gedehnten Urethra war der noch haarscharfe, nicht den geringsten Einriss zeigende Boutonnièrenschnitt noch 9! Linien von der Prostata entfernt geblieben. In einem zweiten ebenfalls tödtlich abgelaufenen Falle bei einem alten Manne, wo ich einen Stein von 2,9 Centim. kleinsten, 3,4 grössten Durchmesser extrahirte, war die ebenfalls nicht aufgerissene Boutonnière noch 4 Millim. von der Prostatakapsel entfernt.

Jedenfalls kann man mittels des einfachen Harnröhrenschnittes und nachträglicher unblutiger Dilatation jeden Stein extrahiren, der sich seiner Grösse nach noch für den Seitensteinschnitt eignet, und wüsste ich mir vor der Hand keine Indication für den letzteren vorzustellen. Ganz besonders weit und leicht dilatirbar fand ich den Blasenausgang gerade bei Prostatahypertrophien: mehrfach stellte er eine sagittale Spalte dar, die die Einführung von zwei Fingern bequem gestattet hätte: doch mag dies auf Zufälligkeiten beruhen, da die Zahl meiner persönlichen Erfahrungen eine viel zu geringe ist, um mich mit denen vieler anderen Chirurgen messen zu können. Ich bedaure um so mehr, dass der *Allarton*'sche Schnitt im Ganzen immer noch wenig ausgeführt wird.

Bei ganz kleinen Kindern oder solchen von drei und vier Jahren, bei denen ich einige Male diese Operation zu machen Gelegenheit gehabt habe, kann möglicherweise nach Eröffnung der Harnröhre die erste Einführung selbst des dilatirenden Kleinfingers auf Schwierigkeiten stossen. Dies ist der einzige Fall, wo ich eine vorsichtige instrumentale Erweiterung empfehlen möchte. Man benutzt dann wohl am besten einen feinen Handschuherweiterer von Elfenbein, der das — wenigstens in meiner Sammlung ungefüge — Instrument von *Payola* ersetzt. —

Bei der Nachbehandlung haben wir nach sorgfältiger Auswaschung der Wunde mit Carbolsäurelösungen nur einen carbolisirten oft zu wechselnden Schwamm vor den Damm gelegt, einen Katheter jedoch nicht eingeführt.

Bei der diagnostischen Untersuchung auf einen vorhandenen Blasenstein ist die bimanuelle Untersuchung vom Rectum und von den Bauchdecken aus dringend zu empfehlen. Bei Kindern ist ohne weiteres jeder Stein auf diese Weise leicht zu fühlen, und kann nach gehöriger — indess nicht ganz so leicht zu acquirirender — Uebung seine Grösse bestimmt werden. Auch bei Erwachsenen gelingt dies meist unschwer, wenn man sich durch den oben beschriebenen Handgriff von einem Assistenten die Hautdecken dicht über der Symphyse tief eindrücken lässt. Noch vor wenigen Tagen habe ich einen nur bohnengrossen Stein bei einem Erwachsenen, der mit dem Katheter nicht nachgewiesen werden konnte, durch die bimanuelle Untersuchung aufgefunden. In der That kann man bei nicht zu fettleibigen Personen auf diese Weise die ganze Blase abpalpiren, ohne mit mehr als einem oder höchstens zwei Fingern in das Rectum einzudringen.

1. Louis Varges, 16 Jahr alt, aber für sein Alter klein und wenig entwickelt, hat seit 1870 eine sehr schwere Coxitis sinistra durchgemacht, die nach fistulöser Eiterung mit Ankylose und starker Deformität ausheilte. Fuss sehr verkürzt, adducirt und flectirt; namentlich ist die Adduction sehr bedeutend. Die Blasenbeschwerden, derentwegen er zunächst aufgenommen wird, traten sehr bald nach dem ersten Erscheinen der Hüftgelenkaffection — die einen relativ acuten Verlauf darbot — auf, und sind gegenwärtig sehr bedeutend. Der eingeführte Katheter trifft sofort auf den Stein.

Am 30. Sept. 73 wird die Boutonnière gemacht. Wegen der Ankylose des Hüftgelenks und besonders wegen der hochgradigen Adductionsstellung des linken Oberschenkels ist der Damm schwer zugänglich. Pars prostatica und Blasenhals sind jedoch ganz ungewöhnlich leicht dilatirbar und wird die

Extraction von sechs Uratsteinen mit grösster Leichtigkeit und ohne Anwendung irgend welcher Gewalt vollendet. Zwei Steine sind nur klein; die vier übrigen haben Durchmesser von:

grösster Durchm.	kleinster Durchm.
2,7 Centim.	2,2 Centim.
2,7 ,,	1,9 ,,
2,0 ,,	1,1 ,,
1,7 ,,	1,0 ,,

Die beiden grösseren werden bei der Extraction zufällig fast in ihrem grössten Durchmesser gefasst, indess, wie schon erwähnt, ganz leicht extrahirt. Auch folgt auf den Eingriff nicht einmal eine vorübergehende Incontinentia urinae. Patient lässt den Urin nach Bedürfniss theils durch die Wunde, theils durch das Ostium cutaneum urethrae bis zur definitiven Schliessung der Harnröhrenwunde. — Reaction gering; zweitägiges Wundfieber mit höchster Temperatur von 39, die nur einmal erreicht wird. Geheilt entlassen 8. Nov. 73.

2. Gustav Trenkmann, 8 **Jahr alt aus Erfurt. Heftige Blasenbeschwerden seit Jahren. Grosser Stein vom Rectum aus leicht zu fühlen. Am 24. Jan. 73 Operation mit Herrn Dr.** ***Wiedemann*** **im evangelischen Krankenhause zu Erfurt.*) Medianschnitt. Sehr leichte Extraction der mit je einer Facette versehenen beiden grossen Uratsteine, die in Fig. 19 in ihrer genauen Grösse abgebildet sind. Sehr geringe Blutung; unbedeutende Reaction. Zwei Tage nach der Operation lässt Patient bereits wieder spontan den Urin und zwar vollständig durch das Ostium cutaneum urethrae. Die Perinealwunde ist in der Tiefe dauernd verklebt. Nach 14 Tagen verlässt der Knabe das Bett. In der fünften Woche (28. Febr. 73) wird er geheilt entlassen.**

Fig. 19.

Durch die einfache Boutonnière mit nur zweitägiger Incontinentia urinae extrahirter Stein von einem 8jährigen Knaben.

3. Ernst Helbing, **17 Jahr alt aus Sondershausen. Patient erkrankte in seinem 12. Jahre zuerst an den Symptomen eines Blasensteines (Schmerzen beim Urinlassen, Kribbeln in der Eichel, nach den Schenkeln ausstrahlende Hodenschmerzen, unterbrochener Harnstrahl, der nur bei kauernder Stellung des Kranken frei abging, die im Laufe der Jahre immer heftiger wurden. Seit 3/4 Jahren sind die Beschwerden geradezu unerträglich geworden: fortwährender Urindrang, Nachts unwillkürlicher Abgang desselben; sehr intensive Schmerzen, die nur nachlassen, wenn Patient am Boden kauert, so dass er fast keine andere Lage mehr einnimmt. Der Urin ist alkalisch, sehr trübe, mit dickem, zähem Schleim und reichlichen Kalksedimenten gemischt. Patient sehr mager, von elendem Aussehen, wenig entwickelt. Die bimanuelle Untersuchung in der Narcose lässt einen Stein von mindestens der Grösse einer starken Wallnuss erkennen. —**

Nachdem bei ruhiger Bettlage, innerlichem Gebrauch von Phosphorsäure etc., der Blasenkatarrh geringer und der Urin sauer geworden war, wurde am 18. Aug. 73 zur operativen Entfernung mittels des Medianschnittes geschritten. Der Stein erwies sich aber als zu gross, um auf diesem Wege im Ganzen extrahirt werden zu können (er hatte stark Wallnussgrösse). Es musste zur Verkleinerung desselben geschritten werden, welche mit Hülfe einer starken Steinzange vom Damm aus ohne Mühe gelang. Zur Entfernung der Trümmer wurde wohl 20—30 mal mit verschiedenen Zangen in die Blase eingegangen. Reaction trotzdem sehr gering. Die Incontinentia urinae hielt nur wenige Tage an. 2 Monate später, am 18. Oct., wurde der Kranke, der sich ausserordentlich erholt hatte, geheilt entlassen.

3. Abraham Jüdel, **62 Jahr alt, leidet seit Jahren an Blasenbeschwerden; die Diagnose auf Stein ist schon zeit zwei Jahren gestellt. Patient gesund und kräftig, ziemlich fettleibig. Prostata sehr gross. Blase sehr hochstehend, sodass der Stein erst durch den fast bis zum Pavillon eingeschobenen Katheter gefühlt wird. Am 28. Juni 73 Boutonnière. Pars prostatica und Blasenhals ungemein weit, die Blase und der Stein jedoch für den Finger nur durch sehr starkes Eindrücken der Unterbauchgegend zu erreichen. Vier Steine von der Grösse einer starken Kirsche und drei kleinere, sämmtlich aus fast reiner Harnsäure bestehend, werden mit der Kornzange ohne Anwendung jeder Gewalt extrahirt. Eine andauernde, wenn schon mässige parenchymatöse Blutung zwingt zu einer leichten Tamponade der Wunde**

* Ausser dieser Operation sind nur noch etwa 2 oder 3 Kranke in den Jahresbericht aufgenommen, die nicht in der Klinik selbst operirt wurden.

mittels carbolisirter Badeschwämme, die durch eine T Binde befestigt werden, und wird wegen der Tamponade ein Katheter à demeure eingelegt.

29. Juni früh Schwämme und Katheter entfernt; Temperatur 38,4. Es fliesst den ganzen Tag über kein Tropfen Urin durch die Perinealwunde ab. Patient bekommt den heftigsten Harndrang, sodass gegen Abend der Urin durch den Katheter entleert werden muss. Der Katheter bleibt liegen, erregt jedoch dem Kranken unangenehme Sensationen am Blasenhals, und nachdem er eine Stunde gelegen, entsteht ein heftiger Schüttelfrost, der die Entfernung des Katheters nöthig macht. Temperatur unmittelbar nach dem Schüttelfrost 40,2. Am 30. Juni, dem 1. und 2. Juli dauert die Ischurie in gleicher Weise fort. Jede Application des Katheters ist von einem Schüttelfrost von $^1/_2$—$^3/_4$ stündiger Dauer mit Temperaturen von 40,2—41,0 gefolgt.

3. Juli. Zwei Schüttelfröste, die nicht unmittelbar auf den immer noch nothwendigen Katheterismus folgen. Nachmittags Temperatur von 41,0; Delirien: Wunde ganz unverändert. Abendtemperatur 38,2. Patient collabirt etwas.

4. Juli. Temperatur früh 36,8. Puls 68. Grosse Euphorie; starke Schweisse den ganzen Tag über. Patient lässt spontan etwas Urin und klagt bei leerer Blase über Harnzwang. Abendtemperatur 38,0.

5. Juli. In der Nacht dreimal spontan Urin. Temperatur früh 37,2. Abends 37,4. Klage über Seitenstechen rechts und hinten. Zunehmender Collaps.

6. Juli. Zustand nicht wesentlich anders wie gestern. Im rechten unteren Lungenlappen Knistern und einzelne Reibungsgeräusche; deutliche Dämpfung, aber kein Bronchialathmen. Zunehmender Collaps. Tod am 7. Juli. Keine Section. —

D. Fremde Körper in der Harnblase.

Der hierher gehörige Fall ist folgender:

Johanna H....., 14 Jahr. Das wenig entwickelte, angeblich an Ascariden leidende Mädchen hatte abends im Bett den Juckreiz durch Kratzen mit einer Haarnadel zu beseitigen gesucht und war darüber eingeschlafen. Dabei war die Nadel in die Blase geglitten. — In den nächsten Tagen wurden wiederholt von dem Hausarzt schonende Versuche gemacht, sie zu extrahiren. Sie konnte mit leichter Mühe mit der Kornzange gefasst werden, jedesmal aber nur in der Mitte, sodass die Extraction nicht gelang. — Unterdessen entwickelten sich alle Symptome eines sehr heftigen Blasenkatarrh's mit krampfhaften Contractionen des Detrusor, welche die Patientin sehr quälten. Bei der Untersuchung der Kranken am vierten Tage (9. Mai 73) derselbe Zustand. Die Nadel lag quer in der Blase und war mit den verschiedenen eingeführten Instrumenten leicht zu fassen; die fest zusammengezogenen Blasenwandungen umschlossen sie aber so eng, dass es auch mit Hülfe des in die Scheide gebrachten Fingers nicht möglich war, sie in die Längsaxe des Körpers einzustellen und eines ihrer Enden in die Branchen zu bekommen. Injectionen von lauwarmem Wasser blieben ohne allen Erfolg, da sich die Blase nicht ausdehnte und nur ein Minimum von Flüssigkeit aufnahm. — Zuletzt wurde von Hrn. Dr. *Schede* die Spitze einer Uterussonde zu einem engen Haken umgebogen und in die Blase geführt. Nach wenigen Augenblicken gelang es, eine Branche der Nadel mit diesem einfachen Instrument zu fassen. Unter der Controle des Fingers von der Scheide aus war es jetzt nur noch eine geringe Mühe, den Haken nach dem geschlossenen Ende der Nadel gleiten zu lassen, diese aus ihrer eingeklemmten Lage zu degagiren und nach aussen zu befördern.

12. Krankheiten der Geschlechtsorgane.

(82 Fälle).

I. Männliche Geschlechtsorgane.

(79 Fälle).

A. Verletzungen.

Zwei Scrotalwunden und eine Verletzung des Penis waren ohne besonderes Interesse.

B. Entzündliche Processe.

Balanitis	4	Fälle
Paraphimosis	7	„
Epididymitis gonorrhoica	10	„
Traumatische Orchitis	1	„
Hydrocele	19	„
Haematocele	2	„
Hydrocele cystica des Samenstranges	1	„
Tuberculose des Hodens	1	„
Orchitis gummosa	1	„
Sa.	46	Fälle.

Ich habe nur einige wenige Bemerkungen hinzuzufügen. Die elf Kranken mit Orchitis und Epididymitis wurden, wenigstens zeitweis, wohl sämmtlich mittels der Compression behandelt. Hierzu bediene ich mich bei verständigen Kranken und namentlich stets in der Privatpraxis nicht des Heftpflasters, dessen Anwendung ausserordentlich unsauber ist, sondern der Einwickelung mit einer kleinfingerbreiten Gummibinde, wie man sie in jedem Laden für Damenconfectionen erhält. Man beginnt die Einwickelung in der gewohnten Weise von oben her und wickelt nur die obere Hälfte oder die oberen Zweidrittel des Hodens ein. Der untere Theil, der durch die über ihm liegenden Gummibindentouren unter einen sehr starken Druck gesetzt ist und prall vorgetrieben wird, kann frei bleiben. Gewöhnlich überlasse ich jedoch die Einwickelung den Kranken, sobald sie einiges Geschick zeigen, selbst. Denn oft muss die Binde drei oder viermal wieder abgenommen werden, ehe sie so liegt, dass der Kranke es aushält. Man wickelt, anfangs wenigstens, fast immer zu fest ein. Bei chronischen Hodenschwellungen lasse ich die Gummibinde oft nur nachts anlegen.

Hydrocele. Sämmtliche Kranke — neunzehn — wurden mit Ausnahme eines einzigen mit Punction und Injection von reiner Jodtinctur behandelt und, so viel uns bekannt ist, sämmtlich geheilt. Ueble Zufälle wurden nie beobachtet. In einem Falle jedoch, wo die Scheidenhaut

sehr verdickt war, und bereits anderwärts mehrfach Jodinjectionen ohne Erfolg vorgenommen worden waren, wurde die Incision mit Wegnahme eines grösseren Stückes der Tunica vaginalis und Vernähung derselben an die Haut vorgenommen. Keine Reaction und sehr geringe Eiterung unter dem Lister'schen Verbande. Der Hode verklebt prima intentione mit dem parietalen Blatte der Tunica vaginalis, so dass eine eigentliche Höhle zu keiner Zeit besteht. Langsame Schliessung der Wunde.

Haematocele. Der eine der beiden Kranken wurde ebenfalls mit Incision und Vernähung des Sackes an die Scrotalhaut, der zweite mittels der Castration behandelt:

1. Hermann Biegler, 41 Jahr, aus Kaina bei Zeitz. Linkseitige, etwas über faustgrosse Hodengeschwulst, nach Quetschung beim Reiten eines jungen Pferdes entstanden, und unter ziemlich heftigen, reissenden Schmerzen allmählich bis zur gegenwärtigen Grösse gewachsen. Zweimal pungirt, wobei blutige Flüssigkeit entleert wurde. Tumor ungleichmässig bucklig, von ungleicher Resistenz, an mehreren Stellen fluctuirend anzufühlen, undurchsichtig. 21. Mai 73 Incision. Inhalt braunbierartig mit einzelnen braunen krümlichen Massen; Wand stark verdickt, stellenweise rostfarbig. Excision von fast der Hälfte der Tunica vaginalis. Annähung des Restes an die Scrotalhaut. Lister'scher Verband. Ausgedehnte primäre Verklebung von Hoden und Scheidenhaut. Langsame Granulationsbildung und langsame Heilung. Am 7. Dec. mit wenig deprimirter, sternförmiger, der vorderen Fläche des Hodens adhärenter Narbe wieder vorgestellt. Der früher beträchtlich vergrösserte Hoden ist nur noch sehr wenig grösser und consistenter als der gesunde.

2 Wilhelm Trobitius, 40 Jahr, aus Ballenstädt, hat seit seinem 5. Lebensjahre an Hydrocele sinistra gelitten, die jedoch nie einen sehr erheblichen Umfang erreichte. Erst seit einigen Jahren vergrösserte sich deutlich der Hode selbst, wurde hart und höckrig und traten häufig Schmerzen ein. Nach einer Punction, bei der wahrscheinlich der Hode verletzt wurde (Aug. 72), verschlimmerte sich der Zustand erheblich. Bei der Vorstellung des Kranken, 17. Jan. 73, ist der Tumor etwas mehr wie faustgross, vorn undeutlich fluctuirend, hinten hart und höckrig, bei Druck sehr empfindlich. Nach Spaltung der Scheidenhaut fliesst eine dunkelbraune, cholesterinhaltige Flüssigkeit mit kaffeesatzartigem Bodensatz ab. Tunica vaginalis stellenweis 3—4 Linien dick, aus geschichteten Lagen bestehend, die hier und da durch Blutgerinnsel von verschiedener Färbung und verschiedenem Alters auseinandergedrängt sind. Hode von dicken, schwartigen Auflagerungen verdeckt, die stellenweis ockerfarben erscheinen, und einzelne Spalten und cystoide Räume enthalten, welche mit braunbierartiger Flüssigkeit gefüllt sind. Castration; Lister'scher Verband. Heilung ohne Störung in 4 Wochen beendet.

Hydrocele cystica funiculi spermatici: Taubeneigrosse Geschwulst, links, bei einem 19jährigen Menschen. Punction mit Pravaz'scher Spritze und Entleerung einer klaren, gelblichen Flüssigkeit, die keine Samenelemente enthält. Jodinjection. Scheinbare Heilung. Recidiv nach einem halben Jahre.

Tuberculöse Orchitis und Epididymitis. Miliartuberkel des visceralen Blattes der Tunica vaginalis propria testis. Castration.

Karl Zietsch, 40 Jahr alt aus Landsberg, hatte schon seit längerer Zeit bemerkt, dass sein linker Hoden sich vergrösserte und namentlich an seinem hinteren Umfange höckrig wurde. Anfang Aug. 73 erst traten heftige Schmerzen auf, und es bildeten sich verschiedene Abscesse und Fisteln an der hinteren Seite des Hodensackes; die Schmerzen wurden jetzt unerträglich, so dass Patient weder schlafen, noch essen konnte; die Secretion ausserordentlich profus. Bei der Untersuchung des Kranken Anfang Nov., findet sich eine ausgedehnte tuberkulöse Infiltration beider Lungenspitzen und giebt Patient an, bereits seit 5 Jahren an Lungenbeschwerden zu leiden.

Wegen des qualvollen Zustandes und der sehr starken Eiterung wird trotzdem die Castration beschlossen und am 16. Nov. 73 ausgeführt. Lister'scher Verband. Prima intentio. 10 Tage darauf (26. Nov. 73) wird Patient geheilt entlassen.

Die anatomische Untersuchung des mit einem langen Stück des Samenstranges entfernten Testikels zeigt so schwere Veränderungen, wie ich sie überhaupt noch nie gesehen. Hode und Nebenhode sind in eine ganz gleichmässige, auf der Schnittfläche feuchte, schwefelgelbe, vollständig mortificirte Masse verwandelt, so dass wahrscheinlich mit der Zeit eine spontane Ausstossung des ganzen Hodens erfolgt wäre. Nur gegen den Kopf des Nebenhodens hin ist überhaupt noch lebendiges Gewebe anzutreffen, und zeigt sich hier eine geringe Vascularisation, während übrigens im ganzen Bereich des Hodens und

Nebenhodens gar keine bluthaltenden Gefässe mehr vorhanden sind. Hier am Kopf des Nebenhodens sieht man denn auch an einzelnen Stellen auffallend grosse, meist bereits weit in der käsigen Metamorphose vorgeschrittene Miliartuberkel, und tritt namentlich ein erbsengrosser, aus einem Conglomerat von miliaren Körnern zusammengesetzter Knoten hervor. Einzelne dieser Körner zeigen noch die reine Perlfarbe. Der ganze Hoden besteht nur aus Detritus und macerirtem Bindegewebe; kein einziges zelliges Element ist in ihm mehr erhalten. — Die Höhle der Tunica vaginalis durch gefässreiches, lockeres Bindegewebe ausgefüllt; an ihrem visceralen Blatt, das sich vom Hoden eiterig ablöst, sehr zahlreiche Tuberkeleruptionen, meist nur von Grieskorngrösse.

Die ächte (miliare) Hodentuberkulose kommt auch bei Leuten vor, die sonst völlig frei von Tuberkeln sind und bleiben. Einem alten Herrn nahm ich vor mehreren Jahren beide Hoden wegen chronischer apostematöser Orchitis weg, weil die Eiterung eine so beträchtliche wurde, dass sie den Kranken aufzureiben drohte und kein anderes Mittel anschlug; namentlich hatten sich auch nach Damm und Rectum zu colossale Eitersenkungen gebildet. Wider Erwarten fand sich in beiden exstirpirten Hoden eine exquisite Miliartuberkulose, und als später der Tod an Marasmus erfolgte, konnte bei der sorgfältigsten, durch Herrn *Carl Friedländer* vorgenommenen Dissection der Leiche in sämmtlichen übrigen Organen auch nicht die geringste, auf Tuberkulose zu beziehende Veränderung aufgefunden werden. —

Ein Kranker mit gummöser Orchitis wurde durch Schmierkur und Jodkali geheilt. Seit einem Jahre ist kein Rückfall der zuvor ziemlich erheblichen Beschwerden eingetreten.

C. Neubildungen an den männlichen Genitalien (7 Fälle).

(Hautkrebs des Scrotum 3 Fälle: Carcinom des Penis 3 Fälle und Medullarsarcom des Hodens 1 Fall).

Ueber Theer-, Paraffin- und Russkrebs (Schornsteinfegerkrebs).

Hiezu Taf. XIV, Fig. 1 u. 2.

Drei Fälle von Hautkrebs des Scrotums, welche ich im Berichtsjahre zu beobachten Gelegenheit hatte, sind dadurch von besonderem Interesse, dass sie sich bei Arbeitern entwickelten, welche in Braunkohlentheer- und Paraffinfabriken beschäftigt waren, und dass sie, bis in die letzten Details, sowohl ihres klinischen Verlaufs als ihres anatomischen Verhaltens, vollständig mit dem sog. Schornsteinfegerkrebse der Engländer übereinstimmten. Wie dieser entwickelten sie sich aus Jahre lang bestandenen hyperplastischen und entzündlichen Zuständen der Hautdecken, die bei diesen Arbeitern in sehr verschiedener Intensität, aber auch in sehr mannigfachen Formen über die gesammte Körperoberfläche ausgebreitet vorkommen, aus unbekannten Gründen aber am Scrotum besonders leicht eine Steigerung bis zur heteroplastischen, atypischen Wucherung erfahren.

In der gegenwärtigen Zeit, wo ein Product der trockenen Destillation der Holzfaser, die Carbolsäure, eine so ausgebreitete Anwendung in der Chirurgie findet, wo man sich aber auch tagtäglich von der eigenthümlichen, stark reizenden Wirkung dieses Körpers auf die Hautdecken überzeugen kann, verdienen diese Erfahrungen wohl ein besonderes Interesse, ganz abgesehen davon, dass ja auch der kleinste Beitrag zur Aetiologie der bösartigen Gewächse willkommen erscheinen muss.

Es dürfte in weiteren Kreisen kaum bekannt sein, welche Ausdehnung die Fabrikation von Theer, Photogen und Paraffin in unseren Gegenden gewonnen hat. Als Material dient die in der näheren und weiteren Umgebung von Halle in unerschöpflichen Lagern allerorts sich vorfindende Braunkohle. Eine grosse, immer noch wachsende Zahl von Fabriken sind in den letzten zehn, fünfzehn Jahren entstanden, in denen mehrere Tausende von Arbeitern beschäftigt werden.

Nach den mir zugegangenen Berichten von Sachverständigen dürften per Jahr circa 600,000 Centner Theer gewonnen werden, die eine Ausbeute von 100,000 Centner Parafin und 300,000 Centner Oel liefern. Das erste Product ist stets der sog. Braunkohlentheer, eine schwarzgrüne, wasserflüssige Masse, die auf dem Wege der einfachen Schwelung gewonnen wird, und aus der man dann durch weitere Destillationen die leichteren und schwereren Oele: Benzine, Photogene, Solaröle, oder wie sie genannt werden, und das Paraffin herstellt. Dass es in solchen Fabriken nicht ohne allerhand Verletzungen und Unglücksfälle abgeht, ist begreiflich, und so habe ich denn in der Klinik immer dann und wann mit ihrem Arbeiterpersonale zu thun gehabt, und die Schilderung, die ich im Folgenden von ihren eigenthümlichen Hauterkrankungen geben werde, basirt auf Erfahrungen, die sich über die letzten sieben Jahre zurück erstrecken. Denn sehr bald zeigte sich, dass diese Leute, sobald sie nur einige Zeit in denjenigen Branchen gearbeitet, welche einen fortwährenden Contact mit den noch flüssigen oder breiigen Fabrikationsproducten voraussetzen, fast ausnahmslos Erkrankungen der Hautdecken darboten, die von ihnen selbst als »Theerkrätze« bezeichnet werden. Der etwas befremdliche Name erklärt sich leicht, wenn ich hinzufüge, dass gewisse Formen oder Stadien dieser Hautaffection mit heftigem Jucken verbunden sind, so dass die Träger derselben vielfach veranlasst sind sich zu kratzen.

Die Intensität und selbst die Form der Hauterkrankungen war in den verschiedenen Fällen je nach der individuellen Disposition, der grösseren oder geringeren Reinlichkeit der betreffenden Individuen und besonders der Art und der Dauer der Beschäftigung in der Fabrik sehr verschieden.*) Das was sich in allen Fällen älteren Datums nachweisen liess, war eine vermehrte Anbildung von Epidermis und eine gesteigerte Thätigkeit der Talgdrüsen. Die Haut des Körpers wird spröde, trocken, pergamentartig oder selbst abschilfernd und rissig, wie man es in geringerem Maasse leicht an den eigenen Händen bemerkt, wenn man sie längere Zeit hindurch mit stärkeren Carbolsäurelösungen (3—5%) benetzt hat. Am ganzen Körper, wenn schon keineswegs überall gleichmässig, erscheint die Epidermis verdickt. Die Ausführungsgänge der Talgdrüsen sind erweitert und bilden, wenn sich der Theer in ihnen festsetzt, mohnkorn- bis stecknadelkopfgrosse schwarze Punkte, die, wo sie gleichmässig über den ganzen Körper ausgesät sind, einen höchst eigenthümlichen Anblick gewähren, zumal wenn infolge einer leichten reactiven Induration der Gewebe in der Umgebung der dilatirten Ausführungsgänge diese selbst etwas über das Hautniveau prominiren. An einzelnen Stellen häufen sich dann theils die hyperplastisch gewucherten Epidermiszellen, theils der vermehrt abgesonderte Hauttalg, theils endlich eine Mischung von beiden in stärkerer Masse an und es ent-

*) Bei dem Besuche einer unserer grössten Fabriken fand ich zunächst die reinen Theerschweler ganz frei. Sie ziehen den Theer einfach ab, wobei sie sich höchstens einmal die Hände, aber weder die Kleider noch den übrigen Körper verunreinigen. Doch mögen einzelne Fälle von Erkrankungen auch bei ihnen vorkommen. Aber auch unter denjenigen, die ausschliesslich mit dem festen, fertigen Paraffin hantierten, fand ich keine Hauterkrankungen. Es könnte dies insofern auffallen, als man ja die Paraffinverbände, in denen man eine kurze Zeit einen Ersatz für die Gypsverbände gefunden zu haben glaubte, zum Theil desswegen aufgegeben hat, weil unter ihnen pustulöse und eczematöse Eruptionen entstanden, die sich durch grosse Hartnäckigkeit auszeichneten (*B. v. Langenbeck*). Indess erklärt es sich leicht, wenn man bedenkt, dass die Arbeiter das fertige, trockene Paraffin sowie die Paraffinkerzen, die ebenfalls in diesen Fabriken fabricirt werden, eben nur mit der durch dicke Epidermis geschützten Palmarfläche von Hand und Fingern in Berührung bringen. Diese Körperpartien aber fand ich in allen Fällen, auch der intensivsten und ausgebreitetsten Erkrankung stets frei. Hingegen boten fast alle Arbeiter Störungen an den Hautdecken dar, welche mit den flüssigen oder breiweichen Producten zu manipuliren hatten und sich mit ihnen fortwährend benetzen; so namentlich die Arbeiter an den Pressen, in den Kellern, wo das rohe noch sehr schmutzige und ölige Paraffin aus den ersten Formen genommen und zerkleinert wird u. s. w. Alle diese Leute ziehen in der Fabrik und für die Arbeit besondere Kleider an, die ganz von den Fabrikationsproducten durchtränkt sind und förmlich starren. Sie helfen sich dann gelegentlich damit, dass sie diese Kleidungsstücke, obschon es ihnen verboten ist, mit den Braunkohlenölen (Photogen, Solaröl etc.) auswaschen!

stehen namentlich an den Extremitäten sowie am Scrotum entweder kleine Epidermisknötchen, minimale, selbst einigermassen spitze Hörnchen von der Grösse eines Stecknadelknopfes und darüber, oder unregelmässige, rundliche, flache, schmutzigbräunliche, seborrhagische Schilder und Krusten. Diese letzteren haben etwa die Form erstarrter Wachstropfen und variiren in ihrer Grösse zwischen einer Linse und einem Silbergroschen. Zuweilen sitzt Schild an Schild, ähnlich wie bei Ichthyose.

Beide Formen, die vielfach in einander übergehen, pflegen sehr fest an der Hautoberfläche zu haften, so dass nach ihrer gewaltsamen Entfernung die blutende Cutis zu Tage liegt, an der man, in schweren Fällen, neben den dilatirten Ausführungsgängen der Talgdrüsen bereits eine fein-warzige Hyperplasie der Hautpapillen constatirt.

Sehr allgemein, oder in allen Fällen, fanden sich dann weiter bei den betreffenden Arbeitern rothe, flache, bald mehr psoriasis-, bald mehr acneartige Flecken, Papeln oder selbst Beulen. In ihren leichtesten Formen wie ein syphilitisches Exanthem aussehend, erinnern sie in ihren schwersten fast an Erythema nodosum. Bei Leuten, die frisch von der Arbeit kamen, oder die ich in der Fabrik selbst untersuchte, fand ich diese Hautinfiltrationen oft hochroth, glänzend, bei Druck schmerzhaft und waren dieselben an der Spitze etwas wund, so dass sie nässten. Hatten sich die Leute jedoch nur einige Tage hindurch dem Contact der reizenden Stoffe entzogen, so blassten die Stellen rasch etwas ab und wurden trocken, indem sie sich an ihrer Spitze entweder mit abschilfernder Epidermis oder mit dickeren Krusten und Borken bedeckten. Oft sassen diese Eruptionen so dicht namentlich an den Armen und an der Streckseite der Unterextremitäten, dass sie stellenweis confluirten. So erinnere ich mich eines jungen Menschen, der den ganzen Tag über damit beschäftigt war ein mit halbflüssigem, durch Beimischung von Theer grauem Paraffin gefülltes Holzgetäss auf einen Tisch auszuschütten, und bei dem die den Tisch berührenden ulnaren Partien der Vorderarme von hochrothen, dicht an einander stehenden kaffeebohnengrossen, zum Theil nässenden Beulen besetzt waren.

Die Grösse dieser Hautinfiltrationen variirte von der eines Hanfkorns bis zu der einer Bohne. Die grösseren sassen besonders auf den Schulterblättern, dem Abdomen, den Oberschenkeln und namentlich am Scrotum. Die besondere Disposition dieses letzteren zu den beschriebenen Affectionen war allen Arbeitern, die ich darnach fragte, bekannt. An keinem Orte soll das Wundwerden und Nässen der Infiltrationen, nach der Angabe der Leute selbst, so häufig sein wie hier. Indess unterschieden sich die Fälle, die ich selbst zu sehen Gelegenheit hatte, sehr leicht von den so häufig am Scrotum vorkommenden syphilitischen Schleimpapeln. Die Infiltration war viel derber, die Farbe hochroth und das Wundsein beschränkte sich nur auf die Spitze der einzelnen Knoten. Will man einen Vergleich anstellen, so würde der mit einem harten, auf der Höhe leicht erodirten Vorhautschanker, wenigstens für einzelne Fälle, ein zutreffenderer sein. Bemerkenswerth ist endlich, dass die schweren und mit starker Reizung verbundenen Formen dieser Hautinfiltrationen fast nur bei Leuten vorkamen, welche fortwährend mit dem ganz- oder halbflüssigen Product manipulirten und sich namentlich auch die Kleider damit imprägnirten, und zwar besonders in den ersten Monaten nach ihrem Eintritt in die Fabrik. Die meisten Arbeiter gewö nen sich mit der Zeit doch so weit an den Contact der fraglichen Stoffe, dass diese letzteren keine so heftige Reizung *)

*) Das Irritationsstadium mag zuweilen zu viel heftigeren entzündlichen Symptomen führen, als ich es hier geschildert. Am gestrigen Tage producirte sich ein erst seit 6 Wochen in einer Paraffinfabrik beschäftigter Arbeiter, wo die Oberschenkel so aussahen, als wenn man sie mit Pockensalbe eingerieben hätte. Sie waren von oben bis unten mit harten und grossen rothen Pusteln besetzt, die überall confluirten, an der Spitze aber stark eiterten. Dazwischen Furunkel und an der hinteren äusseren Seite des Oberschenkels eine derbe phlegmonöse Infiltration. An den Armen indolente mehr knotige Formen. Das ganze Scrotum wund, wie bei manchen Formen des Eczema scroti, und steif infiltrirt. (Zusatz vom 19. Febr. 1874).

der Cutis mehr erzeugen, sondern, statt der ausgesprochen entzündlichen, nur noch chronische hyperplastische Processe veranlassen, von denen sogleich weiter die Rede sein soll. Die Infiltrationen blassen dann ab und stellen mehr psoriasisartige, sich abschilfernde Flecke dar, oder verschwinden ganz, weisse Narben oder braunpigmentirte Stellen zurücklassend, und die Haut wird inzwischen in der oben beschriebenen Weise harsch und schilfrig. Oft findet man dann über den ganzen Körper verstreut schmutzige, rostfarbige Pigmentflecke, zuweilen wie Sommersprossen aussehend, zuweilen auch viel grösser. Wie beträchtlich jedoch die Reizung ist, welche die Producte der trockenen Destillation der Kohle an den Hautdecken hervorrufen kann, wird noch dadurch erwiesen, dass ich in einigen Fällen selbst massenhafte kleine hämorrhagische Heerde in der Cutis fand. —

Ist dieses erste acutere Stadium mehr oder minder überwunden und setzten die betreffenden Individuen ihre Arbeit in der Fabrik fort, so steigern sich bei hinreichender individueller Disposition und besonders bei mangelhafter Reinlichkeit die oben erwähnten und bisher nur in einer lebhafteren Epidermisbildung und Hauttalgproduction bestehenden hyperplastischen Processe der Hautdecken an einzelnen Stellen bis zur Entwicklung multipler, warziger oder papillärer Bildungen, aus denen dann in einzelnen Fällen zuletzt wirkliche Krebse hervorgehen. Ihre Uebereinstimmung mit den borkigen und warzigen Schildern, wie sie so häufig der Entwicklung der Lippenkrebse vorausgehen, ist eine vollständige: flache, bürstenartige, mit eingetrocknetem Secret bedeckte Schilder von Erbsen- bis Groschengrösse, zeitweilig trocken, zeitweilig auch stärker nässend; oder mehr kugelige mit einem harten, trockenen Grind bedeckte Erhebungen, die nach der gewaltsamen Ablösung des ersteren eine blutende, zerklüftete Oberfläche zeigen. In manchen Fällen häufen sich die steinharten Borken fast zu hornartigen Auswüchsen an. Der Hauptsitz dieser Papillarhyperplasien sind theils die bei der Arbeit entblösst getragenen Vorderarme, theils besonders wieder das Scrotum, an dem namentlich die stärker nässenden und dann auch stinkenden Formen vorkommen. Bei einem älteren Arbeiter zählte ich allein fünfzehn grössere derartige mit dicken Borken besetzte, harte, warzenartige Körper an den dunkelbraunfleckigen, rissigen Vorderarmen und drei am Scrotum, während an verschiedenen Stellen des Stamms einzelne seborrhagische Schilder sich bereits stärker über das Hautniveau emporhoben und nach ihrer Ablösung den feinwarzigen Zustand des Papillarkörpers erkennen liessen.

Das Bild dieser warzigen Wucherungen entspricht demnach vollständig der Verruca cancrosa der Alten, und so kann es denn kaum befremden, dass sich aus ihnen, wenn die gleichen Schädlichkeiten immer wieder auf's Neue einwirken, mit der Zeit wirkliche Hautkrebse (Hornkrebse) entwickeln. Das Merkwürdige ist nur, dass die Disposition zum »Krebsigwerden« ganz besonders dem Scrotum eigenthümlich zu sein scheint. Drei, sämmtlich in diesem Jahre von mir beobachteten Fällen von Carcinom des Scrotums kann ich nur einen einzigen, nicht ganz sicheren Fall eines aus einer solchen Theerwarze entstandenen Carcinoms des oberen Augenlides entgegenstellen

Die drei Fälle, in denen ich aus den beschriebenen warzigen Bildungen entstandene Hautkrebse am Scrotum sah, sind folgende:

1. Schwere Erkrankung der gesammten Hautdecken; multiple Theerwarzen, Krebs des Scrotums und des Damms, Wegnahme des Hodensacks, beider Hoden und des Damms. Heilung. Friedrich Heinicke, 56 Jahr, aus Naumburg, aufgen. 11. Jan. 73, entl. 29. Jan. 73, ist einer der ersten, bereits am längsten, nämlich 11 Jahr, in verschiedenen Theer- und Paraffinfabriken beschäftigten Arbeiter, ein harter, sorgloser Mensch, der nichts für seine Körperpflege thut und wenig reinlich ist, so dass sich bei ihm die ausgebreitetsten und schwersten Hautveränderungen entwickelt haben. Die Haut ist vollständig pergamentartig, bei Bewegungen der Theile oder Verschiebung mit dem Finger sich in Falten legend, rissig und abschilfernd. Acne punctata picea

über den ganzen Körper mit Ausnahme der Volae manus und der dorsalen Flächen der zweiten und dritten Fingerphalangen. Ausserdem finden sich bei ihm, ebenfalls über den ganzen Körper verstreut: rostfarbene, sommersprossenartige, zum Theil confluirende Pigmentflecke, ein allgemeines blassrothes, abschilferndes, psoriasisartiges Exanthem, acneartige oder mehr papulöse an der Spitze leicht excoriirte Eruptionen, seborrhagische Platten und Krusten; endlich warzenartige Bildungen, die namentlich an den bei der Arbeit entblösst getragenen Armen sitzen. Einzelne von ihnen — es sind deren an den Armen etwa zwanzig, meist jedoch nur von stark Erbsengrösse, — haben einen ziemlich verdächtigen Charakter und sind mit dicken Krusten besetzt.

Die beiweitem schwersten Veränderungen bietet jedoch das Scrotum dar. Nach Angabe des Patienten war dasselbe, seit er überhaupt in der Fabrik arbeitet, stets der Sitz leichterer, mehr acneartiger, stark juckender, zuweilen auch nässender Eruptionen, aus denen sich im Verlauf der letzten drei bis vier Jahre, multiple, hie und da confluirende, warzige Wucherungen erhoben Diese Wucherungen waren anfangs hart und hornig, fingen jedoch später an sehr stark zu nässen und einen penetranten Geruch zu verbreiten. Während einzelne dieser Warzen von selbst wieder verschwanden, andere vom Patienten abgebunden und selbst abgeschnitten wurden, entstanden neben ihnen neue. Eine erhebliche Verschlimmerung trat erst vor $1^1/_2$ Jahren ein, indem sich eine am unteren hinteren Umfange des Scrotums befindliche flache, nässende Warze, allmählich in ein tiefgreifendes Geschwür verwandelte. Heftige Blutungen, reichliche stinkende Secretion und zunehmende Schmerzen veranlassten den Kranken endlich ernstliche Hülfe in Anspruch zu nehmen.

Bei seiner Aufnahme sind die unteren und hinteren Partien des Scrotums, sowie der Damm bis dicht an den Anus von einem tiefen Geschwür eingenommen, in dessen Grunde die beiden entblössten Hoden liegen, die bereits in den destruirenden Process hineingezogen zu werden beginnen. Der Habitus des Geschwürs ist im ausgesprochensten Maasse der eines durch einen tiefgreifenden Epithelialkrebs bedingten. Die Ränder desselben sind manschettenartig umgeworfen und dabei höckrig, der Grund des Geschwürs ebenfalls feinhöckrig. Bei seitlichem Druck lassen sich aus der Geschwürsfläche, die stellenweis gelbpunktirt aussieht, die bekannten comedonenartigen Pfröpfe herausdrücken, und zeigen dieselben unter dem Mikroskop massenhafte Hornkugeln und grosse Hornzapfen. Auch aus der Oberfläche der, soweit als die Tunica vaginalis reicht, blossgelegten Hoden, dringen derartige Pfröpfe hervor.

Fast der ganze nicht durch das carcinomatöse Geschwür zerstörte Rest des Hodensackes, ist theils mit grappenweis bei einanderstehenden und vielfach aneinanderstossenden warzigen, zum Theil ulcerirten Wucherungen, theils mit dicken aus Hauttalg und Epidermiszellen bestehenden Borken besetzt. Am Praeputium penis befindet sich eine exquisite, bürstenartige, hornige Theerwarze von der Grösse einer Bohne. (Siehe die Abbildung auf Taf. XIV, Fig. 1).

Patient ging bereitwillig auf den Vorschlag der beiderseitigen Castration und Wegnahme des ganzen Scrotum's ein. Auch die Weichtheile des Damms wurden bis dicht auf die Urethra und hart an den Anus entfernt, der grosse Defect durch Nähte grösstentheils geschlossen; die Warze am Penis mit der Scheere abgeschnitten. (13. Jan. 73).

Unter Anwendung des Lister'schen Verbandes — von dem ich jedoch ausdrücklich hervorhebe, dass er an dieser Körpergegend durchaus keine sicheren Erfolge giebt, weil ja der Anus freigelassen werden muss, — erfolgte die Heilung in der beispiellos kurzen Zeit von 16 Tagen. Die Catgutligaturen der unterbundenen Gefässe heilten ein oder wurden resorbirt. Das Wundfieber hielt nur sechs Tage an und erhob sich nur an zwei Abenden bis zur Höhe von 38,6 Graden.

Die von Herrn *Carl Friedländer* vorgenommene histiologische Untersuchung ergab einen typischen Hornkrebs, der an den Hoden stellenweis eben die Albuginea durchbrochen hatte und mit seinen Zellzapfen in das Parenchym der Testikel einzudringen begann.

Am 29. October 1873 konnte ich den Kranken noch einmal in der Klinik vorstellen. Die Heilung ist dauernd geblieben, die Narbe weich und ohne Spur eines Recidivs. Die Lymphdrüsen der beiden Inguinalgegenden, von denen ich oben vergessen habe zu sagen, dass sie sich nur in dem Zustande einer sehr begreiflichen, leichten Induration befanden, sind unverändert, und ist das Allgemeinbefinden des Kranken ein vortreffliches. Gleichwohl ist er, trotz allen Abrathens, sofort wieder an die alte Arbeit gegangen, und so bestehen denn die oben erwähnten Zustände an den Hautdecken des übrigen Körpers in unverändertem Maasse fort. —

2. Theererkrankung der Hautdecken niederen Grades; multiple Scrotal-Carcinome. Wegnahme von mehr als der Hälfte des Scrotums. Heilung. Hermann Kötteritsch, aus Teuchern, 49 Jahr, aufgen. 22. Octbr. 73, entl. 20. Novbr. 73, ist ebenfalls bereits seit elf Jahren in Theer- und Paraffinfabriken als Arbeiter beschäftigt, und zwar hat derselbe mit dem flüssigen Theer, dem ersten Product der Fabrikation, zu thun. Er bedient sich während der Arbeit besonderer Kleider, die stark mit Theer imprägnirt sind, hat jedoch im Allgemeinen wenig an den

charakteristischen Hautaffectionen zu leiden gehabt. Gleichwohl ist die Haut des Körpers und besonders an den Extremitäten trocken und dabei eigenthümlich glänzend, und dicht mit braunen Pigmentflecken besetzt, zwischen denen hie und da punktförmige Hauthämorrhagien sich finden. Die Epidermis, wiederum besonders an den Extremitäten, stark verdickt und an einer grossen Zahl von Stellen zu kleinen bis stecknadelknopfgrossen Knötchen angehäuft. Die kleineren dieser Knötchen lassen sich mit einiger Gewalt ablösen, sodass die unveränderte Haut zum Vorschein kommt; unter den grösseren jedoch findet sich bereits eine feine warzige Hyperplasie der Hautpapillen. Am Rande des rechten obern Augenlides ein erbsengrosser, flacher, warziger, mit Borken bedeckter Knoten, der nicht durch die Dicke der Cutis hindurchgreift.

Die schwersten Veränderungen zeigt das Scrotum, das dichtgedrängt mit stecknadelkopf bis mohnkorngrossen Milien*) besetzt, und schmutzig-fleckig dunkelbraun pigmentirt ist; und zwar finden sich an ihm drei getrennte ulcerirende Knoten, von denen mindestens zwei bereits als Carcinome angesprochen werden müssen.

Was die Entstehungsweise dieser letzteren anbelangt, so giebt Patient, der jedoch offenbar sich sehr wenig um seine Leiden bekümmert hat, an, dass sich zuerst vor zwei Jahren an der rechten Seite des Scrotums eine flache, harte Warze von der Grösse der Endphalanx eines Männerdaumens gebildet habe. Nach kurzem Bestand habe sich aus dieser Warze ein nässendes Geschwür gebildet, welches mit der Zeit von selbst wieder verheilt sei. Wirklich findet sich auch an der vom Kranken bezeichneten Stelle des Hodensackes jetzt noch eine längsovale, zweigroschenstückgrosse Narbe, die, ähnlich wie die Narben mancher verheilter scrophulöser Geschwüre (namentlich am Halse), eigenthümlich zerrissen aussieht, und an ihrem Rande von einem Kranze unregelmässiger, kleiner Hautzipfelchen umgeben ist. Die drei jetzt noch vorhandenen Knoten am Scrotum sollen erst seit Ostern dieses Jahres entstanden und in der letzten Zeit lebhafter gewachsen sein.

Die genauere Inspection des Scrotum ergiebt folgendes: Auf der Mitte der vordern Fläche der linken Scrotalhälfte ein flacher, leicht pilzförmiger, an seiner Oberfläche ulcerirter und höckriger, theils nässender, theils mit harten Borken besetzter Knoten, der sich in jeder Beziehung wie ein grosser ulcerirter Lippenkrebs ausnimmt. Die ulcerirte Oberfläche erscheint da, wo sie freiliegt, wie im vorigen Falle, fein gelb getüpfelt. Bei einer Länge von $^5/_4$ und einer Breite von $^3/_4$ Zoll erhebt er sich an verschiedenen Stellen bis zu einem halben Zoll und mehr über das Niveau der Haut. Auf der rechten Seite des Scrotum, nur etwas tiefer sitzend, ein nur wenig kleinerer und etwas flacherer Knoten. Ein dritter, nur stark erbsengrosser findet sich etwa einen kleinen Finger breit unter dem ersten. Er ist mehr kuglig, auf der Oberfläche mit einem harten, fast hornartigen Grind bedeckt, im übrigen von gleicher Beschaffenheit wie die beiden anderen. (Siehe die Abbildung Taf. XIV, Fig. 2). Die Consistenz der Knoten ist eine ziemlich beträchtliche; gegen die unter ihnen liegenden Hoden lassen sie sich sehr leicht verschieben, doch fühlt man bei Umgreifung der beiden Hauptknoten sehr deutlich, dass die Neubildung bereits durch die Cutis hindurch in das subcutane Gewebe hineingegriffen hat. Auch die Unterfläche der Knoten fühlt sich keineswegs glatt und eben an.

Ausser den bereits erwähnten Milien finden sich am Scrotum besonders zahlreich jene, auch am übrigen Körper vorhandenen, kleinen knotenförmigen Epidermisanhäufungen, sowie hie und da kleine ganz fein warzige, fast schwarz pigmentirte Hautpartien. Ein paar grössere derartige Stellen sitzen auf der vorderen Fläche des Penis.

Bei der Multiplicität der Knoten schien es am räthlichsten, die ganzen vorderen und untern Zweidrittel des Scrotums wegzunehmen. Dass der Hodensack sehr grosse Substanzverluste gut verträgt ist bekannt, und hat ja früher sogar zu der Annahme geführt, dass derselbe einer eigentlichen Regeneration fähig sei. Die Operation wird am 28. October ausgeführt und zwar der Schlaffheit der Scrotalhaut halber mit der Cooper'schen Scheere. Ein im ausgespannten Zustande ziemlich männerhandgrosses Stück wird weggenommen, und die seitlich und hinten stehengebliebenen Reste des Scrotum über die prolabirten Hoden durch eine grosse Zahl von Nähten herübergezogen. Drainröhren. Lister'scher Verband. —

Trotz der sehr erheblichen Spannung der Scrotalhaut erfolgt an so vielen Stellen eine prima intentio der Wundränder, und treten namentlich auch so ergiebige Flächenverklebungen in der Tiefe ein, dass die Hoden im weiteren Verlauf nicht prolabiren. Eine klaffende Stelle dicht unter dem Penis gelangt bald zu guter Granulation. Die Heilung wird nur einmal durch eine leichte Senkung verzögert, welche eine Gegenöffnung am untern Umfange der neuen Scrotaldecke erfordert. Im Ganzen nur fünftägiges

*) Grössere Milien scheinen am Scrotum von Theer- und Paraffinarbeitern seltner vorzukommen als man erwarten könnte. Ich habe sie nur noch in einem weiteren Falle angetroffen, nämlich bei einem Arbeiter (Schröder), den ich bei Gelegenheit eines Besuches der grossen Riebeck'schen Fabriken besichtigte. Das Scrotum war hier von sehr zahlreichen linsen- bis erbsengrossen derartigen Bildungen besetzt, zeigte daneben aber auch noch viele kleine Warzen und flache, borkige Auflagerungen.

Wundfieber. Lister'scher Verband bis zum 17. November. Am 20. November wird Patient mit gut gebildetem, wenn auch noch straffem Scrotum, und einem oberflächlichen, kaum achtgroschenstückgrossen, granulirenden Defect entlassen. —

Die anatomische Untersuchung des in Alcohol erhärteten Präparates wurde von Herrn Prof. *Ackermann* gütigst übernommen. Ich lasse den mir von ihm zugegangenen Bericht fast wörtlich folgen:

»Die an dem mir übersandten Stücke Scrotalhaut sitzenden Geschwülste zeigen den Bau des Hornkrebses in sehr exquisiter Weise. Grosse, in den verschiedensten Richtungen durcheinandergeschobene Krebskörper bestehen aus ziemlich regelmässig gebildeten Pflasterepithelien. Hier und da in grösseren Heerden Stachelzellen; sehr zahlreiche und zum Theil sehr grosse Hornkugeln. Gegen den an der Basis der Geschwülste in Form eines schmalen Saumes noch erhaltenen Rest der Cutis setzt sich die Geschwulstmasse sehr unregelmässig ab, dergestalt, dass sie in theils breiteren, theils schmäleren Zügen in das Gewebe der Lederhaut übergreift. Ebenso ist die Grenze der Epidermis gegen das Corium, an dem Uebergange der Geschwülst in die gesunde Umgebung eine sehr unregelmässige. Lange Epidermiszapfen, die an ihrem unteren Ende oft keulenförmig anschwellen und zum Theil Hornkörper enthalten, dringen an vielen Stellen von der Epidermis tief in die Cutis hinein. (Siehe den Holzschnitt auf der nächsten Seite).

Die dunkle, fleckige Färbung der Scrotalhaut beruht zum Theil auf einer vermehrten, jedoch höchst ungleichmässigen Pigmentirung des Rete Malpighi. (Sie lässt sich vielfach auch noch an den von ihr ausgegangenen, tief in die Cutis vorgeschobenen Zellzapfen erkennen, die offenbar schon als Krebskörper aufzufassen sind*). Ausserdem finden sich aber auch in der Lederhaut selbst, und namentlich in der Nachbarschaft der kleinen Arterien, zerstreute oder in Haufen liegende, bräunlich pigmentirte Zellen von theils runder, theils unregelmässiger Form. Das Corium zeigt ausserdem an der erwähnten Stelle eine Infiltration mit kleinen lymphoiden Elementen, die sich besonders in der Umgebung der Epidermiszapfen dicht anhäufen.

Was die miliumartigen Bildungen anbelangt, die über die Scrotalhaut so dicht ausgesäet sind, dass dieselbe dadurch fast gleichmässig höckerig wird, so tragen die kleinsten von ihnen noch ein Haar, während die grösseren, wenigstens zum Theil, eine centrale Vertiefung darbieten. Ist es schon aus diesem Grunde wahrscheinlich, dass es sich um veränderte Haarbälge handelt, so ergiebt die weitere Untersuchung, dass der Inhalt sich nach ihrer Eröffnung als eine kuglige Masse leicht in toto herausheben lässt, und dass derselbe aus einem Convolut unregelmässig zusammengeballter oder undeutlich geschichteter, abgeplatteter, homogener und glänzender Elemente besteht, welche den Zellen der inneren Wurzelscheide der Haare entsprechen, während die Wand der nun zurückbleibenden kleinen Tasche sich als die erweiterte äussere Wurzelscheide darstellt. Bei der Untersuchung in situ grenzen sich die Miliumkugeln sehr scharf von der sie umhüllenden äussern Wurzelscheide ab, die zwar bald mehr, bald minder verdickt erscheint, jedoch nirgends Fortsätze in das Nachbargewebe hineinschickt, die etwa als Beginn der Carcinomwucherung aufgefasst werden können. Dagegen ist an vielen Stellen an der ziemlich glatten und relativ unveränderten Haut des Scrotums, und in grosser Entfernung von den carcinomatösen Knoten, zwischen den Milien die Grenze zwischen Epidermis und Cutis schon sehr unregelmässig geworden. Längere konische Epidermiszapfen schieben sich in die Cutis hinein; die Epidermis, mit Einschluss der Hornschicht, ist in kleineren Heerden stark verdickt; die interpapillären Einsenkungen sind in jeder Richtung vergrössert und von unregelmässiger Form, und das Corium zeigt entsprechend dem Umfange derartiger Stellen eine dichte kleinzellige Infiltration.«

*) Zusatz des Verfassers.

Herr *Ackermann* hatte die Güte, mir eine Anzahl mikroskopischer Präparate vorzulegen, von denen ich das eine abgebildet habe. Der Schnitt ist vom äussersten Rande des grössten Knotens, oder vielmehr von der dicht an ihn stossenden Scrotalhaut genommen, und zeigt die Entwickelung des Tumors in directem Zusammenhange mit der verdickten Epidermis.

Fig. 20.

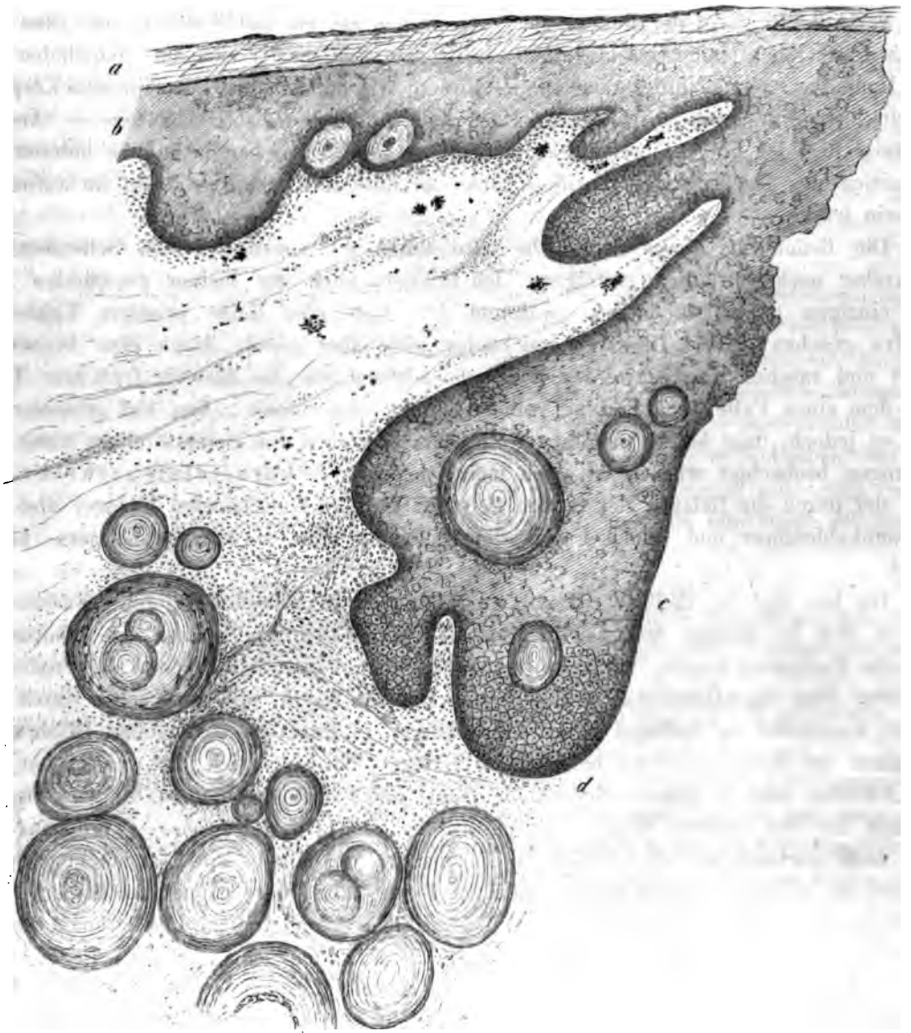

a Hornlage. *b* Rete Malpighi, gegen das Gewebe der Cutis hin dunkler pigmentirt. *c* in die Cutis eindringender, einige Hornkugeln enthaltender Epidermiszapfen. *d* kleinzellige Infiltration. *e* Gruppe kleinster Milien.

Von besonderem Interesse scheint mir die von Herrn *Ackermann* nachgewiesene Thatsache, dass die Haut des Scrotums, selbst in grosser Entfernung von den carcinomatösen Heerden, an vielen Stellen bereits histiologische Veränderungen darbietet, die nur einer geringen Steigerung

bedürfen, um der Störung alsbald den carcinomatösen Stempel aufzudrücken. Die Multiplicität der Carcinomknoten wird hierdurch sehr leicht erklärt.

3) Die dritte Beobachtung ist leider wenig vollständig. Sie betrifft einen circa 60jährigen Fabrikarbeiter, der am 9. Juni 73 in der Klinik vorgestellt wurde, indess infolge dieses Actes und der ihm vorgeschlagenen Operation eine solche Angst bekam, dass er sich vor Aufnahme eines genauen Journals heimlich entfernte. Ich muss mich daher begnügen, die in den poliklinischen Registern vorfindliche Notiz wörtlich zu reproduciren: »Harte, zerklüftete Hornwarze an der rechten Scrotalhälfte. An der linken, nach dem Damm zu, ein zweithalergrosses, ganz charakteristisches Epithelialcarcinom-Geschwür mit bereits manschettenartig sich umkrämpelnden Rändern. An der Haut des rechten Vorderarms eine Hornwarze wie am Scrotum. Am ganzen Körper braunpigmentirte, trockne, sich abschilfernde Haut und braunrothe Psoriasisflecke.« — Aus meinem Gedächtniss füge ich hinzu, dass die carcinomatöse Wucherung bereits auf die unteren und hinteren Partien des Testikels übergegriffen hatte, so dass die Castration nicht zu vermeiden gewesen sein würde. —

Die Bedeutung dieser drei Fälle wird durch die sonstige grosse Seltenheit primärer Scrotalkrebse noch wesentlich gesteigert. Ich erinnere mich aus meiner gesammten Erfahrung keines einzigen derartigen Falles, während ich doch eine Reihe primärer Epithelialkrebse der Vulva gesehen habe. Dieselben zeichneten sich aber gerade durch eine besondere Bösartigkeit und rasches Ergriffenwerden der Leistendrüsen aus, so dass sie früh zum Tode führten; in dem einen Falle nach Bildung voluminöser Lebercarcinome. Von viel grösserer Wichtigkeit ist es jedoch, dass bereits seit langer Zeit das Entstehen von Scrotalkrebsen unter ähnlichen Bedingungen beobachtet worden ist. Ich meine den sog. Schornsteinfegerkrebs der Engländer, der durch die Reizung des in den Scrotalfalten sich festsetzenden Russes, also eines mit dem Braunkohlentheer und seinen Fabrikationsproducten nahe verwandten Körpers, hervorgerufen wird.

Die hier und da, theils von deutschen, theils von französischen Autoren geäusserte Ansicht, als ob es sich bei diesem Schornsteinfegerkrebs um zufällig am Scrotum von Schornsteinfegern entwickelte Carcinome handle, verliert, wenn man die sehr genauen Arbeiten der englischen Chirurgen über diese eigenthümliche Krankheit studirt, jeden Werth, und wird schon durch die grosse Zahl der, namentlich im Anfange dieses Jahrhunderts, in England gesammelten Erfahrungen, die eben immer nur Schornsteinfeger betreffen, widerlegt. Nachdem sich jetzt gezeigt hat, dass die gleiche Affection auch in unseren Braunkohlentheer- und Paraffinfabriken zur Entwickelung kommt, wird auch der von anderer Seite — so neuerdings noch von *Bardeleben* — erhobene Einwurf: dass es nicht erwiesen sei, ob wirklich die Einwirkung des Russes die Entwickelung des Epithelialkrebses an dieser ungewöhnlichen Stelle zur Folge habe, oder ob nur mechanische, bei dem Schornsteinfegerhandwerke vorkommende und demselben eigenthümliche Insultationen des Scrotums die eigentliche Ursache seien, hinfällig. In der That hatten schon *A. Cooper*, *Earle*, *Paget*, *Curling* u. A. gezeigt, dass bei den Schornsteinfegern aus warzigen Wucherungen entstehende und die gleichen Eigenthümlichkeiten des Verlaufs darbietende Carcinome auch an anderen Körperstellen vorkommen, als an dem, freilich in der grossen Mehrzahl der Fälle erkrankenden und sicherlich eine vorwiegende örtliche Disposition darbietenden Hodensack, nämlich: im Gesicht, am Ohr, auf dem Handrücken, an den Fingern. *Curling*, der in seinem bekannten, vortrefflichen Werke über die Hodenkrankheiten eine sehr gute Beschreibung des Schornsteinfegerkrebses liefert, referirt sogar einen von *Cusak* beobachteten Fall, wo eine Frau das Schornsteinfegergewerbe betrieb und einen »Chimney-sweep-cancer« an der Hand bekam; während *Earle* die Geschichte eines

Gärtners mittheilt, der seine Pflanzen gegen die Gartenschnecken regelmässig mit Russ bestreute und von einem typischen »Russkrebs«, ebenfalls der Hand, befallen wurde.

Die Arbeiten der Engländer über den Schornsteinfegerkrebs scheinen damals, als sie zuerst bekannt wurden, das allgemeine Interesse im höchsten Grade gefesselt zu haben. Doch erlosch es bald, da bestätigende Beobachtungen anderwärts nicht gemacht wurden, auch in England selbst der Schornsteinfegerkrebs zwar keineswegs völlig ausstarb, wie noch Berichte aus den letzten Tagen zeigen, aber doch merklich seltener wurde*). Ich bin daher überzeugt, dass der Mehrzahl der jetzt lebenden jüngeren Aerzte von den Mittheilungen der Engländer nicht sehr viel mehr bekannt ist, als mir selbst vor Durchsicht der bezüglichen Literatur bekannt war — nämlich nur dies, dass Hautkrebse am Scrotum besonders häufig bei Schornsteinfegern gesehen worden sind. Und doch ist die Geschichte dieses Schornsteinfegerkrebses, als eines Beitrages zur Aetiologie der Geschwülste, von hohem Interesse. Möge es daher der Leser gestatten, dass ich in den folgenden Zeilen ein Referat über die älteren englischen Erfahrungen zu geben versuche, um zu zeigen, wie vollständig die Uebereinstimmung zwischen den von *Earle, A. Cooper, Lawrence, Wadd, Stanley, Paget, Curling* u. A. und den von mir gesehenen Fällen ist.

In der That entwickelt sich der Schornsteinfegerkrebs nach der übereinstimmenden Schilderung der eben genannten Autoren aus längere Zeit und oft jahrelang bestehenden platten, papillären Bildungen oder warzigen, mit Borken bedeckten Knoten, die vorwiegend am Scrotum und keineswegs selten multipel vorkommen. Manche dieser Bildungen sind trocken, andere feucht und dann zuweilen stark secernirend. Und während die feuchte Form in einzelnen Fällen grössere, fast blumenkohlartige Gewächse liefert, bedecken sich die trocknen zuweilen mit so starken Epidermisschorfen, dass geradezu hauthornartige Bildungen entstehen. Meistentheils wird von mehreren solchen Warzen, die sich gleichzeitig oder im Verlauf längerer Zeiträume bei einem und demselben Individuum bilden, nur die eine oder die andere carcinomatös, und zwar immer erst dann, wenn sie sich bereits längere Zeit in einem stärkeren Reizungszustande befunden, lebhafter secernirt und geblutet, oder der sie deckende Schorf häufig abgerissen oder abgescheuert wurde. Nicht selten werden jedoch auch hintereinander zwei und selbst mehr Warzen carcinomatös. *Curling* selbst giebt die Abbildung eines Präparates aus dem London Hospital Museum, wo gleichzeitig drei carcinomatöse Knoten, oder wenigstens im Uebergang zum Carcinom befindliche Warzen, getrennt von einander am Scrotum sitzen.

Ueber den allgemeinen Zustand der Hautdecken und das gleichzeitige Vorkommen papulöser oder warziger Bildungen an anderen Körperstellen finden sich bei den englischen Autoren nur sehr dürftige Angaben, und doch genügen wenige Worte *Paget*'s, um auch in dieser Beziehung die völlige Identität nachzuweisen: »Scaly or incrusted small warts — — are very common in chimney sweeps. In many of them, even when they are thoroughly cleaned, the whole skin is dry, harsh and dusky, and before operation for the removal of scrotal cancers in them, it

*) Das Seltenerwerden des Schornsteinfegerkrebses in England beziehe ich auf Aenderungen in der Technik des Gewerbes, grössere Reinlichkeit der betreffenden Leute und ähnliche Dinge. Die Engländer selbst hatten ihrer Zeit die Vermuthung ausgesprochen, dass das auf Grossbritannien beschränkte Vorkommen der Affection dadurch zu erklären sei, dass daselbst mit Steinkohlen gefeuert werde. Seitdem ist die Steinkohle in vielen Städten Deutschlands das ausschliessliche Heizmaterial geworden, und hat man trotzdem nichts davon gehört, dass die Schornsteinfeger von Scrotalkrebsen befallen würden. Wahrscheinlich liegt die Ursache dieser Erscheinung ebenfalls in der verschiedenen Art der Ausübung des Metiers, der Haltung der Leute u. dergl. Andere englische Autoren haben an Racedifferenzen gedacht, was mir wenig plausibel erscheint. — Ueber den Einfluss der Körperpflege u. s. w. auf die Hauterkrankungen unserer Theer- und Paraffinarbeiter siehe noch einige Bemerkungen am Schluss dieses Artikels.

is a common question whether one or more warts or scaly patches near the chief disease should be removed whit it. No are such warts confined to the scrotum. They may exist on every part of the trunk and limbs, and I have seen sweeps so thick-set with them, that a hundred or more have been counted.« Ebenso erwähnt z B. *Humphry* eines Falles von Schornsteinfegerkrebs am Scrotum, wo die ganze Körperoberfläche und besonders die innere Seite der Oberschenkel bedeckt war: »with small soft cutaneous tubercles, evidently quite of simple character.« (*Holmes*, A system of surgery IV, p. 621.)

Tritt die carcinomatöse Degeneration der Warzen ein, so bilden sich tiefgreifende Geschwüre, welche mit der Zeit vollständig die Charaktere der schwersten Formen des Epithelialkrebses gewinnen, jedoch lange Zeit den nur localzerstörenden Charakter festhalten. Grosse Theile des Hodensackes werden zerstört und namentlich nach hinten hin der Damm ergriffen, die Crura penis blossgelegt. Die Erkrankung der Lymphdrüsen in der Weiche bleibt auffallend lange aus, und allen sonstigen Erfahrungen entgegen sind die trotzdem oft nachweisbaren Schwellungen derselben nur irritativen, nicht heteroplastischen Charakters, sodass sie nach der Extirpation des Carcinoms meist vollständig wieder zurückgehen. Diese Operation selbst hat oft bleibende, oder wenigstens jahrelange Heilungen zur Folge, oder, wenn der Kranke sein Metier fortsetzt, so treten die Recidive doch nicht immer in der Narbe auf, wie es ja sonst die Regel ist, sondern in mehr oder minder grosser Entfernung von derselben, wennschon fast immer am Scrotum. Offenbar handelt es sich also in diesen Fällen um neue Erkrankungen. *Paget* exstirpirte einem Schornsteinfeger ein typisches Carcinom vom Nacken. Ein Jahr darauf kehrte er mit einer carcinomatös gewordenen Warze am Scrotum wieder.

Trotz alledem ist an der Bedeutung, resp. der carcinomatösen Natur der späteren Knoten und Geschwüre, wie man aus den Beschreibungen der Engländer zu entnehmen hat, nicht im geringsten zu zweifeln. Auch wird von ihnen selbst der vorausgehende warzige Zustand, die Russwarze (soot wart), von dem darauf folgenden, in die Tiefe gehenden, bis auf die Hoden greifenden und dieselben zerstörenden eigentlichen Krebs (chimney-sweep cancer) scharf getrennt. Ebenso ist der Verlauf, wenn das Uebel sich selbst überlassen bleibt, zuletzt der aller Carcinome: die Lymphdrüsen in den Weichen infiltriren sich zu grossen, harten Klumpen, brechen auf und bilden umsichfressende Geschwüre von manifest carcinomatösem Habitus. Die grossen Gefässe werden arrodirt und tödtliche Blutungen erfolgen; oder die Affection breitet sich längs des Samenstranges nach der Leibeshöhle zu aus. Charakteristisch bleibt jedoch, dass es meist sehr viel länger dauert ehe die Infection der Lymphdrüsen erfolgt, als es bei Hautkrebsen sonst der Fall zu sein pflegt. So behandelte *Curling* einen Schornsteinfegergesellen, bei dem im Verlauf von 22 Jahren fünf Excisionen am Scrotum nothwendig wurden. Erst nach der fünften erkrankten die Leistendrüsen und Patient ging zu Grunde; und *Stanley* beschrieb einen Fall, wo innerhalb eines Zeitraums von 19 Jahren dreimal am Hodensack operirt wurde; dann erst schwollen die Lymphdrüsen auf beiden Seiten an und *Stanley* exstirpirte sie, so dass Patient wenigstens zeitweilig wieder geheilt wurde. Wie lange die Heilung anhielt, ist nicht gesagt. — —

So überflüssig es erscheint nach dieser Schilderung die völlige Identität der Russkrebse einerseits und der Theer- und Paraffinkrebse andererseits noch durch Nebeneinanderstellung der wesentlichsten Punkte besonders nachzuweisen, so muss ich doch hervorheben, dass selbst der von den englischen Chirurgen übereinstimmend hervorgehobene Lieblingssitz der Erkrankung an dem untersten Abschnitte des Hodensackes mit Tendenz zur Ausbreitung nach der hinteren Fläche und dem Damm für zwei unserer drei Beobachtungen zutrifft, sowie, dass trotz der geringen Zahl und

der kurzen Beobachtungszeit der von mir gesehenen Fälle, schon eine gewisse Benignität des Uebels sich nicht verkennen lässt. —

Die Producte der trockenen Destillation der Braunkohle, welche in unseren Paraffinfabriken verarbeitet werden, wirken offenbar sehr viel reizender als der Kaminruss. Von einer so heftigen Irritation der Haut, wie sie sich in den eingangs beschriebenen hochrothen, schmerzhaften, zuweilen selbst confluirenden Papeln und Beulen bezeugt, ist bei den englischen Beobachtern nirgends die Rede. Es kann dies bei der flüssigen oder breiigen Natur der Fabricationsproducte nicht befremden. So ist denn auch in unseren Fällen der Uebergang zum Carcinom sehr viel früher erfolgt, als es bei den Schornsteinfegern gemeinhin der Fall ist. In England beginnen die Schornsteinfeger ihre Profession schon mit dem siebenten Jahre, und nach 40, 50 Jahren continuirlicher Einwirkung des Russes entsteht aus den erst spät aufgetretenen hyperplastischen Warzen zuletzt der Krebs. Unsere ganze Industrie ist nicht viel über zehn Jahre alt, und die meisten Arbeiter sind in den Fabriken erst seit wenigen Jahren beschäftigt.

Man könnte daher wohl für den gesammten Industriezweig besorgt werden, und fragen, wohin er zuletzt führen solle, wenn sich nicht mit Sicherheit herausstellte, dass Reinlichkeit und Hautcultur, besonders regelmässige Waschungen, die Entstehung der schweren Formen fast immer zu verhüten im Stande sind und die erfolgten Eruptionen bis auf leichte Residuen beseitigen. Die Arbeiter selbst, unter denen sich hinsichtlich dieser Dinge bereits eine ziemlich ausgebreitete praktische Erfahrung entwickelt hat, hoben dies selbst auf das Entschiedenste hervor und bezeichneten mir gegenüber mehrere ihrer Kameraden, die besonders stark an der »Theerkrätze« litten, mit wenig schmeichelhaften Namen. Es hat daher auch der grösste unserer Industriellen, mit dem ich über die bezügliche Frage eine eingehende Besprechung hatte, sofort Einrichtungen für allgemeine warme Bäder getroffen. Die Fabrikarbeiter selbst scheinen sich wegen der nicht malignen Formen kaum an Aerzte zu wenden, vielmehr die Sache als zum Metier gehörig zu betrachten. Neben allgemeinen Waschungen, auf die sie den Hauptwerth legen, haben sie ein besonderes Zutrauen zur Zinksalbe. Warzige Wucherungen binden sie sich, wie sie mir mittheilten, selbst öfters ab. Ich habe bei den ganz chronischen mit allgemeiner Verdickung der Epidermis verbundenen Formen ihnen auch den Gebrauch alkalischer Waschwässer empfohlen.

Carcinome des Penis.

Drei Fälle, sämmtlich operirt: zwei bereits mit Krebs der Leistendrüsen combinirt, der ebenfalls exstirpirt wird. Ein Kranker an den Folgen der Operation gestorben; zwei geheilt. Von diesen auch bereits der eine seitdem an Recidiv und inneren Carcinomen gestorben.

1. Gottlieb Unger, 61 Jahr alt. Amputation des Penis und eines $1^1/_2$ faustegrossen Lymphdrüsenpaquetes aus der linken Weiche wegen Carcinom. Excision von $^3/_4$ Zoll der Vena cruralis der Einmündungsstelle der V. profunda entsprechend; Unterbindung der V. profunda. Keine Circulationstörungen; unerwartet günstiger Verlauf. Reconvalescenz. Ende der vierten Woche dreitägiges Erysipel; zurückbleibende phlegmonöse Schwellung am Femur, die sich wieder resorbirt. Neunmaliger Schüttelfrost. Tod. Suppurative Phlebitis der Vena cruralis und Iliaca communis sinistra. Keine metastatischen Abscesse oder Infarcte. — (Siehe die ausführliche Krankengeschichte in dem Abschnitt über accidentelle Wundkrankheiten. Erysipele Beob. 28.)

2. Wilhelm Fornau, 39 Jahr, Schlossermeister aus Ermsleben. Aufgen. 22. April 73. Anfang der Erkrankung vor einem Jahre; jetzt ist die Eichel und der halbe Penis ergriffen; harte, infiltrirte Form. In der linken Weiche ein hühnereigrosser, blaurother, harter Knoten. Amputation des Penis an

der Wurzel. Excision der Leistendrüsengeschwulst mitsammt den Hautdecken. Rasche Heilung. Am 5. Aug. kehrt jedoch Patient bereits mit einem Recidive in der linken Weiche zurück, das ebenfalls wieder etwa hühnereigross ist. Der Penisstumpf gut vernarbt. Es wird eine zweite Exstirpation vorgenommen, bei der die grossen Gefässe blossgelegt werden müssen. Die Haut wird in möglichster Ausdehnung mit exstirpirt. Lister'scher Verband; keine Reaction. Patient kann schon nach acht Tagen wieder entlassen werden.

Das Recidiv erfolgte diesmal noch rascher, d. h. noch ehe die Wunde sich völlig geschlossen; und ist Patient daran, sowie an Geschwulstmassen, die sich im Abdomen entwickelt, am 17. April 74 in seiner Heimath gestorben.

3. Ernst Scheffel. 30 Jahr, aus Pfordten bei Gera, aufgen. 28. Jan. 73, entl. 12. Febr. 73, leidet an einer hochgradigen, angebornen Phimose und hat das gegenwärtige Uebel erst vor zehn Wochen (!) bemerkt. Glans und anstossende Partien der Corpora cavernosa hart carcinomatös infiltrirt; tiefgreifende Ulceration. Amputation von Zweidritteln des sehr grossen Penis. Die mikroskopische Untersuchung ergiebt einen tiefgreifenden Hornkrebs. Leistendrüsen, hart, nur bohnengross, einzeln beweglich, werden nicht für carcinomatös gehalten, sondern auf vielfache Balanitiden bezogen, an denen Patient gelitten, und aus denen sich offenbar zuletzt das Carcinom entwickelt hat. — Rasche Heilung.*)

Sarcoma medullare myxomatosum haemorrhagicum testis.

Fr. Fr., Lieutenant, bemerkte zuerst während des Feldzuges gegen Frankreich, dass der rechte Testikel sich etwas vergrösserte, ohne jedoch Schmerzen in ihm zu empfinden. Seitdem ist derselbe continuirlich gewachsen, besonders seit Februar 73, seit welcher Zeit sich auch heftige Schmerzen einstellten, die anfangs nur intermittirend eintraten und theils im Hoden selbst sassen, theils nach dem Samenstrang und in den Oberschenkel ausstrahlten. Anfangs konnte Patient wenigstens mit einem Suspensorium noch ohne Schmerzen gehen; in den letzten Monaten wurden jedoch die Schmerzen so heftig, dass der Kranke jedes längere Gehen und Stehen vermeiden musste. Das Uebel wurde auffallenderweise von verschiedener Seite für ein syphilitisches gehalten, obschon, wenigstens gegenwärtig, schon Grösse und Form der Hodengeschwulst sofort eine Neubildung im engeren Sinne erkennen lassen.

Denn bei der Aufnahme des Kranken am 12. Sept. 73 ist der rechte Hode fast faustgross, im Ganzen eiförmig, doch an der Oberfläche nicht ganz gleichmässig glatt, sondern ein wenig lappig, und theils weich elastisch, theils pseudofluctuirend, wie bei Medullarsarcom.

Noch wenige Stunden vor der Aufnahme des Kranken hat sich infolge der Weichheit ein Arzt verleiten lassen, mit dem Messer in die Geschwulst einzustechen, obschon, wie erwähnt, für den Sachverständigen die Diagnose völlig klar ist. Es entleerte sich nur Blut.

Wenige Stunden darauf wird die Castration vorgenommen und der Samenstrang im Leistencanal resecirt. Die Geschwulst ist ein theils medulläres, theils myxomatöses Sarcom mit kleinen Cystchen.

Die im Uebrigen rasch und ohne nennenswerthe Reaction erfolgende Heilung (Lister'scher Verband) wurde später dadurch etwas aufgehalten, dass sich einzelne Catgutligaturen unter leichter Abscessbildung ausstiessen, ein, meinen Erfahrungen nach, ungemein seltenes Ereigniss.

Am 12. October wird Patient geheilt entlassen. Kein Recidiv bis October 74.

Die Prognose der medullaren Sarcome und Carcinome des Hodens ist bekanntermassen eine sehr ungünstige. Gewöhnlich erfolgen sehr rasch theils Recidive, die vom resecirten Samenstrange ausgehen, theils metastatische Erkrankungen der inneren Organe. Noch in diesem Sommer (1874) sah ich einen Kranken, an dem die Generalisation bereits zu einer Zeit erfolgt war, wo die Diagnose noch nicht mit Sicherheit festgestellt werden konnte und der rasch entstandene, sehr schmerzhafte Hodentumor nicht den Umfang überschritt, den ich ihn bei Epidydimitis öfters erreichen sah. Doch habe ich auch einige Male nach der Castration dauernde Heilungen erreicht, so dass die Prognose bei früher Operation doch keine ganz verzweifelte ist. Als eine ganz ungewöhnliche Ausnahme muss ich es aber betrachten, dass mir auch einmal bei einem ganz weichen,

*) Nachträglich geht mir durch Herrn Dr. *Hänber* in Gera noch die Nachricht zu, dass auch dieser Patient Mitte August 1874 an offenen Leistendrüsencarcinomen zu Grunde gegangen ist.

bereits kinderkopfgrossen (Durchmesser 6½ und 5½ Zoll) hämorrhagischen Medullarsarcom das Recidiv seit nun drei Jahren ausgeblieben ist. Die Geschwulst war so weich, dass drei verschiedene Aerzte eine Hydrocele diagnosticirt und in die Geschwulst hineingestochen hatten, worauf begreiflicherweise jedesmal nur ein rapideres Wachsthum folgte. In allen Fällen maligner Hodengeschwülste sah ich das Recidiv oder die Erkrankungen innerer Organe so rasch folgen, dass ich diesen Kranken für dauernd geheilt halte, um so mehr, als er zur Zeit der Operation sehr heruntergekommen und abgemagert war, und seitdem blühend und geradezu corpulent geworden ist. (Gutsbesitzer Ebeling, 46 Jahre alt, aus Grossoerner bei Hettstedt, operirt 9. Februar 1872.)

D. Bildungsfehler der männlichen Genitalien.

Drei Fälle von Cryptorchismus, einer bei einem 7jährigen Knaben, 2 bei Männern, und 18 Fälle congenitaler Phimose wurden beobachtet. Die letzteren wurden mit der einfachen Spaltung der Vorhaut, bei Verdickung der letzteren mit der Circumcision behandelt. Sehr angenehm erwies sich für die Kranken nach Operation der Phimose folgender Verband: das Praeputium wird möglichst glatt über die Eichel gebreitet und über das Glied ein Stück protective silk gestülpt, welches dem Orificium urethrae gegenüber ein erbsengrosses Loch hat, so dass das Uriniren nicht behindert ist. Genaue Einwickelung mit carbolisirter Binde. Der Verband wird erst nach einigen Tagen gewechselt. Das lästige Oedem des Praeputiums pflegt hierbei nicht einzutreten und können die Kranken im Nothfall selbst etwas gehen.

Ausserdem kam noch ein Fall von Spermatorrhoe und zwei Fälle von Varicocele zur Beobachtung. Ein operativer Eingriff wurde wegen der letzteren nicht unternommen.

II. Krankheiten der weiblichen Genitalien.

In den klinischen Journalen finden sich nur drei hierher gehörige Fälle notirt: ein congenitaler Tumor der Vulva bei einem Kinde und zwei Ovariotomien, die beide tödtlich abliefen.

Congenitales, sehr festes Alveolarsarcom der Vulva, in den Leistencanal sich erstreckend. Ungewöhnlich zahlreiche und ausgedehnte Naevi crinosi. Minna Lindenhahn, 1 Jahr 3 Wochen alt, aus Trotha, kräftiges Kind gesunder Eltern, wurde mit einem harten, in der linken Vulva liegenden Tumor geboren, der seitdem langsam wuchs.

Bei der Untersuchung des Kindes ist der Tumor mehr als hühnereigross, langgestreckt birnförmig, aus einer rundlichen Abtheilung bestehend, an die sich oben kleinere Knoten anschliessen, die sich in der Richtung des Canalis inguinalis offenbar hart bis an das Peritonaeum fortsetzen; doch fühlt man die Fossa inguinalis frei. Die Geschwulst ist von der Haut der Schamlippe beweglich eingehüllt, von sehr glatter Oberfläche und fest-elastischer Consistenz.

Ausserdem ist der ganze Körper übersät von circa 100 stark pigmentirten Naevis crinosis, von denen die meisten am Stamm sitzen, und welche meist nur die Grösse von Stecknadelknöpfen bis Erbsen haben. Doch finden sich ausserdem einige von Zweigroschenstück- bis Thalergrösse. Besonders aber wird die ganze Kreuz- und Hinterbackengegend von einem einzigen, etwa zwei Männerhände grossen solchen Naevus eingenommen, der nach oben ziemlich genau mit den Cristis oss. il. abschneidet, rechts sich auf die Hinterbacken beschränkt, links jedoch circulär um das ganze obere Viertel des Femur herumgreift und auch die äusseren Genitalien völlig in sich einschliesst. Die Haut ist in dieser ganzen Ausdehnung, wie auch an den verstreuten Naevis, dunkelschwarzbraun, hypertrophisch und mit dunklen Haaren be-

setzt, die über der Mitte des Kreuzbeines ein förmliches Fell bilden und hier, dicht bei einander stehend, eine Länge von einem Zoll erreichen. Die Behaarung der verstreuten Naevi ist eine viel schwächere. Im Bereich der grossen Pigmentirung der Kreuz- und Hinterbackengegend ist die Haut fein runzlig, dabei jedoch weich und erhebt sich hie und da zu einzelnen, stärker entwickelten, flachen Buckeln. Die Grenzen dieses ungeheuren Naevus sind von scharf umschriebenen Bogenlinien begrenzt, etwa wie bei einem Erysipelas marginatum, und fallen nach dem normalen Hautniveau hin steil um 1 bis $1^1/_2$ Linien ab. — In der letzten Zeit ist derselbe vielfach der Sitz von Furunkeln gewesen, von denen sich jetzt noch gegen 20 in den verschiedensten Stadien vorfinden. Der übrige Körper blieb von Furunkelbildung frei, so dass man wohl annehmen darf, dass im Bereich der grossen pigmentirten Hautpartie die normale Entleerung der Talgdrüsen auf Schwierigkeiten stösst.

Fig. 21.

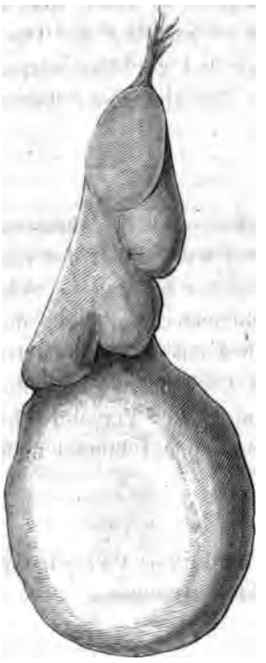

Die Exstirpation des Tumor der Vulva wird unter Spray am 19. Sept. 73 vorgenommen. Die unteren Partien lassen sich relativ leicht auslösen, nach oben muss der Leistencanal gespalten und das stielförmige Ende der Geschwulst vom Peritonaeum abgedrängt werden, was mühsam, unter grosser Vorsicht, doch ohne Eröffnung der Bauchhöhle gelingt. Die exstirpirte Geschwulst hat die Gestalt und Grössenverhältnisse nebenstehender Zeichnung.

Die überschüssigen Hautdecken der Vulva werden mit der Scheere abgetragen. Modificirter Lister'scher Verband. Geringe Reaction: rasche, dauernde Heilung.

Der exstirpirte Tumor ist auf der frischen Schnittfläche von grauröthlicher Farbe, glänzend, homogen, fast lederartig fest, und glaubte ich, dass vielleicht ein Myom oder Myofibrom des Lig. teres vorläge. Doch war dies nach der histiologischen Untersuchung des Herrn Prof. *Steudener*, dessen Mittheilung ich wörtlich folgen lasse, nicht der Fall. »Die im Allgemeinen birnförmig gestaltete Geschwulst grenzt sich ziemlich scharf von dem sie umgebenden lockeren Bindegewebe ab und zeigt auf dem Durchschnitt ein homogenes Aussehen von einzelnen schmalen, glänzend weissen Streifen durchzogen. Die mikroskopische Untersuchung ergiebt einen anscheinend alveolären Bau; d. h. man sieht sehr feine Bindegewebszüge, z. Th. auch wohl collabirte Capillargefässe, ein weitmaschiges Netz bilden, in welchem in eine feinkörnige Substanz runde und ovale, scharf begrenzte Kerne eingelagert sind, 10—30—40 in je einer Masche des Netzes. Eine genaue Abgrenzung der zu den Kernen gehörigen Zellen ist nur undeutlich in Schnitten zu erkennen. Jedoch am Schnittrande und in Zerzupfungspräparaten lassen sich deutlich kurze spindelförmige Zellen als zu den Kernen gehörig erkennen. Die oben erwähnten weissen Streifen erweisen sich als stärkere Bindegewebszüge mit eingelagerten Gefässen.

Der Stiel der Geschwulst zeigt genau dasselbe Verhalten wie der Körper, nur fanden sich einzelne Fettzellen in das Gewebe der Geschwulst eingelagert. Eine im Querschnitt des Stiels fast ringförmig 0,5 Millim. breit makroskopisch scharf hervortretende Stelle erwies sich ebenfalls aus Bindegewebe mit zahlreichen Fettzellen bestehend. Demnach wäre die Geschwulst als alveolares Spindelzellensarcom anzusehen.«

Ovariotomien.

1. Ovariotomie, Tod nach 36 Stunden. Wilhelmine Limmer, 32 Jahr alt, Gastwirthsfrau, sehr heruntergekommen und sehr abgemagert. Fast rein einkammerige Cyste mit gallertigem, nicht tropfbar flüssigem, grüngelbem Inhalt, vom rechten Ovarium ausgegangen. Grösse der Cyste übertrifft die eines Uterus am Ende der Schwangerschaft um ein Erhebliches. Ovariotomie 13. März 73 unter

Spray. Zahlreiche Adhäsionen mit der vorderen Bauchwand und dem Netz. Ligatures perdues von Catgut des breiten und kurzen Stieles in verschiedenen Abtheilungen. Einlegung eines dicken Drainagerohres in den untersten Winkel der im Uebrigen sorgfältig genähten Bauchwunde. Tod an Collaps nach 36 Stunden. Bei der Antopsie: leichte beginnende Peritonitis; in der Bauchhöhle mässiges, leicht hämorrhagisches Transsudat, welches zahlreiche Micrococcen enthält.

2. Ovariotomie. Tod nach 5 Tagen. Frau Henriette Kennecke, 34 Jahr alt, aus Jessnitz. Viermal entbunden, das letzte Mal Oct. 72. Diese letzte Entbindung war eine sehr schwierige, lange andauernde, obschon das Kind normale Lage hatte, und von einer heftigen Peritonitis gefolgt. Acht Wochen nach der Entbindung wurde der Tumor zuerst bemerkt, der jedoch damals schon ziemlich männerkopfgross und sehr hart war. Von jetzt ab nahm das Abdomen rapid an Umfang zu; sehr heftige Kreuzschmerzen, Urinbeschwerden, Kurzathmigkeit und Herzpalpationen traten hinzu; Patientin fieberte zeitweilig. Bei der Aufnahme der Kranken, 13. Dec. 73, zeigt der Leib einen ganz colossalen Umfang, weit über den einer Schwangerschaft hinaus. Der Tumor besteht hauptsächlich aus drei grossen kugligen Massen, von denen je eine die Fossa iliaca dextra und sinistra ausfüllt, die dritte median bis zur Magengegend hinaufsteigt. Der Processus xiphoides ist stark vorgetrieben, das Zwerchfell steht sehr hoch. Beträchtliche Dyspnoe. Die einzelnen kugligen Massen der Geschwulst fühlen sich sehr hart an und ballotiren in ascitischer Flüssigkeit. Von der mittleren Abtheilung derselben hat sich ein zweifaustgrosser Tumor durch den Nabelring gedrängt und bildet eine Nabelhernie. Auch eine Hernia inguinalis ext. sin. hatte sich während des Wachsthums gebildet, enthält jedoch Därme. Die Untersuchung per vaginam zeigt den Uterus frei, nicht mit dem Tumor zusammenhängend, doch stark nach rechts gedrängt.

Ovariotomie 13. Dec. unter Spray. Adhäsionen nur mit dem Netz, aber sehr breit und fest, so dass sie mit dem Messer getrennt werden müssen; Catgutligaturen in grosser Zahl. Die durch den Nabel ausgetretene Geschwulstpartie lässt sich von der Bauchhöhle aus leicht herausziehen. Die Geschwulst ist ein multiloculäres, zum Theil sehr festes Cystoid, das jedoch einige grosse Cysten mit entleerbarer Flüssigkeit enthält, so dass sie dadurch verkleinert werden kann. Der Stiel geht vom linken Ovarium aus, wird in mehrere Abtheilungen zerlegt und mit Catgut abgebunden; einzelne, nach der Durchschneidung sich zeigende, besonders starke Gefässlumina werden noch besonders unterbunden. Naht; Einwicklung des Abdomens mit Watte und Flanellbinden.

Patientin ist am Abend nach der Operation relativ wenig angegriffen, bricht aber sehr viel und das Brechen dauert bis zum Tode fort. Am dritten Tage peritonitische Erscheinungen. Temperatur 39,0 und 39,4. Kein Erguss in der Bauchhöhle nachweisbar. Zunehmender Meteorismus. Am Tage vor dem Tode grosse Euphorie bei kühl werdenden Extremitäten. Am 18. Dec. erfolgt der Tod fast genau 5mal 24 Stunden nach der Operation. Keine Autopsie. —

Register.

A.

Achselhöhle, »Ausräumung« derselben **332**.
Albuminurie **54**, Beob. 30. **163**. **164**. **170**. **190**. **193**. **347**, Beob. 2.
Alveolarkrebs d. Mamma **331**.
Amputationsstümpfe **22**.
Amputation des Oberarms **96**, Beob. 2 u. 3. **97**, Beob. 4. **124**, Beob. 2. **156**. **157**. Beob. 1 lies daselbst über dem Ellenbogen. statt unter,.
Amputation des Unterarmes **97**, Beob. 1. 2. 5. **110**. **156**. **157**. Beob. 2. **252**, Beob. 8
Amputation des Oberschenkels **52**, Beob. 29. **57** Note. **98**, Beob. 1. 2. 4. **102**, Beob. 6. 7. **107**, Beob. 14. **121**, Beob. 1. 2. **190**. **191**. Beob. 1. **246**, Beob. 1. **247**, Beob. 2.
Amputation des Unterschenkels **107**. Beob. 13. **122**, Beob. 3. **204**, Beob. 2.
Amputation des Fusses nach Pirogoff **112**. Beob. 1. **113**. Beob. 6. **136**. **191**, Beob. 1. **192**, Beob. 2. 3. 4. **193**, Beob. 5. 6.
Amputation des Fusses nach Chopart **113**. Beob. 7. **194**, Beob. 7. 8. 9. 10.
Amputation des Fusses nach Syme **194**, Beob. 7.
Amputatio metatarsea **203**, Beob. 1.
Amputation d. Mamma, Technik derselben **329**.
Aneurisma traumaticum d. Arter. tibial. antic. **128**, Beob. 5.
Ankylose des Knies behandelt mit Osteoclase **239**.
Ankylose des Knies behandelt mit Osteotomie **239**.
Antiseptischer Wundverband **3**.
Arsenik bei Lymphomen und d. lymphatischen Form d. Leukämie **301**.
Arterienverletzungen **126**.
Arthritis deformans nach Gelenkfracturen **179**.
Atherom, tiefes, des Halses **302**, Beob. 3.
Ausschabung cariöser Knochen und Gelenke **154**. **187**, Beob. 5. **196**. **198**. **355**, Beob. 1 u. 2.

B.

Bacterien **4** Note. **52**. **57**. **160**. **193**. **345**. Beob. 5. **384**, Beob. 1.
Blasensteine, bimanuelle Untersuchung **365**.
Brustamputation **329**.
Brustkrebs **311**, desgl. beim Manne **319**.

C.

Caput obstipum **337**.
Carcinome, Generalisation **320**.
Carcinome, Heilungen nach der Exstirpation, Recidive etc., siehe Gesicht, Brust, Rectum, Hoden.
Carden'sche Amputation des Oberschenkels **102**, Beob. 6. 7. **121**. Beob. 1.
Catgut **30**.
Cheiloplastik **292**.
Complicirte Fracturen **32**. **94**. **108** Note.
Congestionsabscesse **20**. **192**, Beob. 4. **309**. Beob. 3. **345**, Beob. 1—6, siehe auch kalte Abscesse.

D.

Distorsionen mit Fixation d. Gelenks **132**.
Drainage von subcutanen Blutergüssen **118**.
Drainage der Gelenke **99**. **185**. **257**, Beob. 2.

E.

Ectropium, Beseitigung durch breite Narben mit Hülfe Reverdin'scher Transplantationen **297**.
Elfenbeinstifte bei localer Malacie d. Tibia **148**.
Enterotomie **350**.
Erysipele **41**.
Erysipelatöse Gelenkvereiterungen **52**.
Evidement s. Ausschabung.
Exarticulatio coxae **98**, Beob. 3. **170**. **248**, Beob. 3.
Exarticulatio humeri **96**, Beob. 1.
Exostosen, multiple **240**.
Exostosis subungualis **246**.

Exostose, typische der Tuberos. tibiae 245.
Exstirpatio calcanei 195.
Exstirpatio tali 195.
Extension s. Gewichtsextension.

F.

Fibroma molluscum 259, Beob. 5.
Fibrom, centrales pigmentirtes des Metacarpus 20, Beob. 5.
Fingernägel, Transplantation 111.
Fracturen, inter partum acquirirte 72.
Fracturen, complicirte 32. 94. 108 Note.

G.

Gefässverletzungen 126.
Gelenkkörper, freie und gestielte 183.
Gelenkverjauchung, acute, spontane 158.
Genu valgum rachiticum 229.
Gewichtsextension bei Oberschenkelbrüchen 80, bei Coxitis 165, bei Spondylitis cervicalis 340.

H.

Hasenscharte, Umsäumung der Nasenlöcher 296.
Hüftgelenkscontracturen und Ankylosen 230.
Hüftgelenk, acute spontane Verjauchung 158.
Hydarthros nach immobilisirenden Verbänden 176.
Hygrome der Sehnenscheiden 207.

K.

Kalte Abscesse 20. 201. 202, Beob. 1—4, siehe auch Congestionsabscesse.
Keloid, Form und Lageveränderungen an einem solchen 309.
Kiemengangcyste 302.
Knochenbrüche, inter partum acquirirte 72.
Knochenbrüche, complicirte (offne) 32. 94. 108 Note.
Knochenerweichung, locale 148.
Knochennaht 101, Beob. 2. 104, Beob. 10.
Knochentuberculose 147. 191. 257, nach Traumen 191.
Knochenwachsthum, interstitielles 228.
Knochenwachsthum, Hemmung desselben nach Fractur 91, nach Kniegelenkentzündung 239, bei multiplen Exostosen 241, keine Hemmung bei Eiterung des Epiphysenknorpels 147.
Krebs, Allgemeines 320, Nutzen der Operation 324.

L.

Lähmungen von Nerven bei Fracturen 91, nach dem Brisement forcé des Knies 178, Beob. 1.
Leukämie, Arsenik bei der lymphat. Form 301.
Ligatur grösserer Gefässe 126. 194, Beob. 7. 247, Beob. 2.
Lipom, intraarticuläres, gestieltes 183.
Lister, Wundbehandlung 3.
Lupus, Behandlung desselben 272.
Lupus, anatomische Structur 273.
Luxationen, irreponible des Hüftgelenks; Behandlung derselben mittels Osteoclase oder Osteotomie 230.
Lymphome, Resorption bei Arsenikgebrauch 301.

M.

Mamma, Abnormitäten im Verlauf der Lymphgefässe 324.
Mamma, Amputation 329.
Mamma, Lobuli aberrantes 330.
Medianschnitt 363.
Muskelcontracturen, entzündliche und cicatricielle 218.

N.

Necrotomie 150, nach complicirten Fracturen 90.
Necrose der Knochen, Herausbrechen des Sequesters vor vollendeter Demarkation 108.
Narbenkeloid 309.

O.

Offene Wundbehandlung 5.
Osteoclase bei deform geheilten Fracturen 87.
Osteoclase bei Knochencurvaturen 224.
Osteoclasis subtrochanterica 230.
Osteofibrom, centrales, pigmentirtes des Metacarpus 20, Beob. 5.
Osteomalacie, locale (der Tibia) 148.
Osteomyelitis 35. 144. 161.
Osteotomie 31, Note. 224.
Osteotomia subtrochanterica 230.
Ostitis, tuberculöse, der Schädelknochen 257, Beob. 2.
Ostitis, malacische Form, am Unterkiefer 266.
Ozaena, Behandlung derselben mit dem scharfen Löffel 267.

P.

Pes valgus congenitus 223.
Pottscher Buckel 337.
Prima intentio der Wunden 19. 21.
Progressive Muskelatrophie 206.
Pseudarthrosen 88.
Punction des Kniegelenkes bei traumatischen Blutergüssen 85. 101, Beob. 3. 136.
Pyämie 37. 58. 191, Beob. 1.

R.

Rachitische Curvaturen, Ursache, spontane Streckung: Behandlung mittels Osteotomie und Osteoclase **225**.
Reiskörper der Sehnenscheiden und der Gelenke **206**.
Reiskörper im Kniegelenk **213**.
Reiskörper; analoge Bildungen in den Muskeln **215**.
Resection des Calcaneus **198**, Beob. 1, siehe auch Extirpation desselben.
Resection des Ellenbogengelenks **116**. **124**, Beob. 1.
Resection des Fussgelenkes **54**. Beob. 30. **55**. **104**, Beob. 12. **120**. **190**.
Resection des Handgelenkes **124**, Beob. 2.
Resection des Hüftgelenkes **166**, Beob. 1—8.
Resection des Kniegelenkes **173**, Beob. 1—4.
Resectionen der Knochen in der Continuität: bei Pseudarthrose **88**, bei complic. Fracturen **101**, Beob. 2. **104**, Beob. 10.
Resection des Schultergelenks **153**, Beob. 1 u. 2.
Rhinoplastik **299**.

S.

Sarcome, subungual entstehende **250**, Beob. 7. **252**.
Sarcome, Generalisation **321**.
Sayre's Heftpflasterverband bei Clavicularbrüchen **71**.
Schornsteinfegerkrebs **370**.
Schussfracturen **34**, des Oberschenkels **177**.
Septicämie **61**.
Spina ventosa (Paedarthrocace) **147**.
Spondylitis, Spondylarthrocace **337**.
Statistik der Operationen **8**.
Statistik sämmtlicher vorgekommener Todesfälle **V**.
Stenose der Trachea **305**, Beob. 3.
Subunguale Exostosen **246**.
Subunguale Sarcome **250**, Beob. 7. **252**.
Subcutane Verletzungen **33**.
Supinationsbeschränkung nach Vorderarmbrüchen **88**.
Syphilis, chirurgische Behandlung **62**. siehe auch **149**.
Syphilitische Spondylitis und Myelitis **346**. Beob. 1.

T.

Tetanus **98**, Beob. 2.
Tenotomie der Rückenmuskeln **221**.
Theer- und Paraffinkrebs **370**.
Transcondyläre Amputation des Oberschenkels **102**. Beob. 6 u. 7. **121**. Beob. 1.
Transplantation von Fingernägeln **111**.
Transplantationen nach Reverdin **297**.
Tuberculose der Knochen s. Knochentuberc.

U.

Unterbindungen grosser Gefässe **126**. **194**, Beob. 7. **247**, Beob. 2.

V.

Vena cruralis, Unterbindung; Folgen derselben **51**. **249**, Beob. 4.

W.

Wundemphysem **104**, Beob. 11.

Tafel I.

Tafel I.

Lähmung der die Schulterblätter tragenden Muskeln (progressive Muskelatrophie?), pag. 206.

Fig. 1. Schultern nach vorn und abwärts gesunken, so dass die Weichtheile beiderseits über den Brustwarzen eine sehr charakteristische Falte bilden.

Fig. 2. Durch leichte Unterstützung der Vorderarme ist die Deformität zum Verschwinden gebracht; die Schultergegenden zeigen jetzt das Verhalten wie vor Beginn der Erkrankung.

Fig. 1.

Fig. 2.

Tafel II.

Tafel II.

[illegible] Heilung [illegible]

[illegible] Heilung [illegible]

Fig. [illegible] Vor der Tenotomie und nachfolgenden orthopädischen Behandlung.

Fig. [illegible] Ebenso. Die Probleme ist durch gewaltsame Infection der Wirbelsäule nach links [illegible] [illegible] M. sacrosacralis springt scharf hervor.

Fig. [illegible] Nach der Myotomie und der auf sie folgenden orthopädischen Behandlung photographirt.



Fig. 1.

Fig. 2.

Fig. 3.

Lith. Anst. v. J. G. Bach, Leipzig

Tafel III.

Tafel III.

Fig. 1. Schlussresultat nach einer bei guter Adaption der Sägeflächen und anscheinend mit Synostose verheilten Kniegelenkresection.

Es hat sich nach der Entlassung noch eine totale Luxation der Tibia nach hinten und eine Flexionsstellung im Kniegelenk ausgebildet. Gelenk trotzdem fest und ganz unbeweglich. Patient hinkt stark, geht aber stundenweit ohne Beschwerden. Photographirt zwei Jahre nach der Entlassung. (pag. 175, Beob. 4.)

Fig. 2. Spontanluxation nach Coxitis scarlatinosa; rechtwinklige Contractur des rechten Hüftgelenkes. Osteoclase dicht unter dem grossen Trochanter. Heilung mit relativ guter Stellung des Beines.

Das linke Kniegelenk ist ebenfalls erkrankt und in Flexion fixirt, daher es den Anschein hat, als ob die Verkürzung der rechten Unterextremität durch die untergeschobenen Holztafeln nicht hinreichend ausgeglichen sei. (pag. 236, Beob. 2.)

Fig. 3. Hemmung des Längenwachsthums der rechten Unterextremität infolge eines im ersten Lebensjahre acquirirten, durch den oberen Epiphysenknorpel der rechten Tibia hindurchgehenden Knochenbruches. Prämature Synostose des Fugenknorpels? (pag. 91—93.)

Fig. 1.

Fig 2.

Fig. 3.

Tafel IV.

Tafel IV.

Rachitische Infractionen der Unterschenkel dicht über den Sprunggelenken durch Osteoclase geheilt. (pag. 227.)

Fig. 1. vor der Behandlung,

Fig. 2. unmittelbar nach Herausnahme aus dem Gypsverbande und constatirter Consolidation photographirt. Die noch vorhandene leichte Krümmung des linken Unterschenkels hat sich später infolge des Knochenwachsthums noch vollständig spontan ausgeglichen.

Fig. 1.

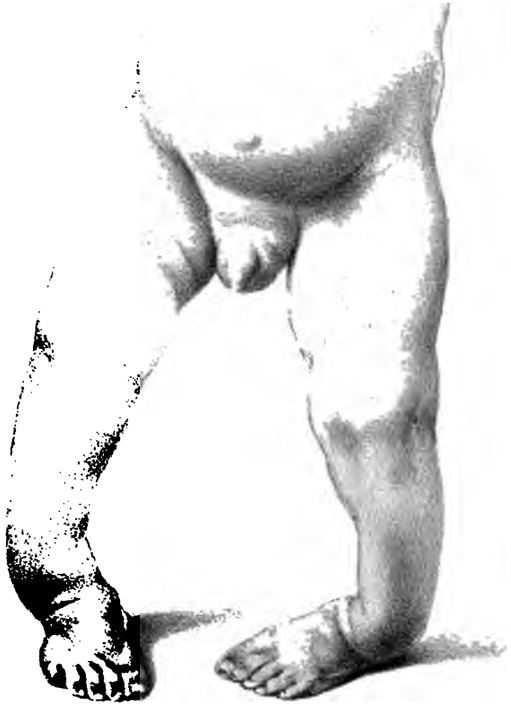

Fig. 2.

Lith Anst v. G. Bach, Leipzig.

Tafel V.

Tafel V.

Rachitische Curvatur des linken Unterschenkels durch Osteotomia cuneiformis beseitigt. pag. 226.)

Fig. 1. vor der Operation,

Fig. 2. zwei Jahre nach der Operation photographirt. Der Knabe ist inzwischen stark gewachsen.

Fig. 1.

Fig. 2

Lith. Anst. v. J. B. Roth, Leipzig

Tafel VI.

Tafel VI.

Rachitische Curvaturen der Unterschenkel durch Osteotomia simplex beseitigt.
(pag. 230.)

Fig. 1. vor der Operation,

Fig. 2. unmittelbar nach der Verheilung photographirt. Auch hier ist, wie ich mich kürzlich durch eine neue Untersuchung des Kindes überzeugt habe, der noch vorhandene leichte Rest der Krümmungen später spontan so gut wie ganz verschwunden.

Fig. 1.

Fig. 2.

Lith. Anst. v. J. G. Bach, Leipzig.

Tafel VII.

Tafel VII.

Veraltete traumatische Hüftgelenksluxation. Osteoclase unter der Trochanterspitze. Heilung in abducirter Stellung des Beins. Deformität ganz behoben. Verkürzung durch Beckensenkung ausgeglichen. pag. 236. Beob. 1.

Fig. 1. vor der Operation,

Fig. 2. und 3. nach beendeter Behandlung photographirt.

Fig. 1.

Fig. 2.

Fig. 3.

Tafel VIII.

Tafel VIII.

Flexions- und Adductionscontractur der rechten Hüfte infolge von Luxatio femoris spontanea nach Osteomyelitis acuta diffusa. Osteotomia cuneiformis subtrochanterica. Heilung. Deformität ganz beseitigt. Verkürzung durch Beckensenkung ausgeglichen. pag. 237 und 35, Beob. 3.

Fig. 1. vor der Osteotomie.

Fig. 2 und 3. nach derselben und nach erfolgter Heilung photographirt.

Fig. 1.

Fig. 2.

Fig. 3.

Tafel IX.

Tafel IX.

Rechtwinklige Ankylose des Hüftgelenks nach Coxitis. Patientin geht seit ihrem vierten Lebensjahre nur an Krücken. Extremität stark im Wachsthum zurückgeblieben. Osteotomia subtrochanterica cuneiformis. Heilung. Deformität ganz. Verkürzung durch Heilung in starker Abduction und dadurch erzeugter Beckensenkung fast ganz ausgeglichen. pag. 239. Note.

Fig. 1 vor der Operation.

Fig. 2 und 3 nach derselben und nach vollendeter Heilung photographirt. Die artificiell erzeugte starke Beckensenkung in Fig. 3 aus dem Stande der Spinae der Darmbeinschaufeln leicht zu erkennen. Sie beträgt mindestens 7 ½ Centimeter.

Fig. 1.

Fig. 2.

Fig. 3.

Lith. Anstalt v. J. B. Bach, Leipzig

Tafel X.

Tafel X.

Hydrops fibrinosus der Sehnenscheiden und Gelenke mit Bildung von Reiskörpern (pag. 206 und folgende.)

Fig. 1. Reiskörper aus einem Zwerchsackhygrom der Fingerflexoren; völlig unorganisirte Bildungen, reine Concremente. aa. freie, mit glatter Oberfläche und von regelmässiger Form. bb. unregelmässige, kuchenförmige der Wand des Sackes adhärente. (pag. 209, Beob. 2.)

Fig. 2. Zu zwei grossen Büscheln aufgefaserte Sehnenenden aus einem grossen reiskörperhaltigen Hygrom der Sehnenscheide des M. extensor digiti medii dextri exstirpirt. aa. freie, bb. der Wand des Sackes adhärente Körper. (pag. 209, Beob. 3.)

Fig. 3. Drei Fäden der in Fig. 2 abgebildeten aufgefaserten Sehne bei Lupenvergrösserung. Umwandlung der Sehnenbündel in regelmässige, mit blattartigen Anhängseln versehene Bildungen durch Incrustation mit Fibrin.

Fig. 4. Ein derartiger Sehnenfaden bei mittlerer Vergrösserung. Axialer Bindegewebsstrang von structurlosen Gerinnungsschichten umhüllt.

Fig. 5. Schnitt durch die inneren Schichten der dicken Wand des hygromatösen Sackes von demselben Falle. Mittlere Vergrösserung. Nach rechts (aussen) hin noch deutliche Bindegewebsstructur; doch sind die Bindegewebszüge auch hier schon von geronnenem Fibrin auseinander geschoben, durchtränkt und in ihrer Zeichnung verwischt. Nach links hin (freie Fläche des Sackes) amorphe Auflagerungen mit Bildung von Höhlen, sowie von adhärenten und freien Körpern. aa. freie Fläche des Sackes, bb. weiter nach aussen gelegene Schichten desselben, c. gestieltes Concrement, welches sich an einer feinen Bindegewebsfaser festgesetzt hat, d. freies, der Sackwand adhärentes Concrement.

Fig. 6. Reiskörper aus dem Kniegelenke. (pag. 213, Beob. 4.)


Fig 6.
Fig 7

Tafel XI.

Tafel XI.

Arthritis deformans des Kniegelenks nach einem mit Dislocation consolidirten Splitterbruche des Condylus internus tibiae. Allgemeine Knorpelhyperplasie der Gelenkflächen noch ohne Blosslegung des Knochens oder Schlifffläche-bildung und ohne jegliche Erscheinungen der Atrophie und Usur.

Fig. 1—3. (pag. 180 und folgende, Beob. 1.

Fig. 1.

Fig. 2.

Fig. 3.

Lith. Anst. v. J. G. Bach Leipzig

Tafel XII.

Tafel XII.

Tafel XII.

Arthritis deformans genu nach einem nicht consolidirten Bruche des Condylus internus tibiae. Späteres Stadium; Bildung von Druckfurchen, Schlifflächen, Gelenkkörpern und monströsen Knochenwucherungen der Gelenkränder.

Fig. 1 und 2. (pag. 182, Beob. 2.)

Fig. 1.

Fig. 2.

Lith. Anst. v. J. G. Bach, Leipzig

Tafel XIII.

Tafel XIII.

Fibroma molluscum multiplex bei gleichzeitiger Elephantiasis mollis der Schädeldecken.

Fig. 1 und 2. (pag. 259 u. 260, Beob. 5.)

Fig. 1.

Fig. 2.

Lith. Anst. v. J.G. Bach, Leipzig.

Tafel XIV.

Tafel XIV.

Theer- und Parafinkrebs (Schornsteinfegerkrebs).

Fig. 1 und 2. (pag. 370 u. folgd.)

Fig. 1.

Fig. 2.

Lith. Anst. v. J. G. Bach, Leipzig

LANE MEDICAL LIBRARY
STANFORD UNIVERSITY
MEDICAL CENTER
STANFORD, CALIF. 94305

LANE MEDICAL LIBRARY

To avoid fine, this book should be returned on or before the date last stamped below.

FEB 7 1963

LANE MEDICAL LIBRARY
STANFORD UNIVERSITY
MEDICAL CENTER
STANFORD, CALIF. 94305

M34 Volkmann,R.v. 1733
. V91 Beiträge zur Chi
1875
NAME
Xg1xx
Preg6
Preg6

Verlag von **Breitkopf und Härtel** in Leipzig.

Centralblatt für Chirurgie

herausgegeben von

Dr. Lesser, Dr. Schede, Dr. Tillmanns.

1875. II. Jahrgang.

Wöchentlich eine Nummer von mindestens einem Bogen gr. 8.

Preis pro Halbjahr 10 Mark.

(Preis für drei Monate des ersten Jahrgangs (1874) 12 Mark.)

Alle Buchhandlungen und Postanstalten nehmen Bestellungen darauf entgegen und stehen allda Pr[illegible] Nummern unentgeltlich zu Diensten.

Leipzig, im März 1875.

Sammlung klinischer Vorträge

in Verbindung mit deutschen Klinikern

herausgegeben von

Richard Volkmann,

Professor in Halle.

Diese Sammlung, an deren Herausgabe sich eine grosse Zahl bedeutender Fachmänner betheil[illegible] bietet der ärztlichen Welt eine Reihe abgerundeter Vorträge über die wichtigsten Gegenstände aus [illegible] Fächern der praktischen Medicin, welche in ihrem Ganzen die Hauptfragen der gesammten Patholo[illegible] erschöpfend behandeln.

Jeder Vortrag kostet einzeln 75 Pf., bei Subscription mit 15 Mark auf 30 hintereinander folgende V[illegible]träge nur 50 Pf.

Bereits erschien die I. und II. Serie (Heft 1—30, 31—60), worüber ausführliche Verzeichni[illegible] zu Diensten stehen, sowie Heft 61—86 (Heft 1—26 der III. Serie).

Alle Buchhandlungen nehmen Subscriptionen **auf die begonnene III. Serie (Heft 61—90)** wie au[illegible] Bestellungen auf die complete erste und zweite Serie und auf einzelne Vorträge an. Ausführli[illegible] Prospecte werden gratis geliefert.

Leipzig, im März 1875.